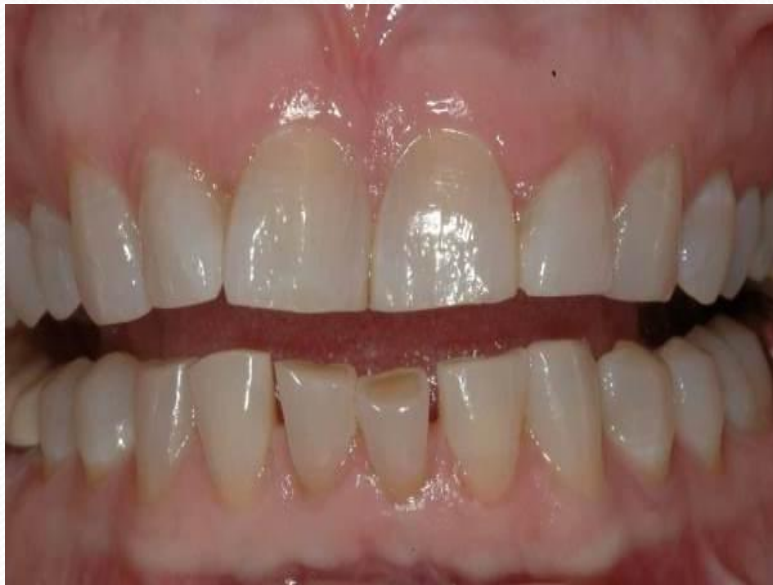
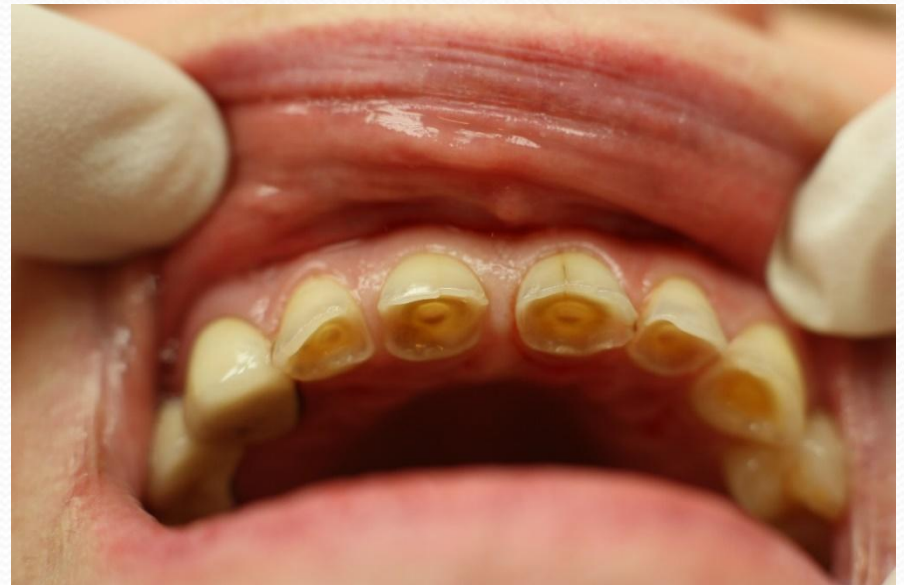
Стирание зубов

Физиологическое(нормальное)



Патологическое(повышенное)



● Ф

● В
я
● Ф
о
● А
п
В

● В
● Г
п
● П
● П
Э

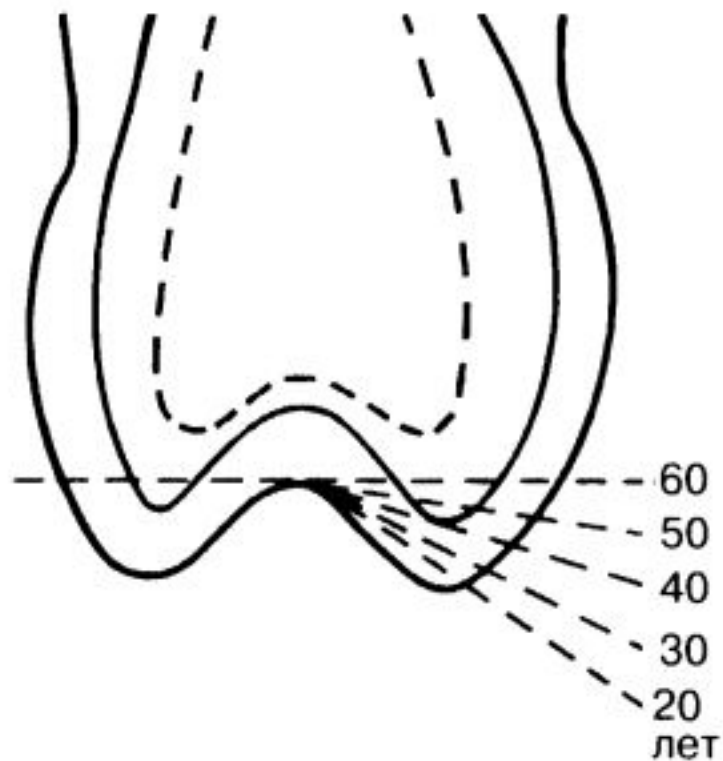


Рис. 181. Динамика физиологического стирания коронки зуба (Полянцев В.А, 1989).

агонистов и
ется в первую
ляров,
имальные
лоскостной.

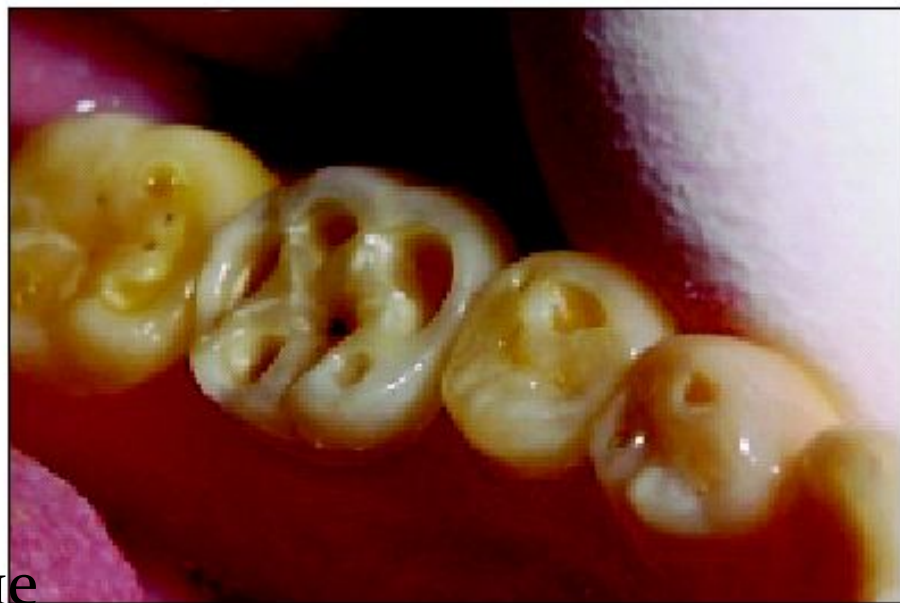па:
тся бугры
лах эмали
пределах

Патологическое(повышенное)

Заключается в интенсивной убыли твердых тканей с уменьшением высоты коронки отдельных или всех групп зубов.

Патологическая стираемость зубов сопровождается --изменением анатомической формы зубных коронок, повышенной чувствительностью зубов, нарушением окклюзии, дисфункцией височно-нижнечелюстного сустава.

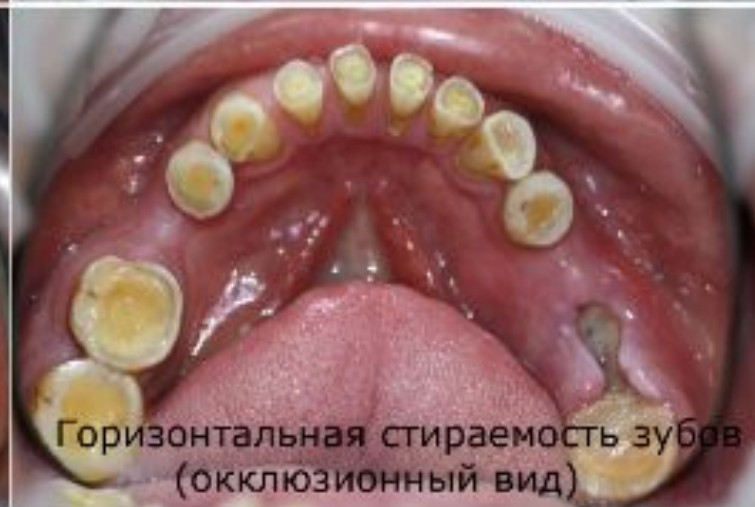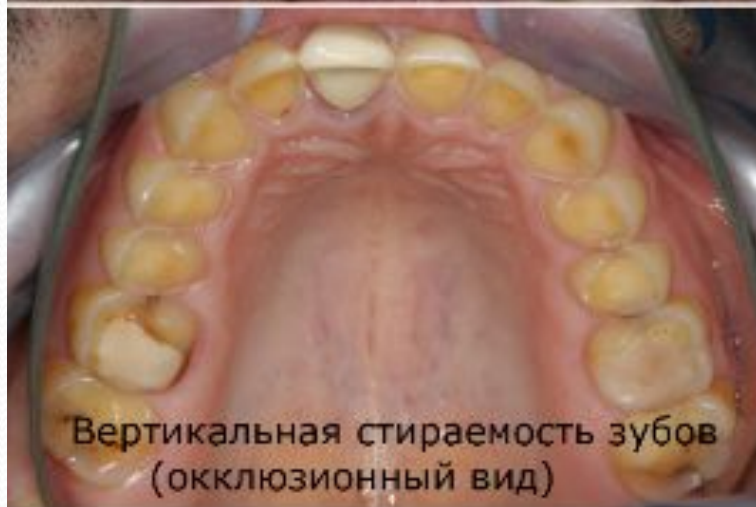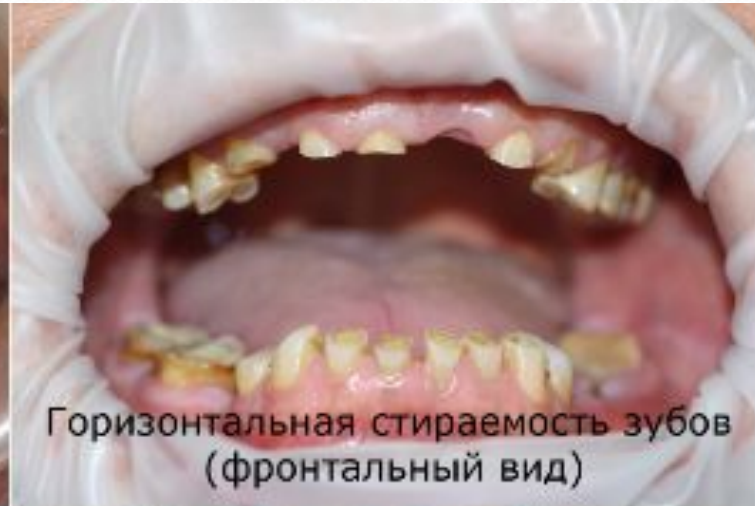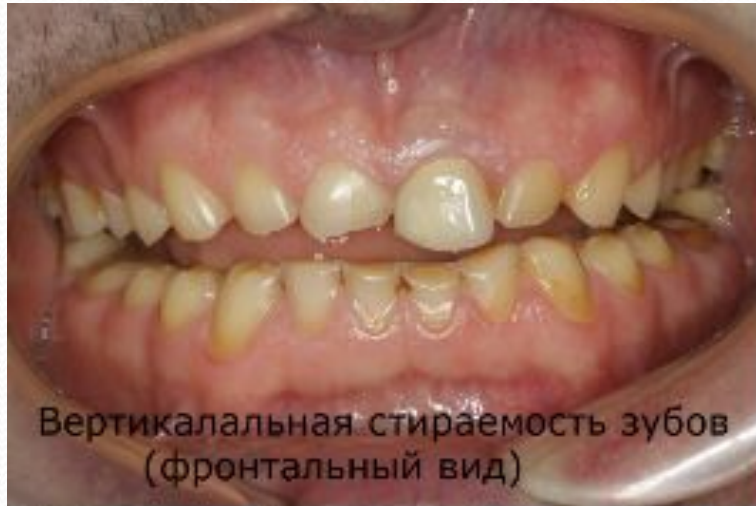В результате формируются острые края , травмирующие СОПР, обнажение дентина приводит к возникновению гиперестезии.



Причины патологической стираемости:

- патология прикуса;
- потеря части зубов, функциональная перегрузка оставшихся зубов;
- вредные привычки (откусывание ниток, щелканье орехов, семечек и пр.);
- неправильная конструкция съёмных и несъёмных протезов (кламмер на зубе без коронки);
- частицы пыли и сажи на вредных производствах и другие профессиональные вредности;
- эндокринные расстройства при нарушении функций щитовидной, паращитовидной желез, гипофиза;
- некариозные поражения: флюороз, кислотный некроз, синдром Стентона-Капдепона, несовершенный амелогенез.
- имеют значение состояние желудочно-кишечного тракта, нервной системы, метод чистки зубов.
- парафункции (бруксизм, беспищевое жевание и др.);
- гипертонус жевательных мышц центрального происхождения (менингит) и связанная с профессией (вибрация, физическое напряжение);

Клиника патологической стираемости.

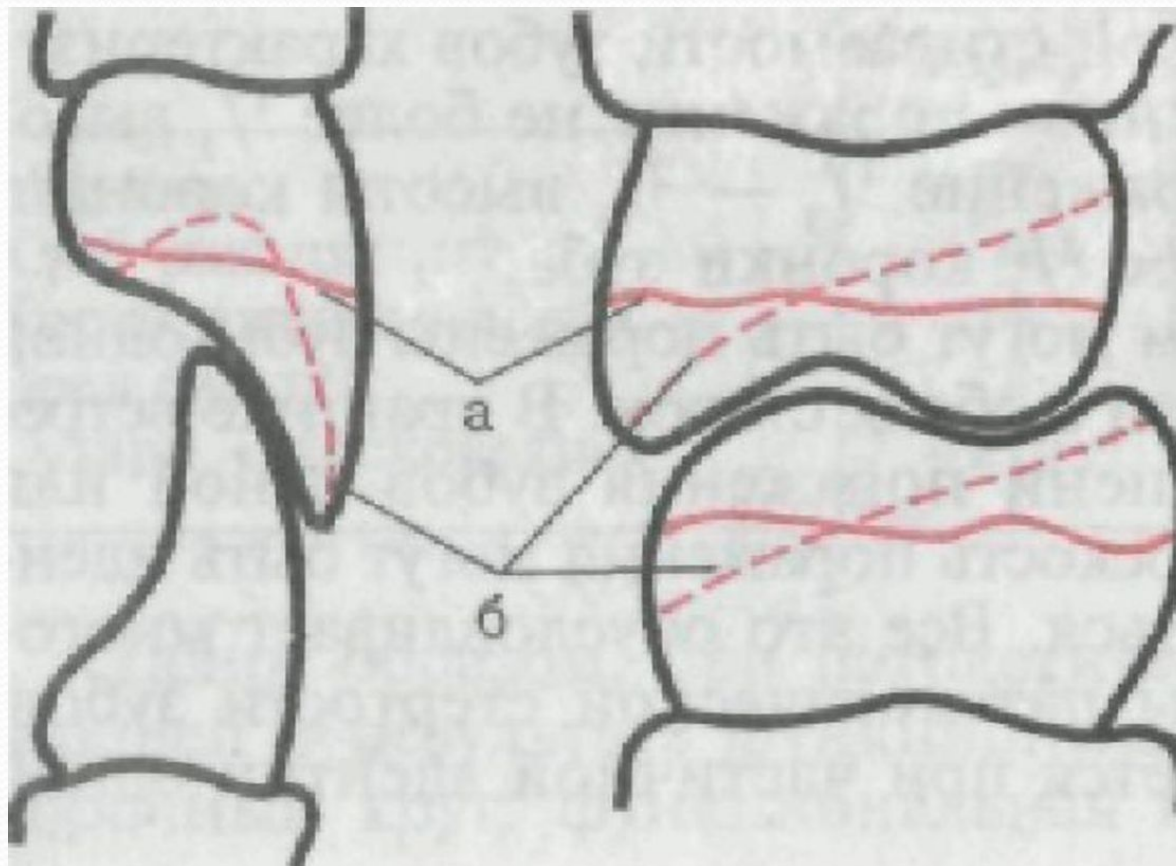


коронковой полости зуба.

зуба;

Виды патологической стираемости.

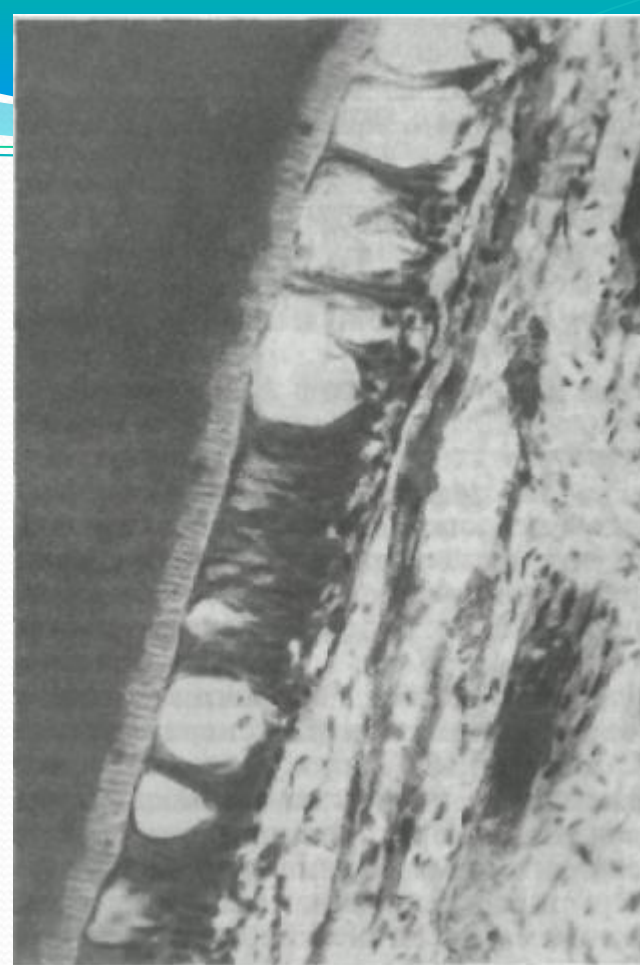а — вертикальная; б — горизонтальная



Гистология и патогенез

Гистологически при начальных проявления обнаруживается отложение заместительного дентина соответственно участку истирания, в дальнейшем наряду с этим наблюдается обтурация дентинных трубочек, выраженные изменения в пульпе (обеднение пульпы сосудами, склерозирование сосудов, количества одонтобластов, их вакуолизация, атрофия; в центральных слоях пульпы отмечаются петрификаты). Коронковая полость зуба заполняется заместительным дентином, каналы плохо проходимы. Конфигурация измененной зубной полости зависит от топографии стертости и степени повреждения. Нередко наблюдается образование дентиклей различной формы, размеров и степени зрелости.

Но нервные волокна в пульпе сохранены, электровозбудимость пульпы почти не изменена. Типичным для патологической стираемости зубов при функциональной перегрузке (более 80%) является компенсаторное увеличение толщины ткани цемента — гиперцементоз. При этом наслоение цемента происходит неравномерно, наибольшее отмечается у верхушки корня. Увеличивается не только масса цемента, но часто структура его приобретает слоистый вид. Нередко встречаются цементикли. У некоторых больных наблюдается деструкция цемента с его частичным отслаиванием от дентина, что можно расценивать как остеокластическую резорбцию тканей корня в ответ на функциональную перегрузку.

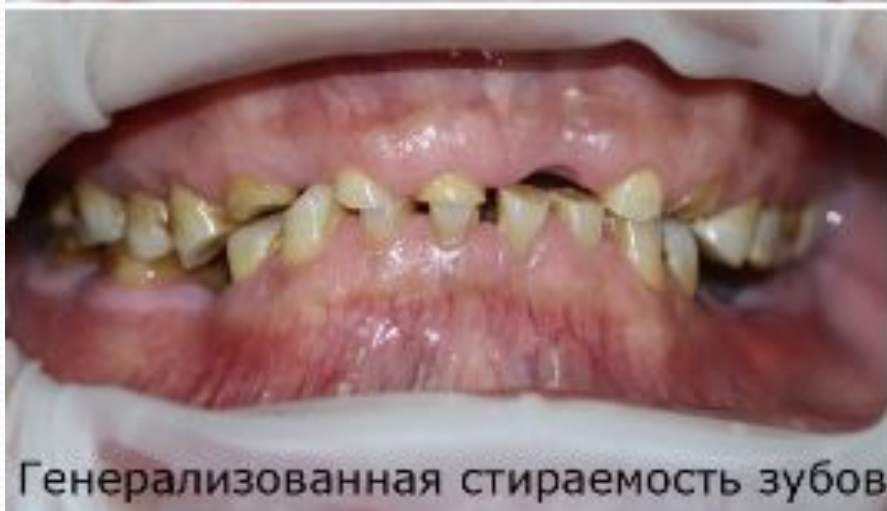
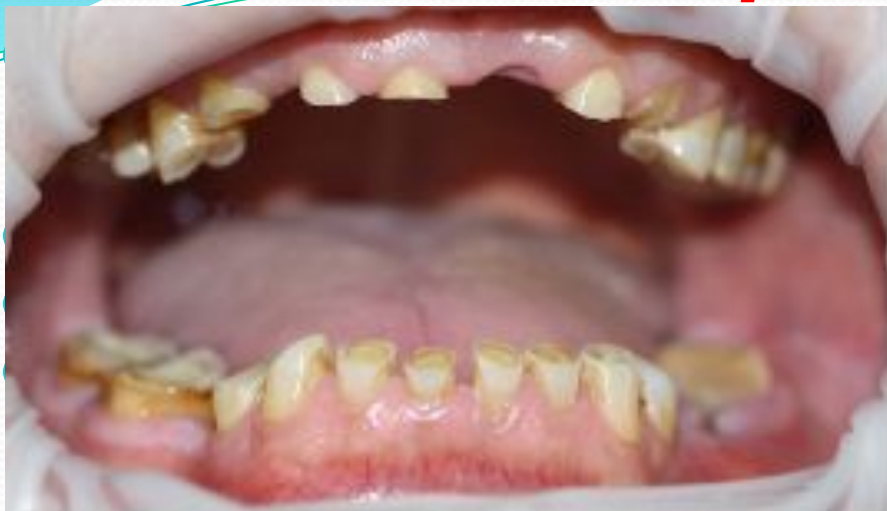
Вакуолизация слоя одонтопластов при патологической стертости.
Микрофото

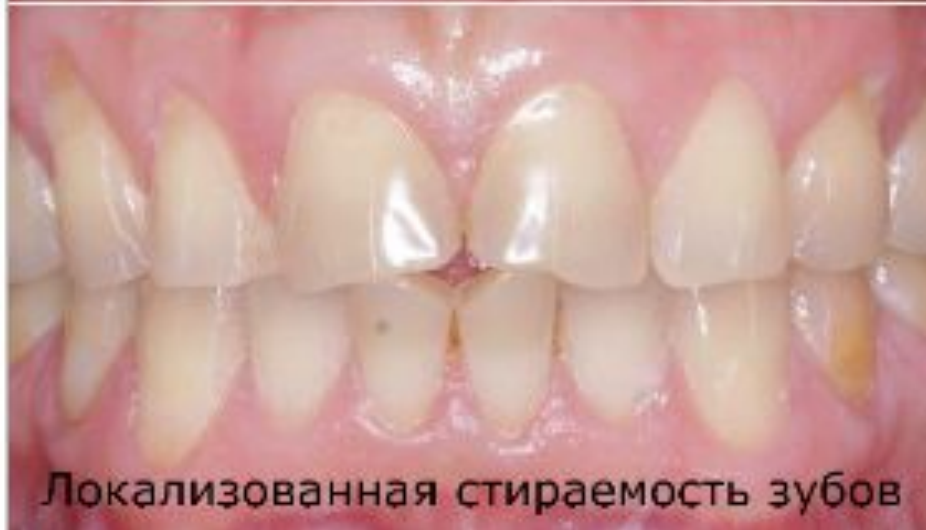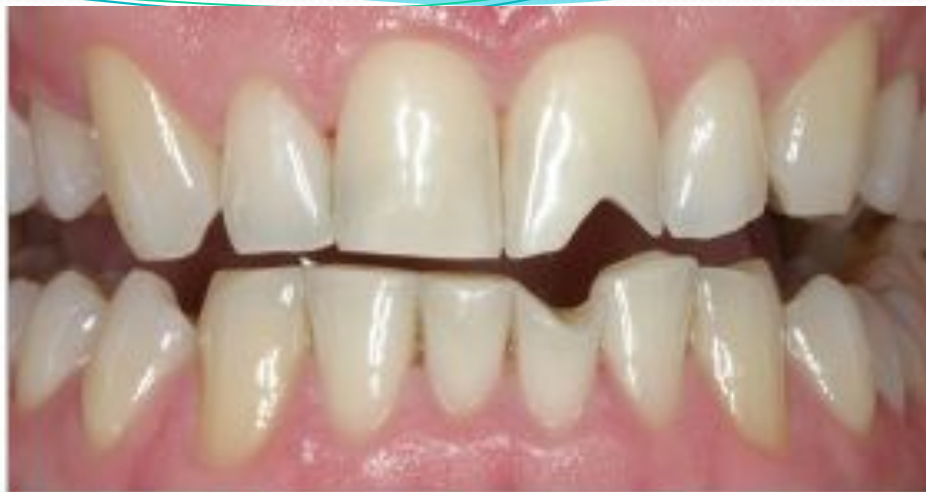Основные симптомы патологической стираемости зубов и возможные негативные последствия заболевания:

- Искажение и разрушение поверхности зубов, в результате чего образуются острые края зубной эмали, которые могут травмировать язык, а также слизистую оболочку щек и губ
- Изменение высоты зубов (при дальнейшем развитии заболевания), ведущее к нарушению прикуса и искажению формы нижней части лица
- Изменение положения височно-нижнечелюстного сустава, которое может вызвать разного рода травмы челюсти
- Повышенная чувствительность зубов к разного рода температурным, химическим и механическим раздражителям (горячая, холодная, кислая, сладкая пища и т.д.)

Клиническая картина



Генерализованная стираемость зубов



Локализованная стираемость зубов

соприкасаются с антагонистами за счет гипертрофии альвеолярной части (вакатной гипертрофии) в этой зоне, которая приводит к зубоальвеолярному удлинению. Межалвеолярная высота и высота лица остаются неизменными.

- Генерализованная некомпенсированная повышенная стираемость твердых тканей зубов неизбежно ведет к снижению высоты коронок зубов, что сопровождается снижением межальвеолярной высоты и высоты лица. Нижняя челюсть приближается к верхней, возможно ее дистальное смещение.
- Генерализованная компенсированная повышенная стираемость тканей зубов выражается в сокращении вертикальных размеров коронок всех зубов, снижением межальвеолярной высоты, а высота нижней трети лица не изменяется. Уменьшение коронок компенсируется ростом альвеолярного отростка.
- Генерализованная субкомпенсированная форма повышенной стираемости зубов является следствием недостаточно выраженного зубоальвеолярного удлинения, которое полностью не компенсирует потерю твердых тканей зубов, что способствует уменьшению вертикальных размеров нижней трети лица и приближению нижней челюсти. Повышенная стираемость может быть в сочетании с потерей части зубов, патологией жевательных мышц и височно-нижнечелюстных суставов. Клиническая картина при этом становится еще более сложной.

Выраженная стираемость зубов

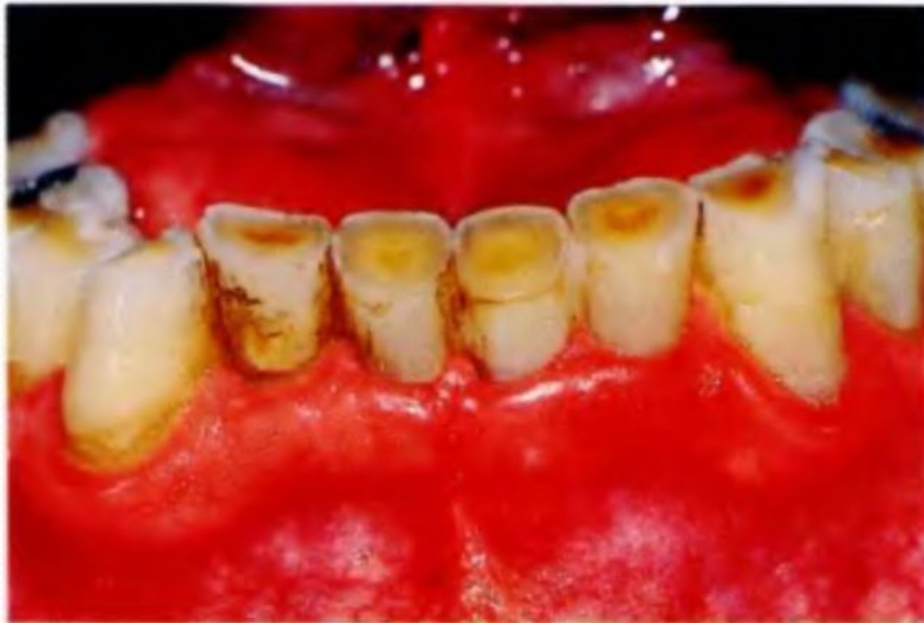
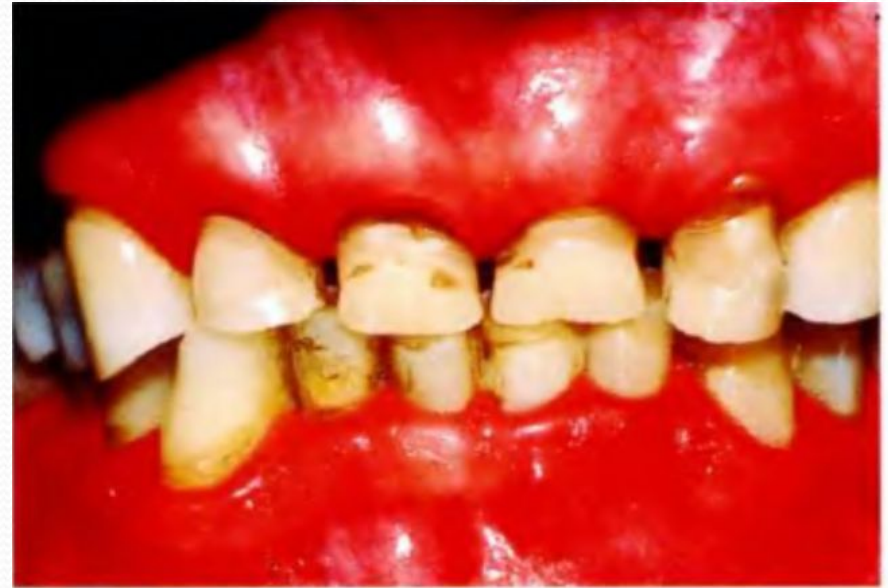
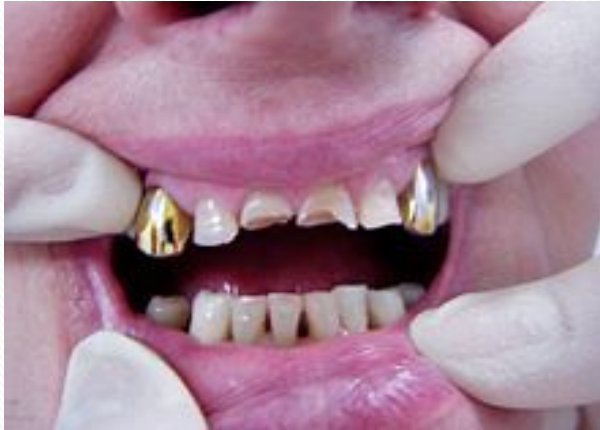Таблица № 4. Дифференциальная диагностика некариозных поражений зубов

Заболевание		Несовершенный амелогенез	Синдром Стентона - Капдепона	Мраморная болезнь	Стирание зубов II-III степени	Кислотный некроз II-III степени
Общее		Множественное поражение зубов, быстрая убыль тканей				
Признаки		1	2	3	4	5
1	Время появления	до прорезывания	до прорезывания	до прорезывания	после прорезывания	после прорезывания
2	Причина возникновения	патологические изменения эктодермы	патологические изменения экто- и мезодермы	врожденный диффузный остеосклероз	экзо- и эндогенного происхождения	контакт с неорганическими кислотами
3	Течение	быстро прогрессирующее	быстро прогрессирующее	быстро прогрессирующее	прогрессирующее	быстро прогрессирующее
4	Субъективные ощущения	боли от температурных раздражителей	боли в десне при жевании	часто отсутствуют	может быть гиперестезия	чувство оскомины, прилипания зубов, боли от раздражителей
5	Вид дефекта	эмаль тонкая меловидная, без блеска, могут быть вертикальные бороздки по всей длине коронки	зуб может быть лишен эмали, желто-коричневого цвета	меловидный оттенок эмали	матовый оттенок эмали, желтоватый дентин, укорочение длины коронки	грязно-серого цвета, на режущем крае эмаль отсутствует, зуб имеет вид клина
6	Локализация	все поверхности коронок	все поверхности коронок	все поверхности коронок	жевательная поверхность всех зубов	вестибулярная, язычная жевательная поверхности зубов, реже - моляров

№	Признаки	1	2	3	4	5
7	При зондировании	размягченные, может быть болезненность	шероховатые, размягченные, — безболезненные	шероховатые, размягчение эмали	гладкие, плотные, безболезненные	шероховатые, часто болезненные
8	Исход	быстрое истирание эмали и дентина	быстрое истирание эмали и дентина	быстрое истирание эмали и дентина	снижение высоты прикуса, изменения в височно-нижнечелюстном суставе	разрушение зубов до десневого края
9	Значение наследственности	+	+	+		
10	Пораженные зубы	молочные и постоянные	молочные и постоянные	молочные и постоянные	постоянные	постоянные
11	Данные рентгенологического исследования	без отклонений от нормы	корни зубов укорочены, тонкие, в области верхушек могут быть очаги разрежения костной ткани, облитерация полости зуба и просвета корневых каналов	остеосклероз челюстей, секвестрация, корни зубов недоразвиты, сужение полости зуба и просвета корневых каналов. Позднее прорезывание зубов	укорочение длины коронок зубов, облитерация полости зуба и просвета корневых каналов	в зависимости от состояния зуба

Клинические формы	Сошлифовывание (истирание)	Повышенное стирание
Характерные местные клипические симптомы выявленные при: а) осмотре;	Дефект на шейке зуба в форме клина. Иногда пигментация дентина, изменение формы зубов	Дефект режущего края и бугров, острые края зубов, дентин желтоватого цвета, изменение формы зубов
б) зондирования;	Чаще болезненное. Зонд скользит по поверхности, не внедряясь в ткань зуба.	Болезненное. Зонд скользит по поверхности, не внедряясь в ткань зуба.
в) окрашивания красителями;	Легко отмываются.	Легко отмываются.
г) температурной пробе;	Может быть болезненная.	Болезненная.
д) ЭОД;	В сочетании с пародонтизом может быть понижен.	Может быть повышенной при гиперестезии. Изменение формы зубов.
е) рентгенографии зубов	Деструкция альвеолярного отростка	Частичная облитерация коронковой полости зуба
Сочетание форм	Заболевания пародонта, гиперестезия	Клиновидный дефект, бривия, гипоплазия, гиперестезия
Этиопатогенетические факторы	Воздействие профессиональных вредностей, вредных привычек, особенности анатомического строения круговой мускулы рта, заболевания пародонта	Патологический прикус, функциональная перегрузка, пераниопальное протезирование, вредные привычки, воздействие органических и неорганических кислот и их паров, действие лучистой энергии, деструктивные формы

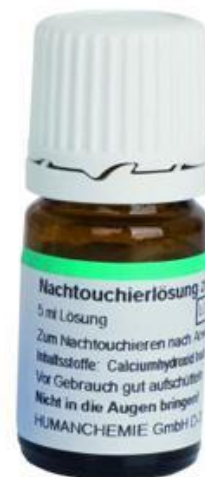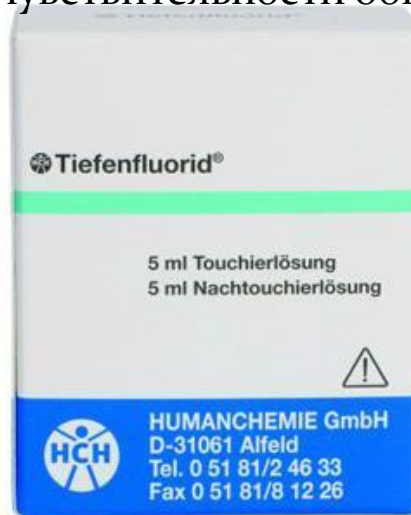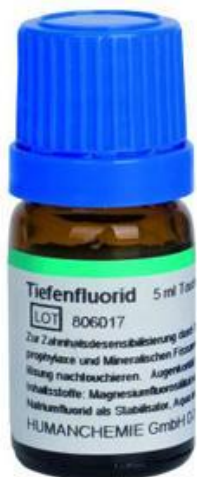Клипические формы	Сошлифовывание (истирание)	Повышенное стирание
Степень выраженности	а) начальная стадия б) развившаяся стадия	Флюороза, гипоплазия, последственные поражения твердых тканей. Психоневрозы, бруксизм, заболевания сердечно-сосудистой и эндокринной систем и желудочно-кишечного тракта I степень — незначительное стирание эмали на бугорках и режущих краях коронок зубов II степень — полное стирание бугорков с обнажением дентина до 1/2 высоты коронки III степень — уменьшение высоты коронки, исчезновение всей средней трети коронки зуба IV степень — распространение процесса до уровня шейки зубов
Жалобы больного	Чаще жалоб нет, гиперестезия, эстетический дефект	Гиперестезия, эстетический дефект, боль в височно-нижнечелюстном суставе, травма слизистой оболочки рта острыми краями эмали
Диагностические данные: а) вредные привычки, механическое воздействие; б) профессиональные вредности	Да Нет	Да Защленность цехов, действие лучистой энергии, производственный шум, физическая перегрузка

Лечение патологической стираемости зависит от её формы и степени выраженности.

Вначале проводится устранение местных причин, назначается лечение общей патологии: А) сошлифовываются острые края зуба

Б) устраняется гиперестезия.

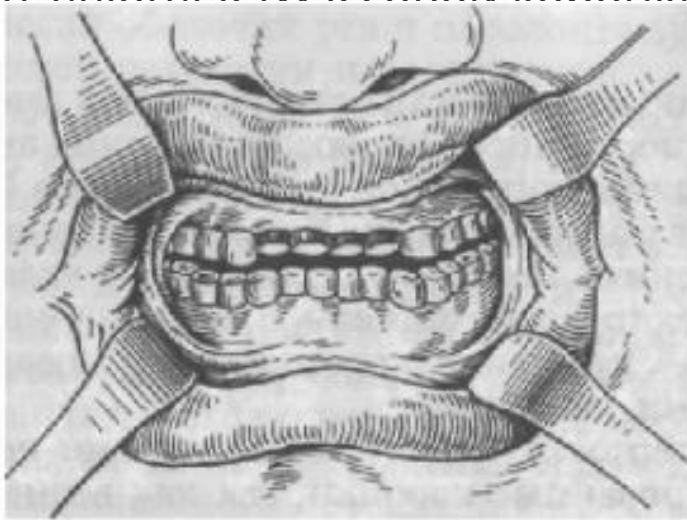
В) Реминерализующая терапия и фторирование. Для укрепления эмали зубы обрабатывают составами, содержащими кальций, а для снижения чувствительности к кислотам – покрывают лаками или гелями с фтором. Примером качественной терапии, которая совмещает в себе как реминерализацию, так и фторирование эмали – может служить курс обработки зубов препаратом «Эмаль-герметизирующий ликвид Tiefenfluorid». Этот препарат содержит два компонента, которыми по очереди обрабатываются зубы. Первый компонент представляет собой высокоактивную гидроокись кальция, второй – высокоактивный фтор. Компоненты наносятся на зубы по очереди в соответствии с инструкцией. В зависимости от выраженности гиперчувствительности обычно достаточно бывает 1-2 процедур.



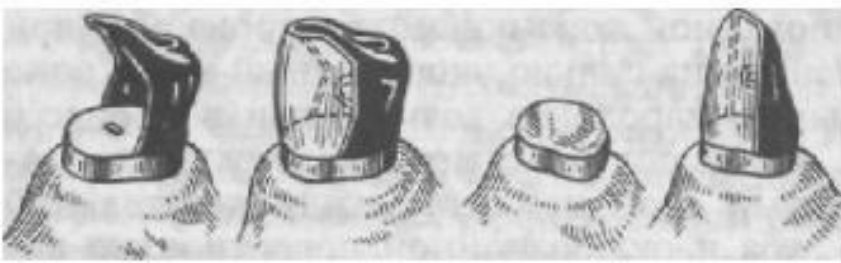
- Ю.А. Фёдоров, В.А. Дрожжина (1997) предлагают подробную схему лечения с учётом формы стираемости.
- Так, для пациентов с горизонтальной формой стираемости проводится одномесячный курс лечения и устранение гиперестезии (глицерофосфат кальция по 0,5 г 3 раза в день; «Кламин» по 1 табл. в день; «Квадевит» или «Компливит» по 2 таблетки в день после завтрака; ежедневная чистка зубов фосфатсодержащими зубными пастами с последующей их аппликацией на поверхности зубов в течение 15 мин). После этого приступают к изготовлению цельнометаллических, металлокерамических или металлопластмассовых конструкций с восстановлением высоты прикуса.
- При вертикальной и смешанной формах стираемости зубов проводится 2 месячных курса терапии с перерывами в 2 - 4 мес. Добавляется электрофорез 2,5 % раствора глицерофосфата кальция (10 сеансов через день в период между курсами общего лечения). «Кламин» назначается 2 раза в день; поливитамины – до 3 таблеток в день (1 раз после завтрака), проводится восстановление тканей зуба фасетками, винирами, ламинатами.

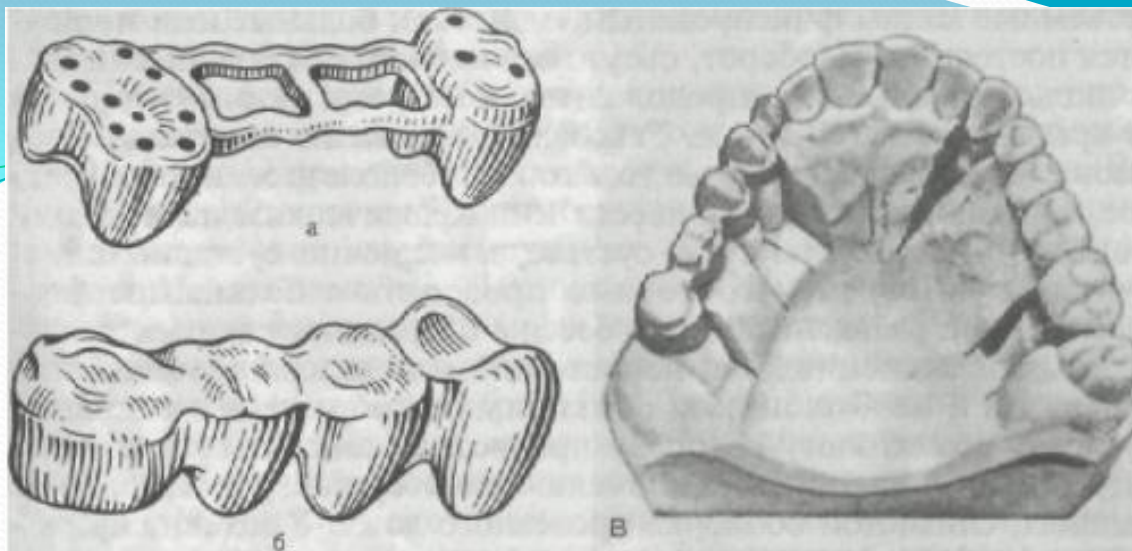


Коронки для лечения патологической стертости, а — каркас окончатой коронки из металла; б — штампованный колпачок с отверстиями на жевательной поверхности; в, г — на коронку и колпачок нанесена пластмасса; д — цельнолитой каркас металлопластмассовой коронки.

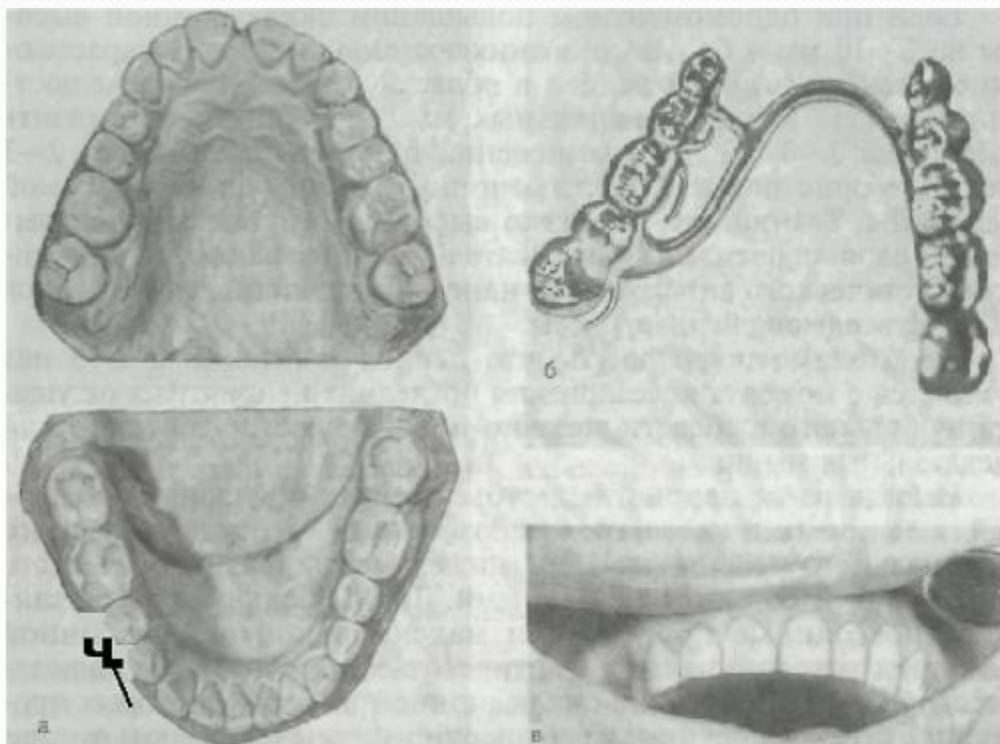


Несъемные протезы типа штифтовых и колпачковых с окклюзионной литой частью для восстановления формы зубов при патологической стертости.





Мостовидный протез, применяемый при патологической стертости. а — паяный каркас протеза; б — каркас облицован пластмассой; в — цельнолитой каркас протеза (слева) и каркас, облицованный пиропластом (справа).



Патологическая стертость; смешанная форма (а). Бюгельный протез с окклюзионной накладкой в группе жевательных зубов (б) и металлокерамические коронки на переднюю группу зубов (в).

4

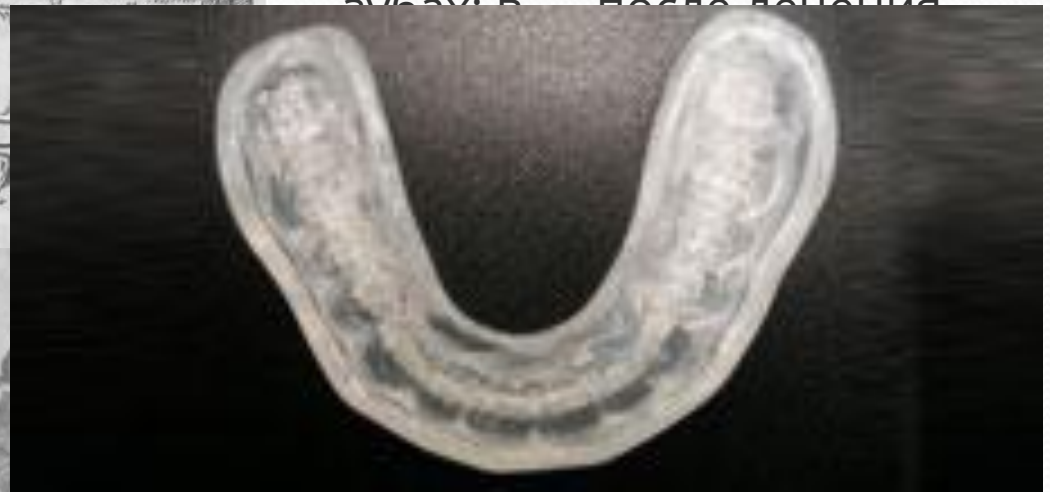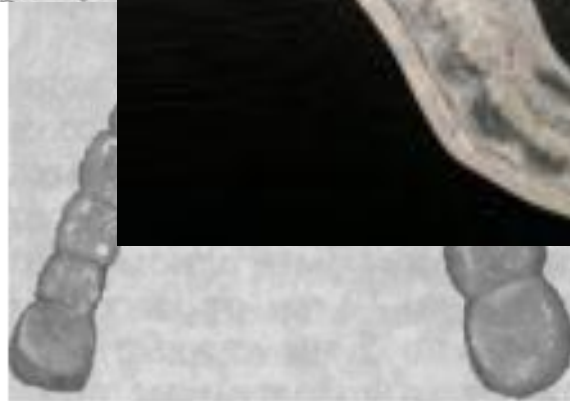
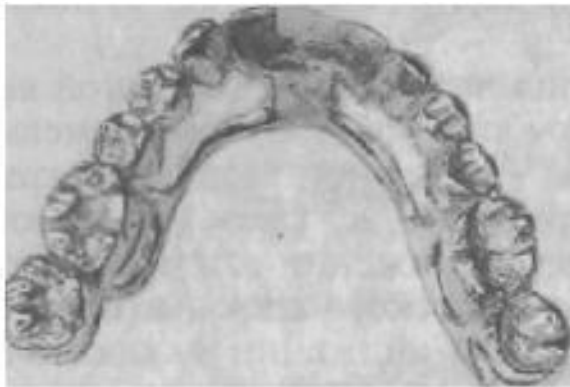
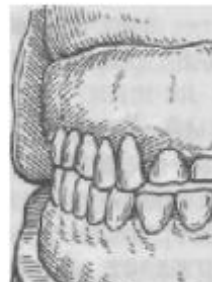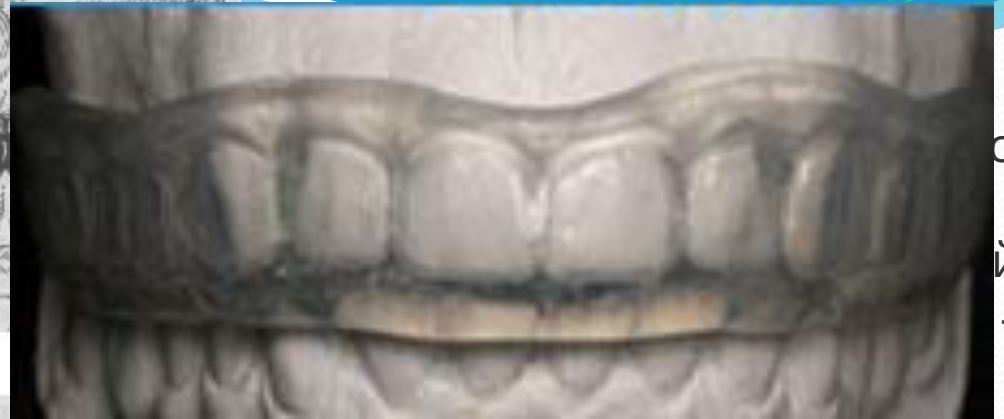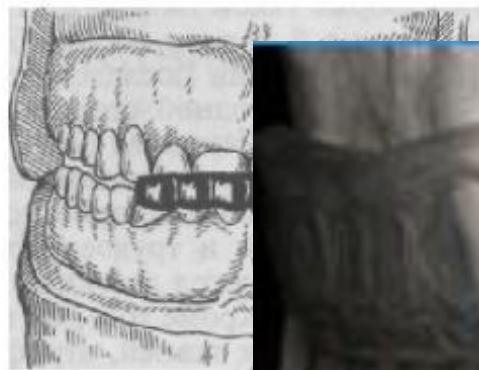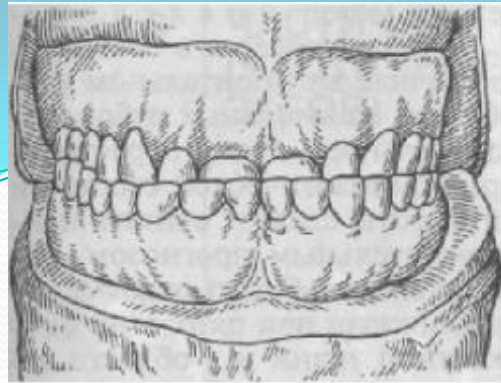


Рис. 93. Съемная каппа-протез, используемая при генерализованной стертости зубов.

Рис. 94. Временная несъемная каппа-протез на зубной ряд нижней челюсти для восстановления окклюзионной высоты и перестройки миотатического рефлекса. л

сы
й
—