

СКЕЛЕТ КОНЕЧНОСТЕЙ

Автор:
учитель биологии
г. Белгород
Несвоева К. А.

скелет

Осевой скелет

Скелет головы

Мозговой отдел
(непарные
и парные кости)

Лицевой отдел
(непарные
и парные кости)

Скелет туловища

Позвоночник
(33 – 34 позвонка)

Грудная клетка
(12 пар ребер,
12 позвонков,
грудина)

Периферический скелет

Скелет конечностей

Верхних

Плечевой
пояс


Скелет
конечности

Нижних

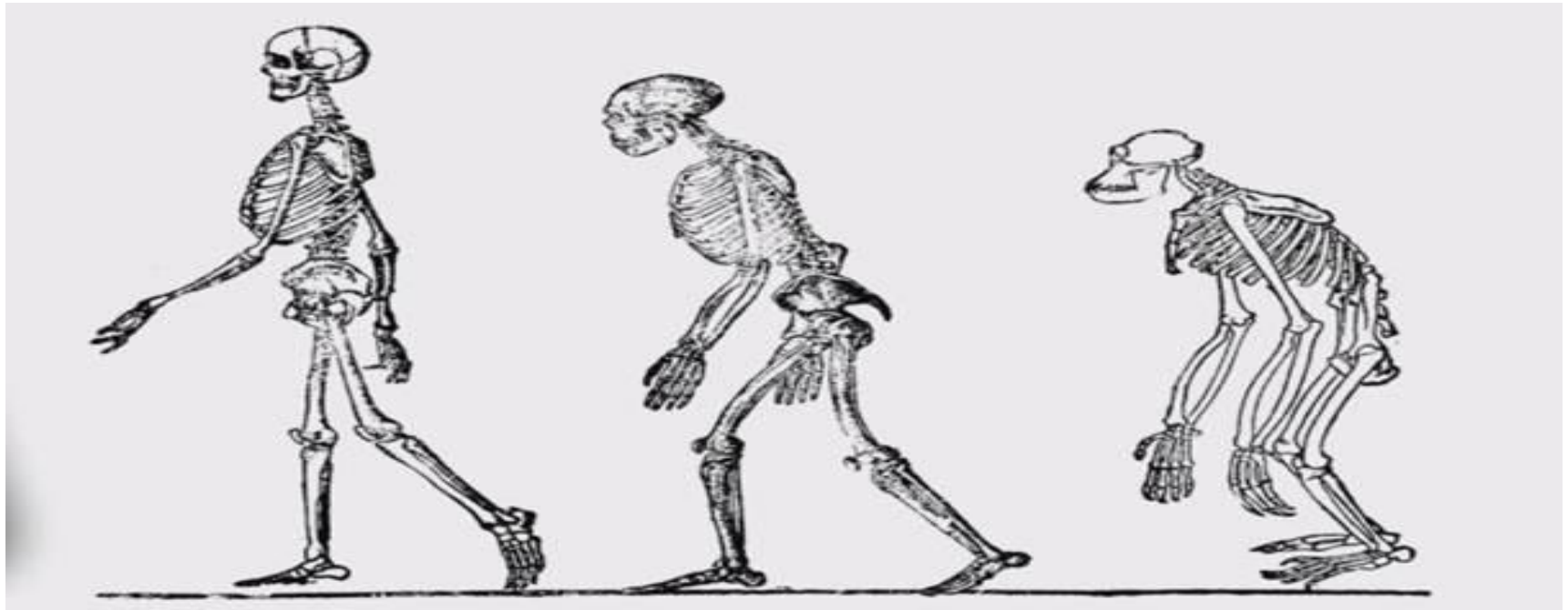
Тазовый
пояс

Скелет
конечности

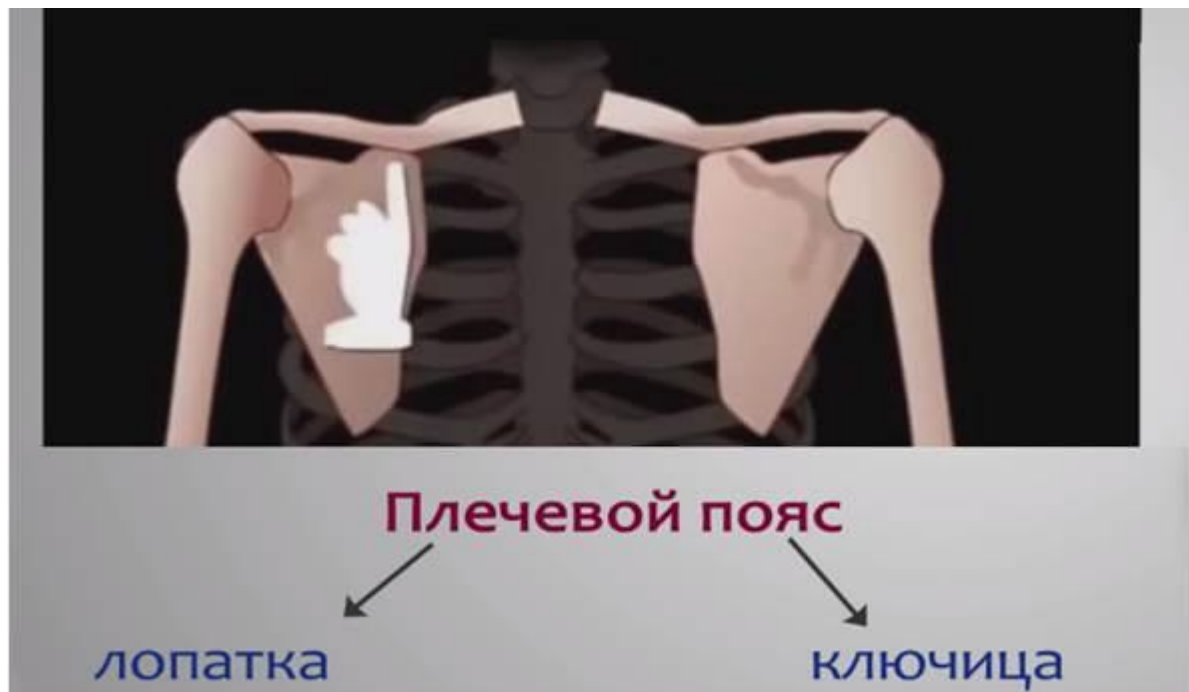Прямохождение привело к тому, что передние конечности утратили свое значение как органы передвижения и превратились в верхние конечности – руки. В процессе труда рука человека совершенствовалась. Кисть стала способна совершать мелкие и точные движения, благодаря развитому и противопоставленному остальным большому пальцу руки.



Скелет нижних конечностей отличается прочностью и массивностью, что служит опорой при вертикальном передвижении. Прямохождение способствовало изменению стопы, переставшей выполнять хватательную функцию и появлению ее сводов, служащих для амортизации при беге, ходьбе и прыжках.



Скелет верхних конечностей



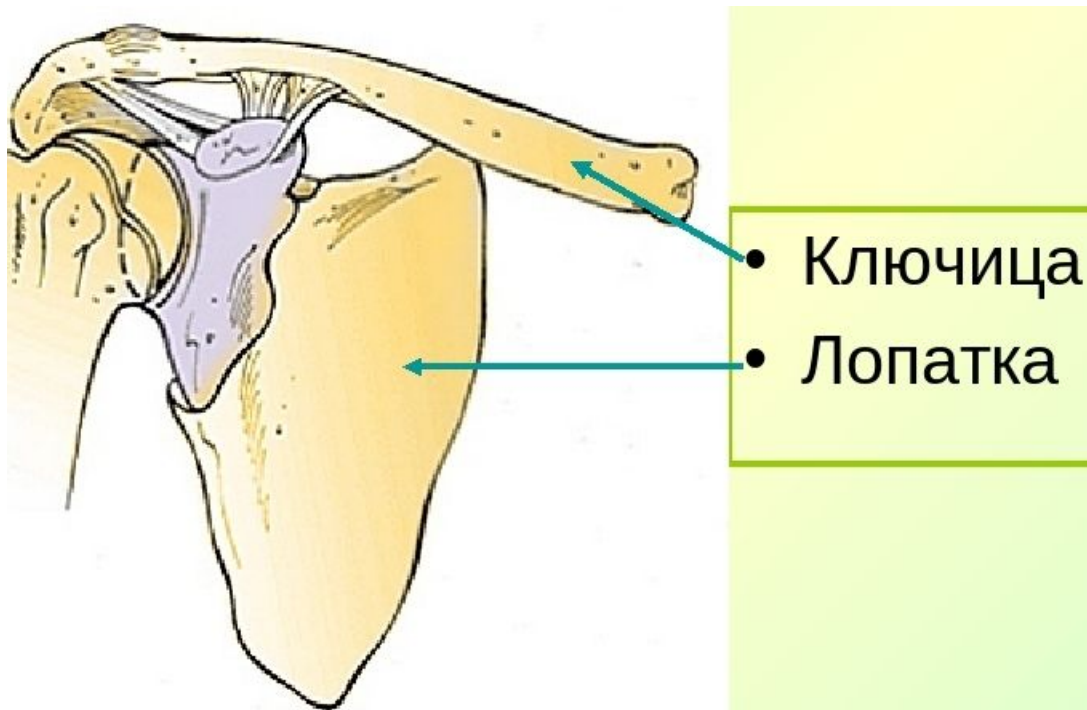
СОСТОИТ ИЗ
ПЛЕЧЕВОГО
ПОЯСА И СКЕЛЕТА
СВОБОДНЫХ
ВЕРХНИХ
КОНЕЧНОСТЕЙ –
РУК.

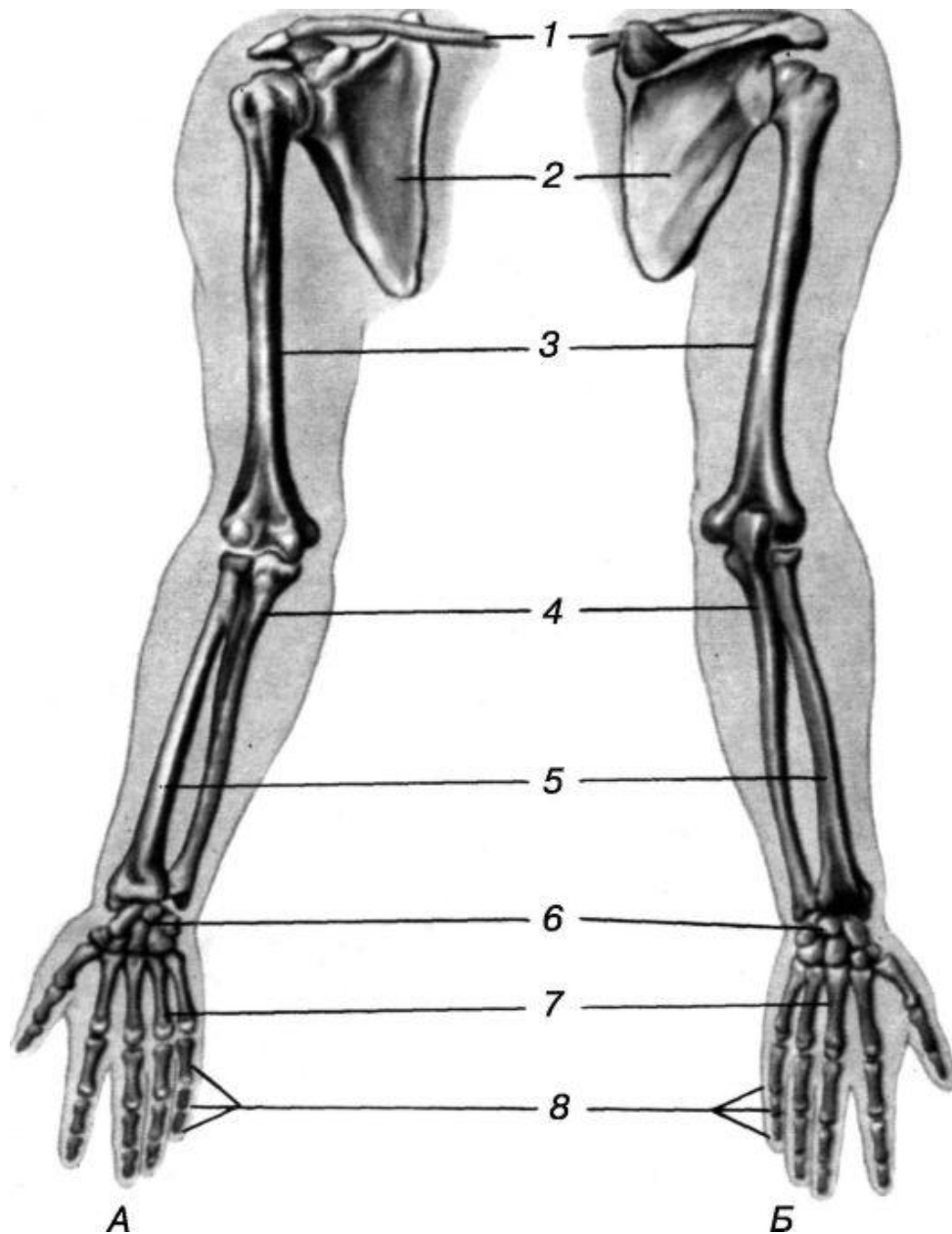
Плечевой пояс, в свою очередь, представлен парными костями: лопатками и ключицами.

Лопатка - плоская треугольная кость.

Лопатка прилежит к задней поверхности грудной клетки. Располагается на уровне от II до VII ребер. Лопатка имеет суставную впадину для сочленения с плечевой костью и обращенный вперед клювовидный отросток для сочленения с ключицей.

Ключица - это S-образно изогнутая трубчатая кость, имеющая тело и два конца - **грудинный** и **акромиальный** (плечевой). Грудинный конец утолщен и соединяется с рукояткой грудины. Плечевой конец плоский, сочленяется с лопаткой. Это единственная кость, соединяющая верхнюю конечность со скелетом туловища.





Скелет свободной верхней конечности состоит из **плечевой** кости, костей **предплечья** (локтевая, лучевая кости) и **кисти** (кости запястья, пясти и фаланги пальцев)

Плечевая кость - длинная трубчатая кость, имеет тело (диафиз) и два конца (эпифиза). Верхний конец представлен округлой суставной головкой для сочленения с лопаткой. Нижний эпифиз расширен и заканчивается **мыщелком** для сочленения с локтевой и лучевой костями в локтевом суставе.

Локтевая кость - располагается на внутренней стороне предплечья со стороны V пальца (мизинца).

Лучевая кость - длинная трубчатая кость, располагается на наружной стороне предплечья со стороны I (большого) пальца.

Кости кисти представлены костями запястья, пястными костями и костями (фалангами) пальцев кисти

Кости запястья. Запястье состоит из восьми коротких губчатых костей, расположенных в два ряда, по 4 в каждом ряду.

Кости пясти представлены 5 короткими трубчатыми костями.

Скелет пальцев образован фалангами. Фаланги - короткие трубчатые кости. Большой палец имеет две фаланги. У каждого из остальных пальцев - по 3 фаланги.

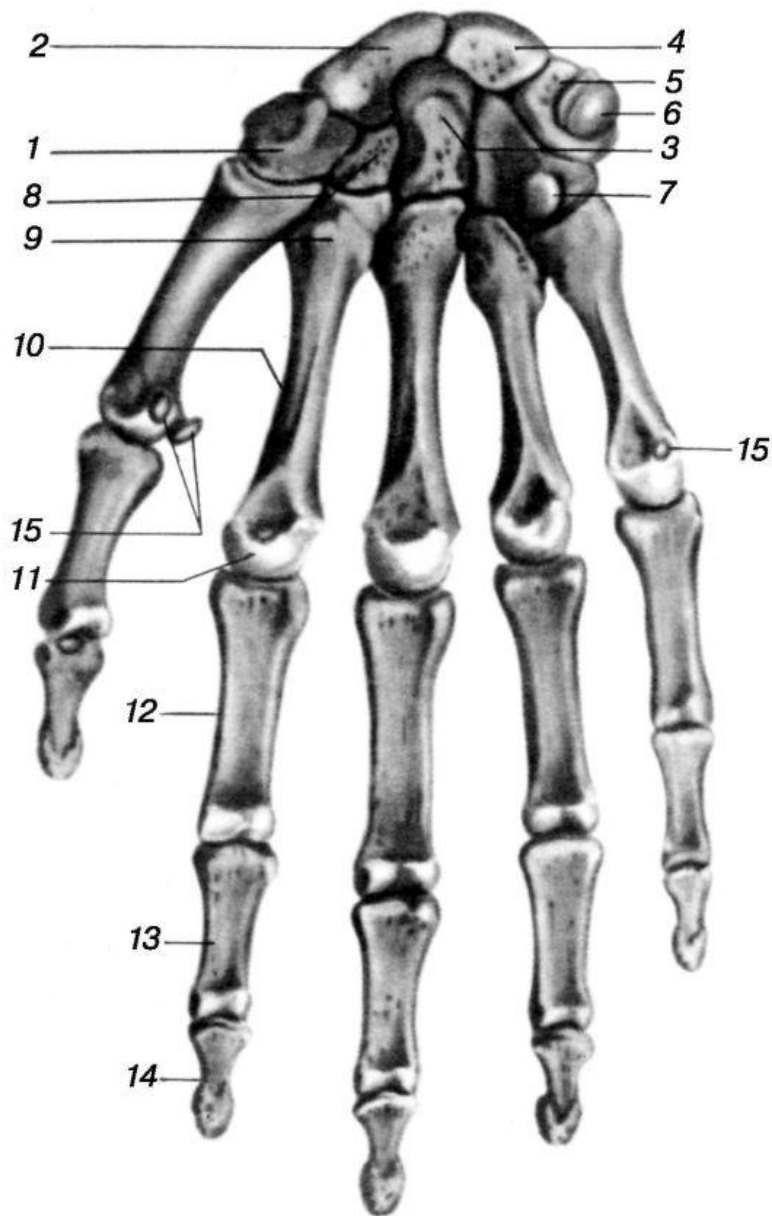
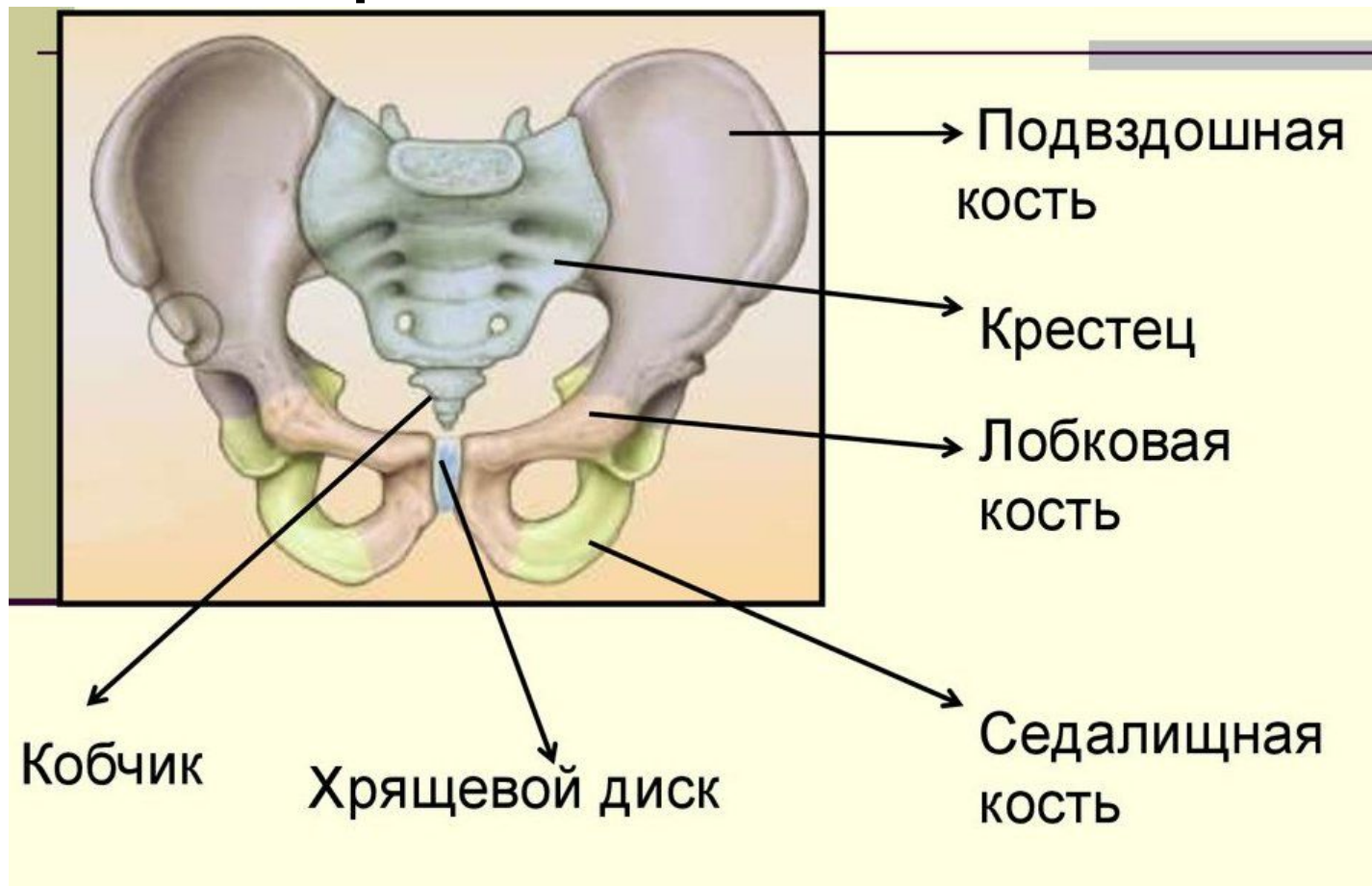


Рис. 1. Кости правой кисти (ладонная поверхность).

- 1 - кость-трапеция;
- 2 - ладьевидная кость;
- 3 - головчатая кость;
- 4 - полулунная кость;
- 5 - трехгранная кость;
- 6 - гороховидная кость;
- 7 - крючковидная кость;
- 8 - трапециевидная кость;
- 9 - основание пястной кости;
- 10 - тело пястной кости;
- 11 - головка пястной кости;
- 12 - проксимальная фаланга;
- 13 - средняя фаланга;
- 14 - дистальная фаланга;
- 15 - сесамовидные кости.

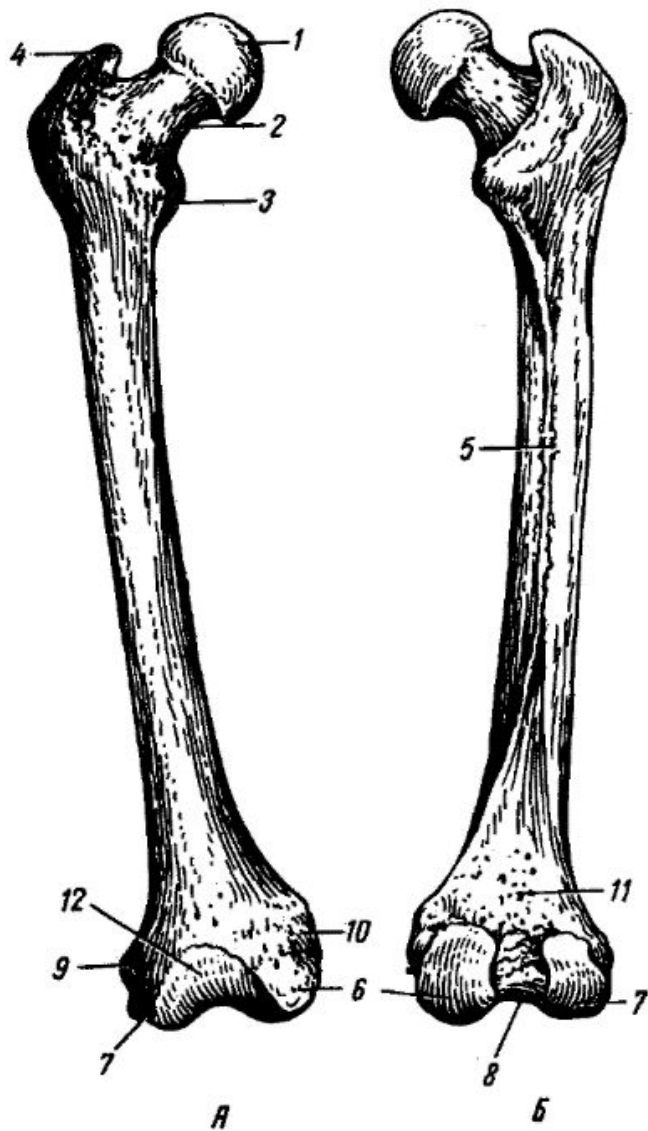
Тазовый пояс (таз) состоит из трех прочно соединенных костей: одной непарной - крестца и двух тазовых костей. Это плоские кости, образующие неподвижное соединение с крестцом.



Тазовая кость - парная плоская кость, образована подвздошной, лобковой и седалищной костями, срастающимися между собой в области вертлужной впадины. Это выраженное углубление, несущее суставную поверхность для сочленения с головкой бедренной кости.

Подвздошная кость располагается над впадиной, лобковая - впереди и книзу, седалищная - книзу и сзади по отношению к впадине.

Седалищная и **лобковая** кости ограничивают запирающее отверстие овальной формы, больших размеров, затянутое соединительнотканной запирающей мембраной.



Скелет свободной нижней конечности образован бедренной костью, надколенником, костями голени и стопы. Кости стопы делятся на кости предплюсны, плюсны и кости пальцев стопы (фаланги)

Бедренная кость - самая длинная трубчатая кость тела человека

Рис. 2. Бедренная кость (правая). А - вид спереди; Б - вид сзади. 1 - головка; 2 - шейка; 3 - малый вертел; 4 - большой вертел; 5 - шероховатая линия (гребешок); 6 - медиальный мыщелок; 7 - латеральный мыщелок; 8 - межмыщелковая ямка; 9 - латеральный надмыщелок; 10 - медиальный надмыщелок; 11 - подколенная поверхность; 12 - поверхность для присоединения надколенника.

Надколенник представляет собой округлую уплощенную кость. Спереди он прилегает к нижнему концу бедренной кости. Надколенник является составной частью коленного сустава.

Голень. Кости голени представлены двумя длинными трубчатыми костями - *большеберцовой* и *малоберцовой*.

Большеберцовая кость расположена медиально, толще малоберцовой.

Малоберцовая кость - тонкая кость, находится кнаружи от большеберцовой кости.

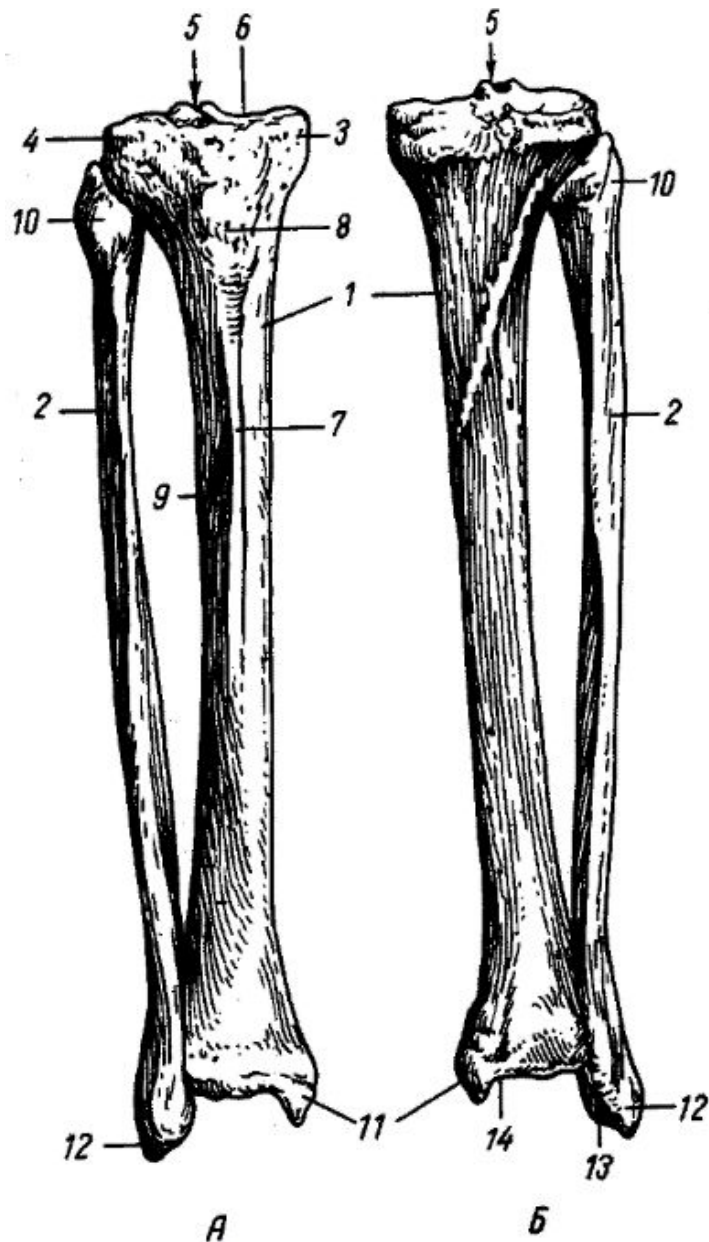


Рис. 3. Кости голени (правые). А - вид спереди; Б - вид сзади.

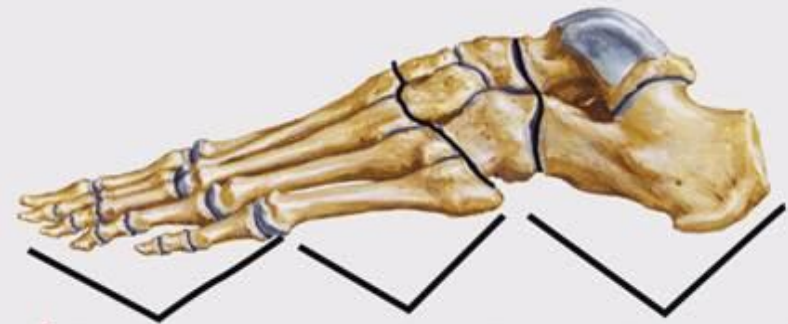- 1 - большеберцовая кость;
- 2 - малоберцовая кость;
- 3 - медиальный мыщелок;
- 4 - латеральный мыщелок;
- 5 - межмыщелковое возвышение;
- 6 - суставная поверхность для сочленения с бедренной костью;
- 7 - передний край;
- 8 - бугристость (для прикрепления мышц);
- 9 - межкостный край;
- 10 - головка малоберцовой кости;
- 11 - лодыжка большеберцовой кости (медиальная);
- 12 - лодыжка малоберцовой кости (латеральная);
- 13, 14 - суставные поверхности лодыжки для соединения с таранной костью.

Кости стопы делят на 3 отдела: пред-плюсну, плюсну и фаланги пальцев.

Кости предплюсны (их 7) относят к коротким губчатым костям. Крупные кости (таранная и пяточная) участвуют в образовании голеностопного сустава. Пяточная кость - самая большая из костей предплюсны, сзади заканчивающаяся мощным пяточным бугром, располагается под таранной костью.

Кости плюсны. Плюсну составляют 5 трубчатых костей. Каждая плюсневая кость состоит из основания, тела и головки. Своими основаниями они сочленяются с костями предплюсны, а головками - с проксимальными фалангами пальцев.

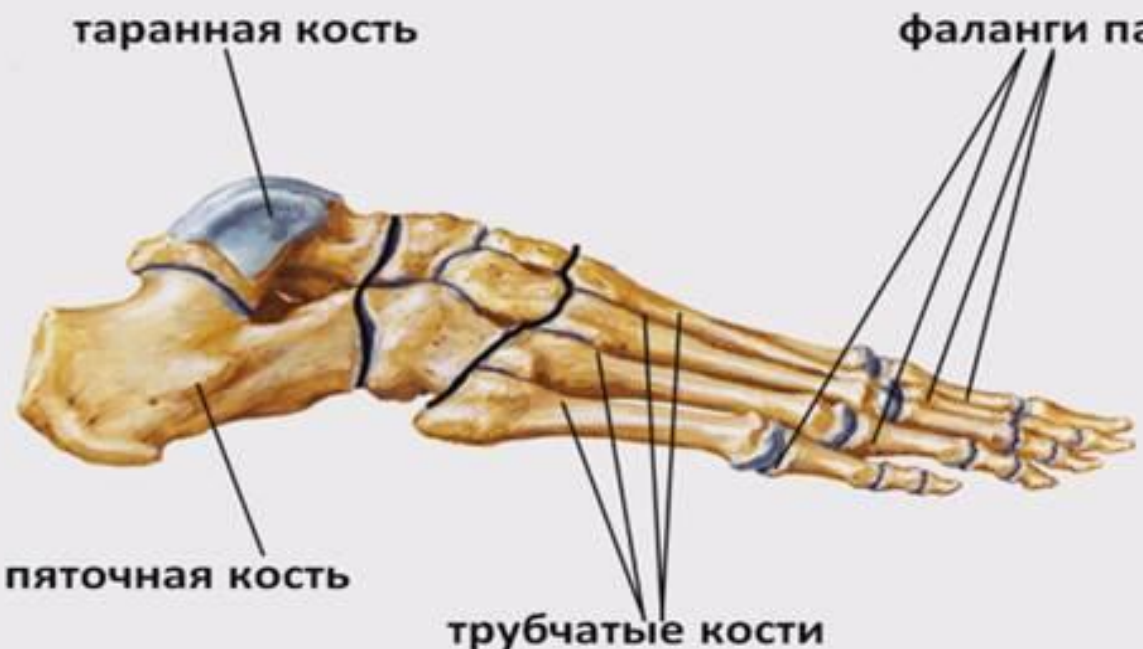Скелет пальцев стопы образован фалангами - короткими трубчатыми костями. Большой палец имеет две фаланги. Остальные 4 пальца имеют 3 фаланги.



фаланги
пальцев

плюсна

предплюсна



таранная кость

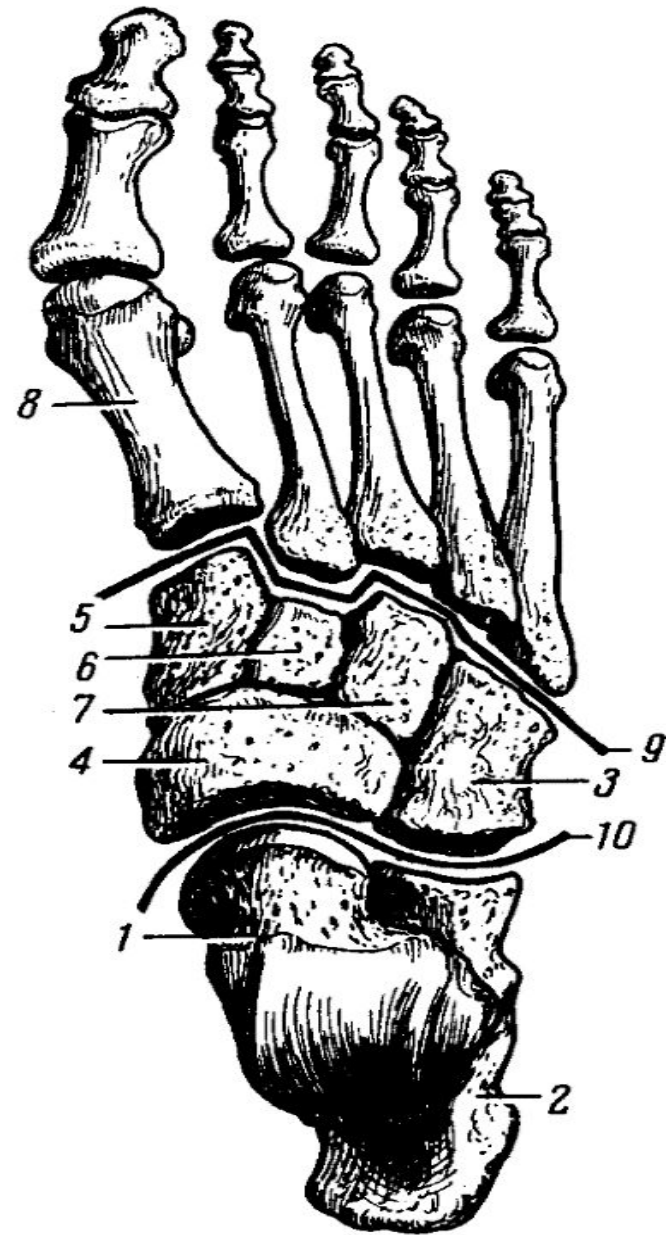
фаланги пальцев (14)

пяточная кость

трубчатые кости

Рис. 4. Кости стопы (правой).
Вид сверху.

- 1 - таранная кость;
- 2 - пяточная кость;
- 3 - кубовидная кость;
- 4 - ладьевидная кость;
- 5,6,7 - клиновидные кости;
- 8 - первая плюсневая кость;
- 9 - линия соединения клиновидных и кубовидной костей с плюсневыми костями;
- 10 - линия соединения таранной кости с ладьевидной костью и пяточной кости с кубовидной.



Спасибо за внимание