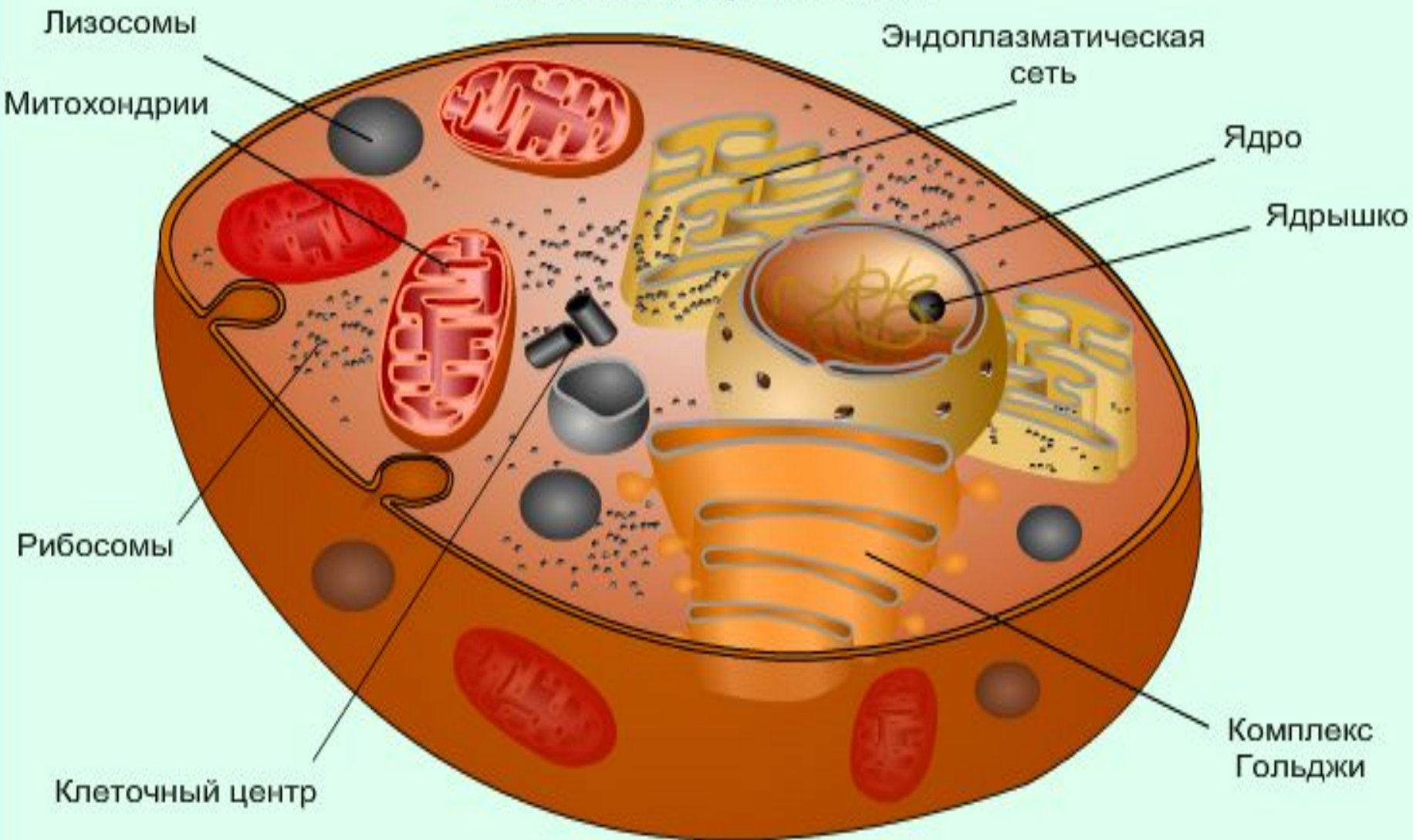


КЛЕТКА, ТКАНИ

Клетка и органоиды



Эпителиальная ткань




Плоский эпителий



Мерцательный эпителий



Кубический эпителий



Цилиндрический
почечный эпителий

Мышечная ткань



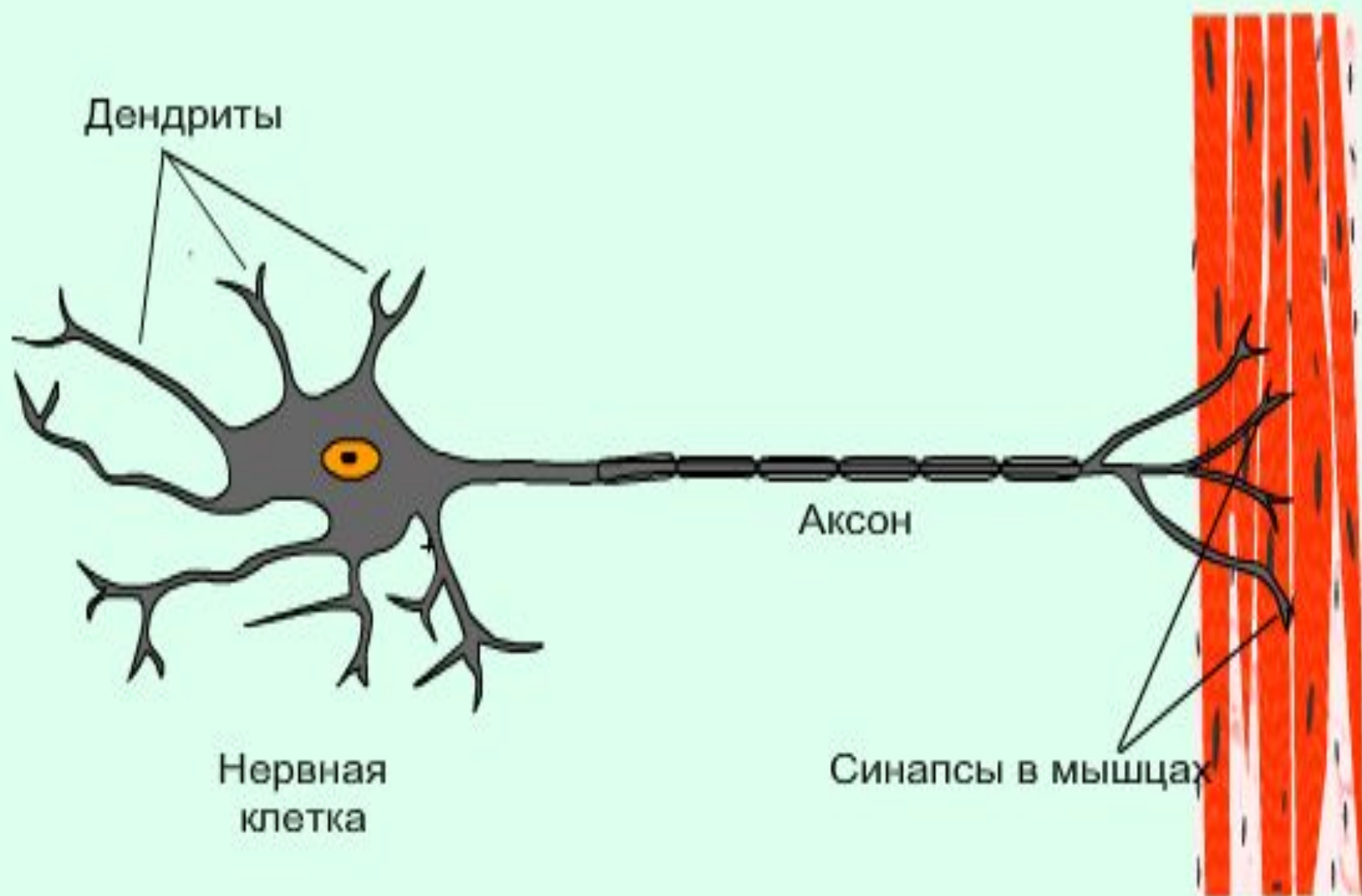
Гладкая

+

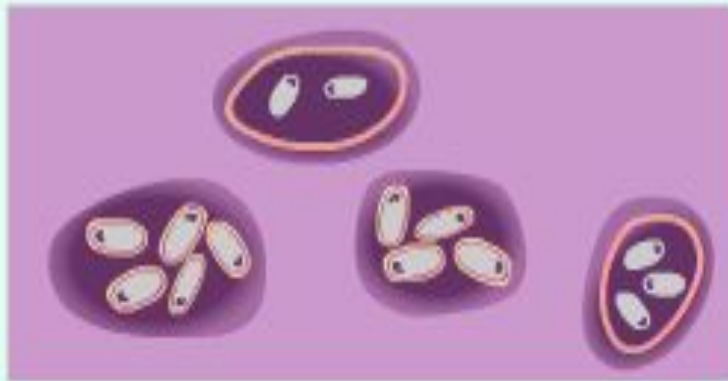

Поперечнополосатая

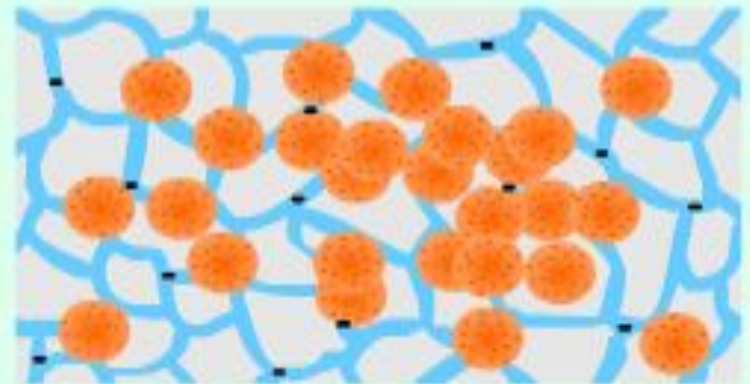
Нервная ткань



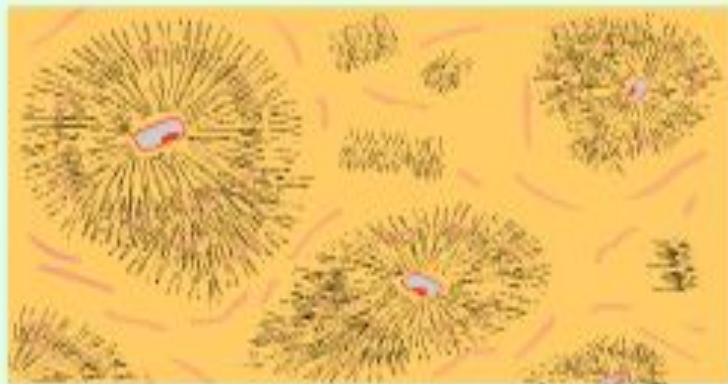
Соединительная ткань



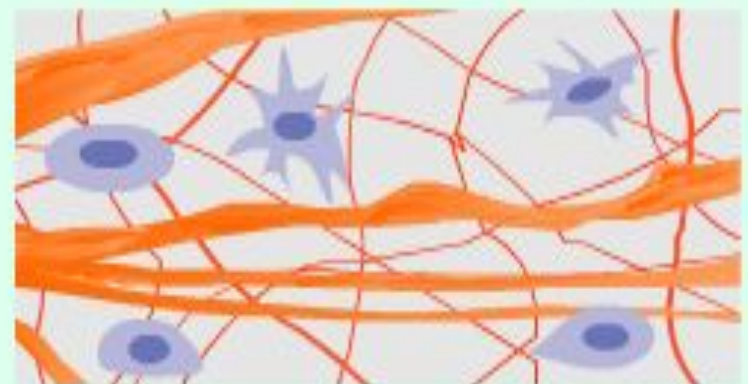
Хрящевая ткань



Жировая ткань



Костная ткань



Рыхлая соединительная ткань

Мышечная ткань

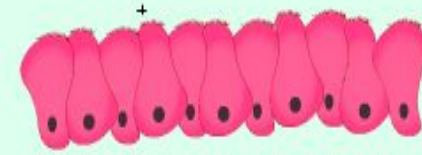
Эпителиальная ткань



Гладкая



Плоский эпителий



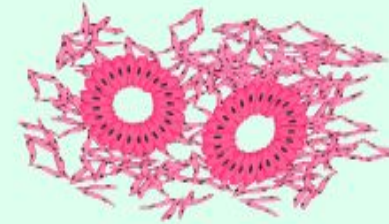
Мерцательный эпителий



Поперечнополосатая



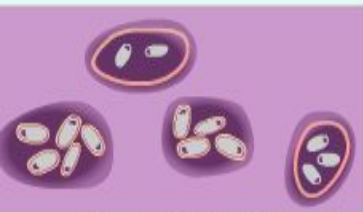Кубический эпителий




Цилиндрический почечный эпителий

Соединительная ткань

Нервная ткань



Хрящевая ткань



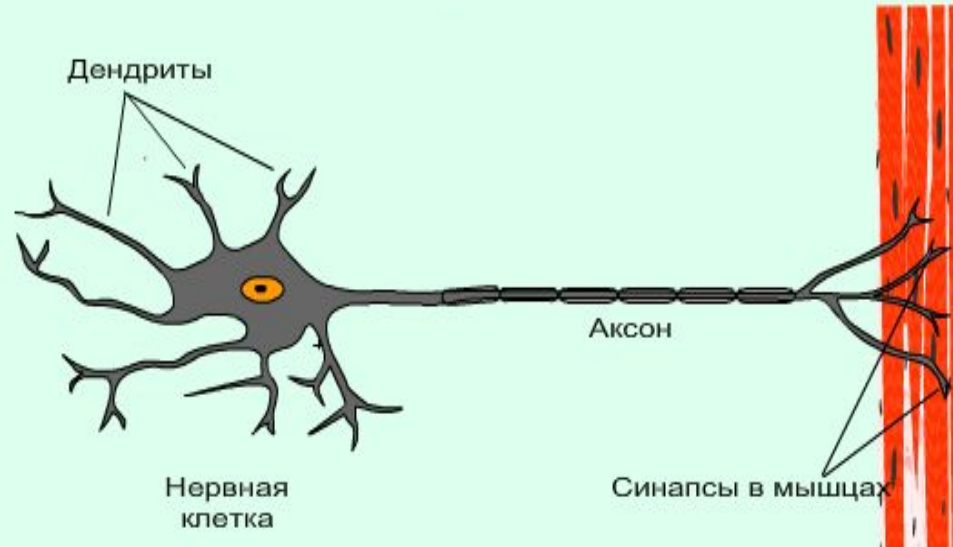
Жировая ткань



Костная ткань

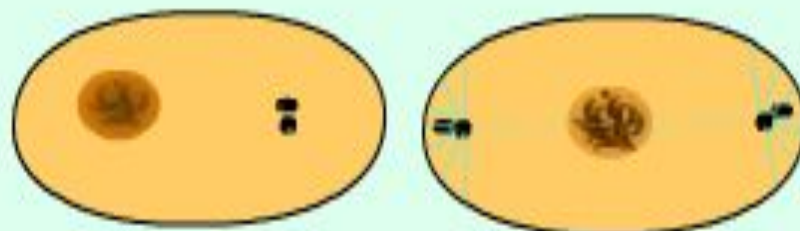


Рыхлая соединительная ткань



Деление клетки

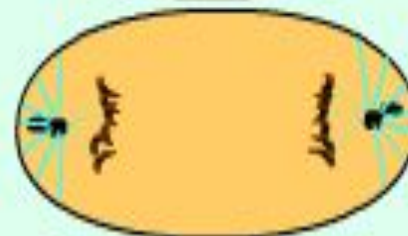
Профаза



Метафаза



Анафаза



Телофаза

