




**ПРЕЗЕНТАЦИЯ НА ТЕМУ  
«ОСОБЕННОСТИ ПЛАСТИКИ  
СТАРЕНИЕ КОЖИ»**



# СТАРЕНИЕ КОЖИ

## ФАКТОРЫ СТАРЕНИЯ

### **внутренние факторы:**

- ▣ **наследственность**
- ▣ **стресс**
- ▣ **эндотоксикоз, связанный с патологией внутренних органов**
- ▣ **состояние иммунной и гормональной систем**

### **внешние факторы**

- ▣ **ультрафиолетовое излучение**
- ▣ **неблагоприятная экология**  
**аллергены**
- ▣ **курение**
- ▣ **алкоголь**
- ▣ **нерациональное питание**
- ▣ **механические повреждения**
- ▣ **токсические вещества**  
**косметики**
- ▣ **гравитационное напряжение**



## *ТЕОРИЯ ГЛИКАЦИИ*

**Гликация** - это неферментативная реакция между моносахаридами и аминок группой белков.

**Точкой приложения процессов гликации в коже в основном являются дермальные структуры: коллаген, эластин, гликозаминогликаны.**

**Связанные белки выключаются из работы организма и приводят к образованию патологически измененных тканей, например «сшитого коллагена», и образованию морщин.**



## СВОБОДНОРАДИКАЛЬНАЯ ТЕОРИЯ

Согласно свободнорадикальной теории старения с возрастом и под влиянием внешних и внутренних повреждающих факторов происходит истощение антиоксидантов эпидермиса, в результате чего в организме накапливаются окисленные продукты ДНК, липидов, белков, которые влияют на генетическую программу клеток, и белки-ферменты теряют нормальную функцию. Это ведет к неспособности стареющей клетки адекватно адаптироваться к меняющимся условиям окружающей среды.



## **Теория соматических мутаций**

**Старение – есть следствие накопления в генах мутаций, возникающих под влиянием повреждающих агентов при постепенной потере систем защиты генетического материала. Их появление приводит к появлению измененных, не функционирующих белков и к утрате различных функций организма.**

## **Аутоиммунная теория**

**Увеличение продукции антител против своих собственных элементов, что приводит к ускоренной аутодеструкции.**



# ТЕОРИЯ НАКОПЛЕНИЯ

В организме накапливаются различные вещества и откладываются в тканях. В коже откладывается кальций, в субэндотелиальном слое крупных артерий откладывается коллаген.

Из этой теории вытекает также накопление «терминального токсина» **липофусцина**. *Липофусцин* — это пигмент, образующийся в клетках и являющийся прооксидантом.

Он инактивирует протеолитические ферменты, препятствуя обновлению клеточного материала, повреждает митохондрии, приводя к преждевременному старению клетки.



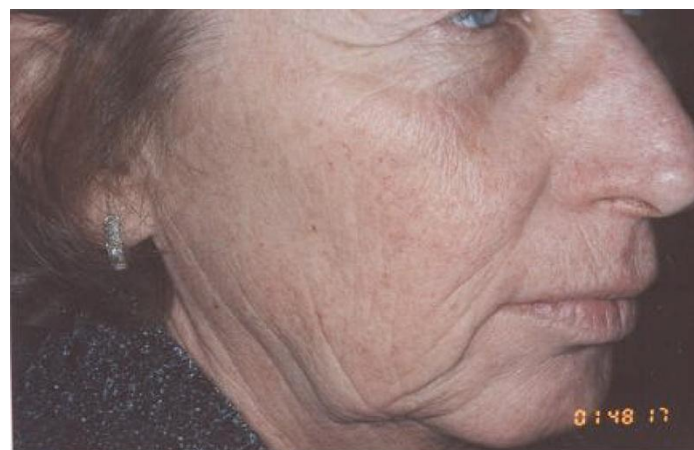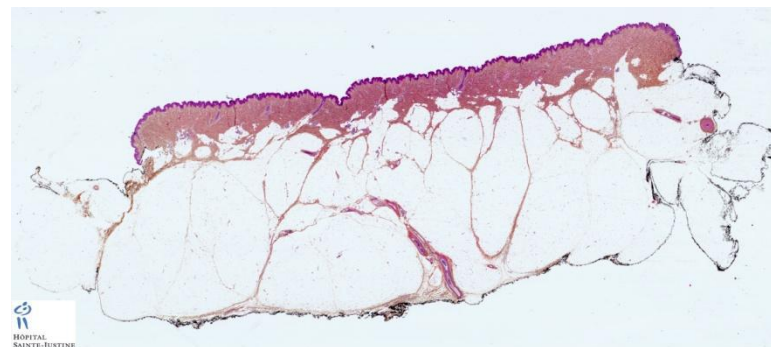
# КЛИНИКА ХРОНОБИОЛОГИЧЕСКОГО СТАРЕНИЯ

**Бледность из-за нарушения микроциркуляции и угнетения меланогенеза.**

**Появление морщин на фоне равномерной текстуры (уменьшение количества волокнистых структур и гликозаминогликанов дермы, истончение эпидермиса).**

**Сухость из-за атрофии придатков кожи и снижения уровня эстрогенной насыщенности кожи.**

**Развитие опухолей из-за снижения иммунозащитных сил организма (уменьшение числа клеток Лангерганса).**

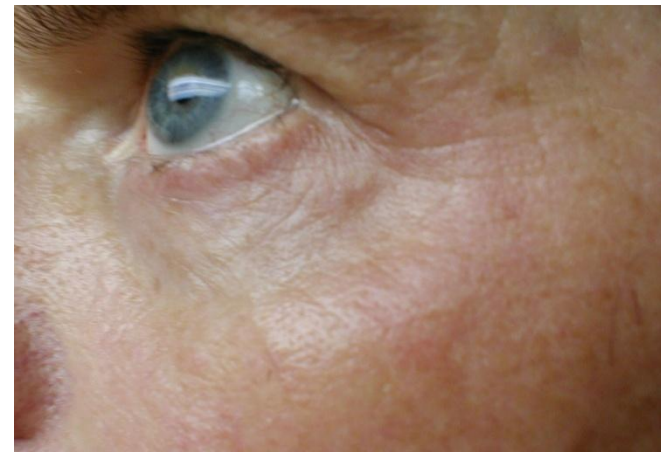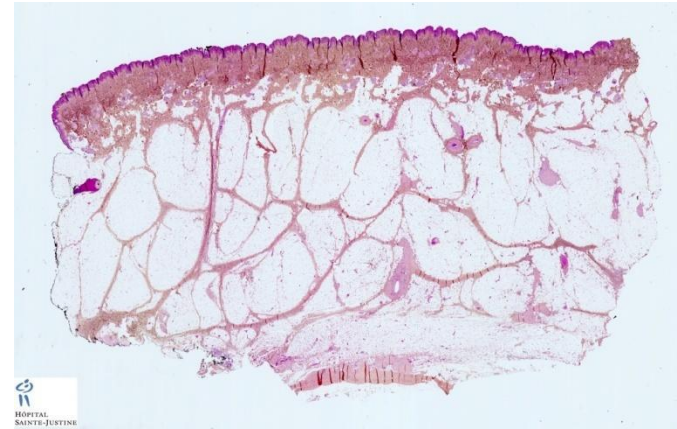


# ФОТОСТАРЕНИЕ ВОЗНИКАЕТ ПОД ВЛИЯНИЕМ ЕСТЕСТВЕННОЙ И ИСКУССТВЕННОЙ ИНСОЛЯЦИИ.

**Желтоватый оттенок и сухость из-за явлений гиперкератоза и утолщения кожи (наличие хронического инфильтрата в дерме).**

**Неравномерная узловатая поверхность и появление преждевременных морщин на фоне субклинического воспаления, эластоза и прогрессирующей потери коллагена.**

**Телеангиоэктазии за счет расширения сосудистой сети вследствие хронического воспаления, неравномерная пигментация (длительное воздействие ультрафиолета на меланоциты).**

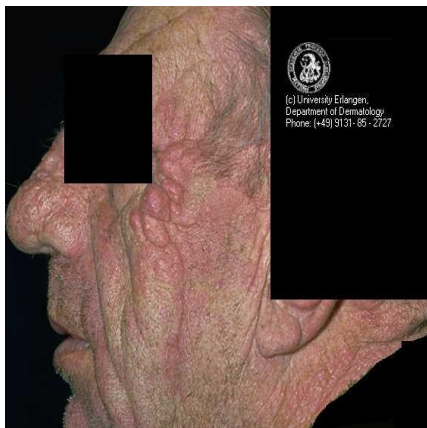




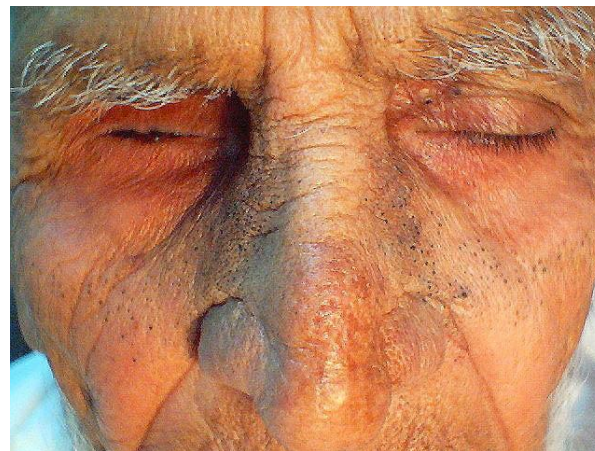
# ВЫДЕЛЯЮТ 4 КЛИНИЧЕСКИЕ СТАДИИ ФОТОСТАРЕНИЯ КОЖИ

- 1. Отсутствие морщин. Преждевременное фотостарение с легкими расстройствами пигментации. Отсутствие гиперкератоза и мелких морщин. Наблюдается в возрасте 20–30 лет.**
- 2. Закладка морщин. Фотостарение средней степени выраженности: начало развития сенильного лентигиноза, кератоза, формирование мимических морщин вокруг рта. Наблюдается в возрасте 30–40 лет.**
- 3. Морщинистая. Выраженное фотостарение: видимые признаки дисхромии, телеангиоэктазии, кератоз, морщины видны даже в состоянии покоя. Наблюдается в возрасте старше 40 лет.**
- 4. Фотостарение крайней степени выраженности. Кожа желто-серого цвета, единичные образования эпителиального рака кожи, по всей поверхности выраженные морщины. Наблюдается в возрасте 60–80 лет.**





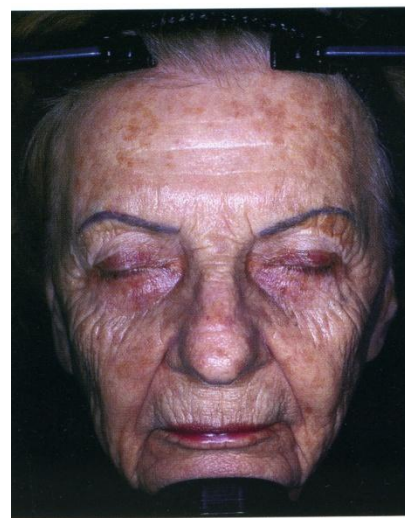
**Эластоз**



**Сенильные комедоны**



**Фотостарение 4 степени**



**Смешанное старение**



## Виды морщин

- Мимические морщины возникают в результате повторных сокращений кожных мышц (лобные складки, «гусиные лапки», носогубные складки)
- Морщины обвисания возникают вследствие растягивания, обвисания, атрофии кожи.
- Морщины атрофированной кожи: множественные, тонкие, имеющие вид неоднородных рельефных складок.

## Типы старения лица

- **Морщинистый тип** часто наблюдается у астеников и нормостеников нервного типа, может сочетаться с дисхромиями и кератозами. Кожа выглядит серой, с глубокими морщинами по всему лицу. Старение такого типа наблюдается у людей с сухой, обезвоженной кожей, курильщиков, актеров (грим), любителей солнца. Признаки старения наступают до 40 лет.
- **Деформационный тип** сопровождается нарушением овала лица, обвисанием щек, двойным подбородком, складчатостью шеи. Морщин может не быть, за исключением мимических. Как правило, бывает у людей с толстой, жирной кожей, гиперстеников, сопровождается розацеа и куперозом.
- **Смешанный тип** проявляется наличием признаков старения, характерных для первых двух типов.



# КОРРЕКЦИЯ ВОЗРАСТНЫХ ИЗМЕНЕНИЙ.

- Консультации специалистов
- Общие рекомендации
- Системная коррекция
- Домашний косметический уход
- Методы мануальной косметологии
- Аппаратные методы коррекции
- Озонотерапия
- Инъекционные методики
- Армирование
- Хирургические и дерматохирургические методы



# ДОМАШНИЙ КОСМЕТИЧЕСКИЙ УХОД

## Формы:

для очищения кожи - эмульсии  
масло в воде и растворы  
(косметическое молочко,  
лосьон, тоник, очищающая  
вода),

для увлажнения, питания и  
защиты – эмульсии типа  
масло в воде (увлажняющий  
крем, сыворотка), эмульсии  
типа вода в масле  
(питательный крем,  
защитный крем),

для интенсивного ухода –  
скрабы (абразивные скрабы,  
пилинги, гоммажи), маски  
(кремообразные,  
гелеобразные, маски-пленки).

Новые формы- пэтчи и  
сублимированные  
(коллагеновые) маски для  
интенсивной коррекции  
старения кожи.



# МЕТОДЫ МАНУАЛЬНОЙ КОСМЕТОЛОГИИ

**Поверхностный химический пилинг фруктовыми кислотами (25-70%), ретиноидами (5% ретиноевая кислота, ретинол, ретинальдегид, третиноин)**

**Срединный химический пилинг (трихлоруксусная кислота)**

**Глубокий химический пилинг (фенол)**

**Классификации Монгейта и Фалтона.**

**Глубина химического пилинга определяется признаками старения кожи: эпидермальные образования (шелушение, пигментные пятна, телеангиоэктазии, себорейный и актинический кератоз, рак кожи, сенильные комедоны), дермальные повреждения (морщины, поперечная подчеркнутость, нарушение общего тона кожи, огрубение кожи, атрофия, милиумы). Каждый признак оценивают по четырехбальной шкале, а по сумме баллов определяется глубина химического пилинга:**

**1-4 бала – рекомендован косметический уход, 5-9 баллов – поверхностный химический пилинг гликолевой, молочной кислотой, 10-14 баллов – срединный химический пилинг, 15 баллов и более – глубокий химический пилинг или лазерная шлифовка.**



# АППАРАТНЫЕ МЕТОДЫ КОРРЕКЦИИ

Гальванизация

Йонофорез

Микротоковая терапия

Микротоковый миолифтинг

Поверхностный микротоковый пилинг

Ультразвуковой пилинг

Ультрафонофорез

Космомеханика

Ридолиз

Методика интенсивного пульсирующего света ( IPL)

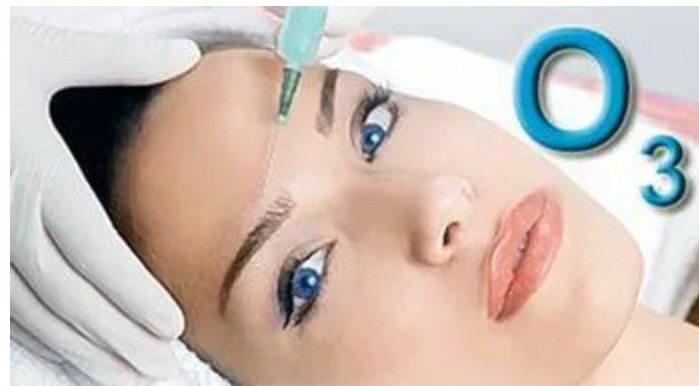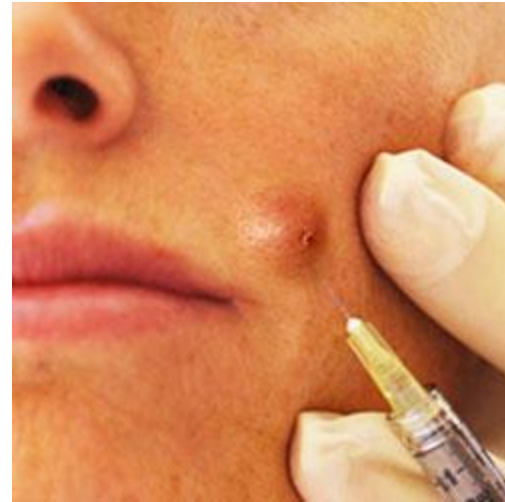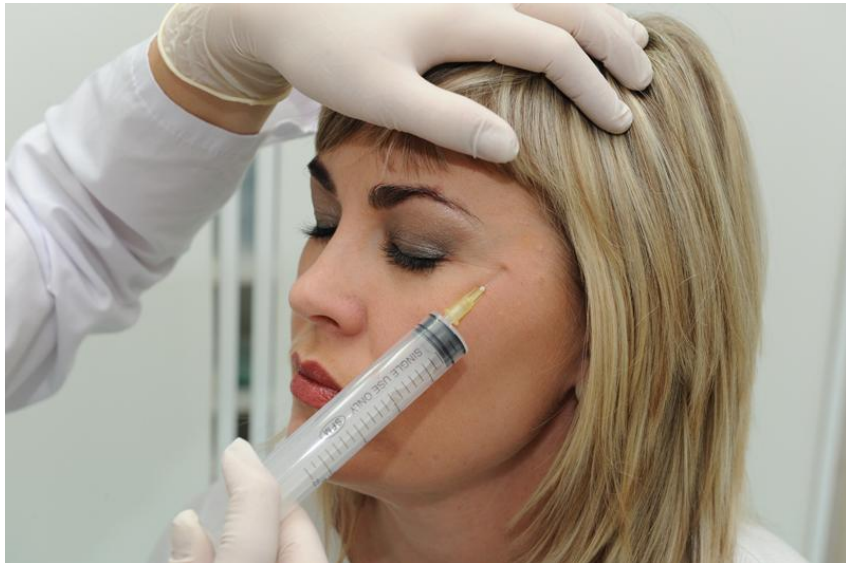Криопластика

Механический поверхностный и срединный пилинг  
(микрошлифовка, микрокристаллический пилинг,  
микродермабразия)



# ОЗОНОТЕРАПИЯ

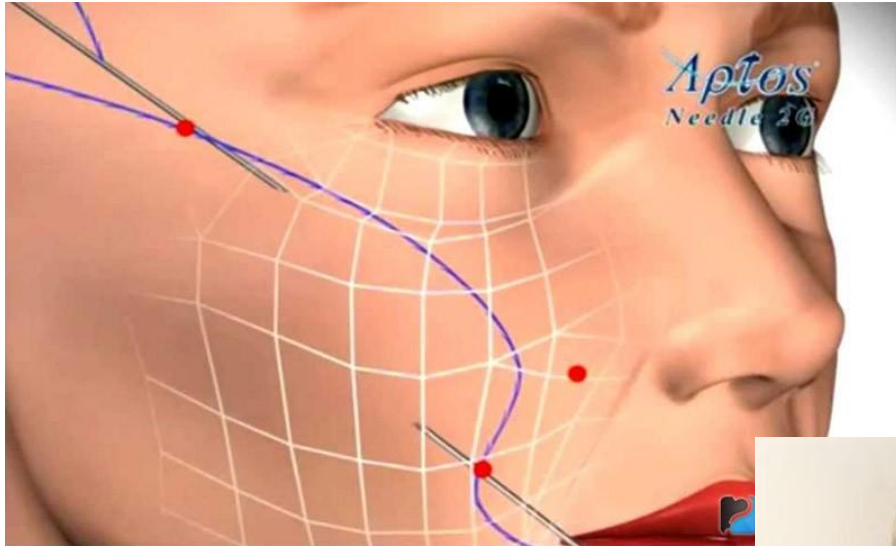
Массаж лица по озонированному маслу, подкожные инъекции кислородно-озоновой смеси в область морщин, в стандартные акупунктурные точки на лице и шее.



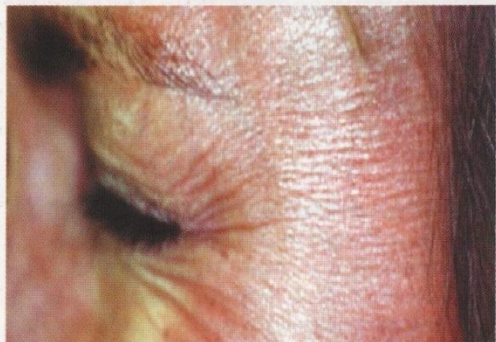
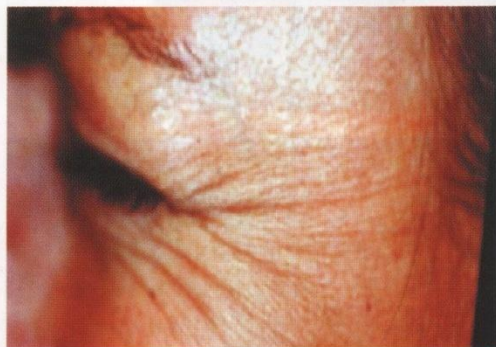
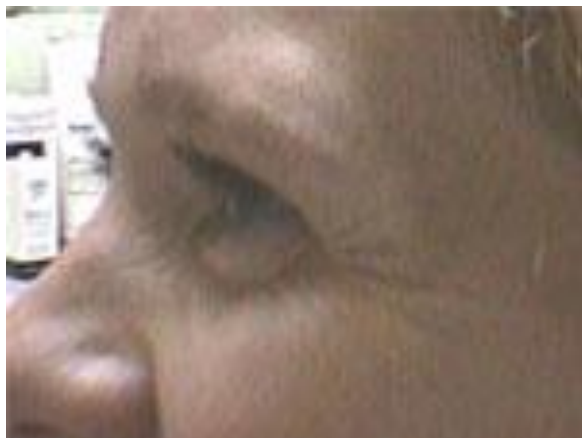
# АРМИРОВАНИЕ

Нити используются для подтяжки кожи, коррекции морщин и увеличения объема тканей. Метод основан на принципе воспалительной реакции, которую вызывает введение рассасывающейся нити или на принципе заполнения при введении не рассасывающихся нитей.

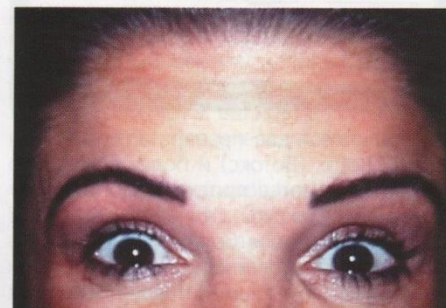
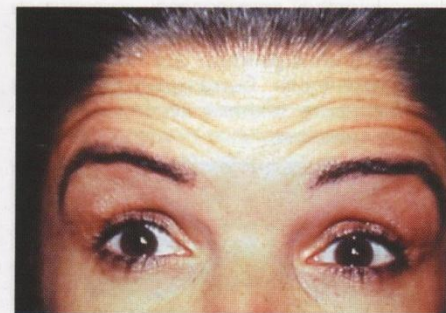
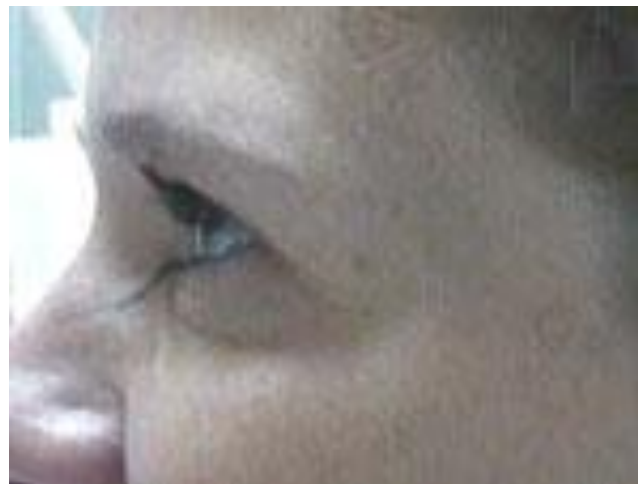
## Ботокс: до процедуры



Коррекция «гусиных лапок»

## Ботокс: после процедуры



Коррекция горизонтальных морщин на лбу



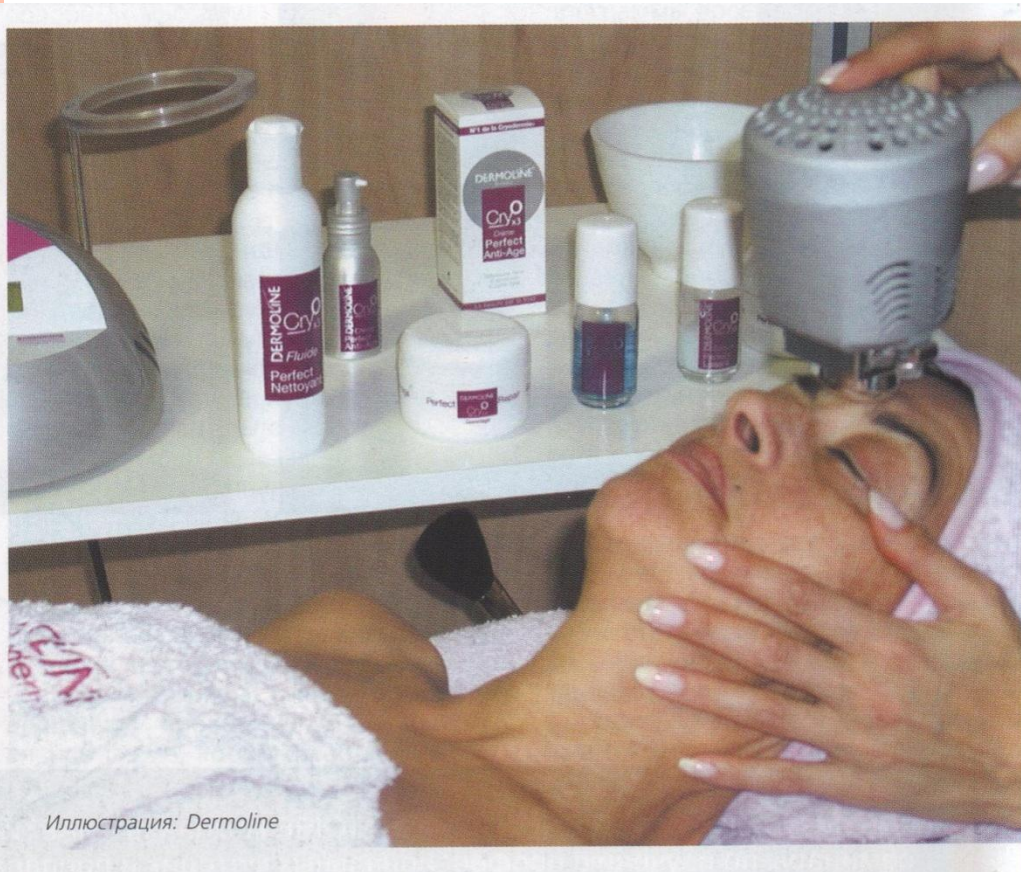

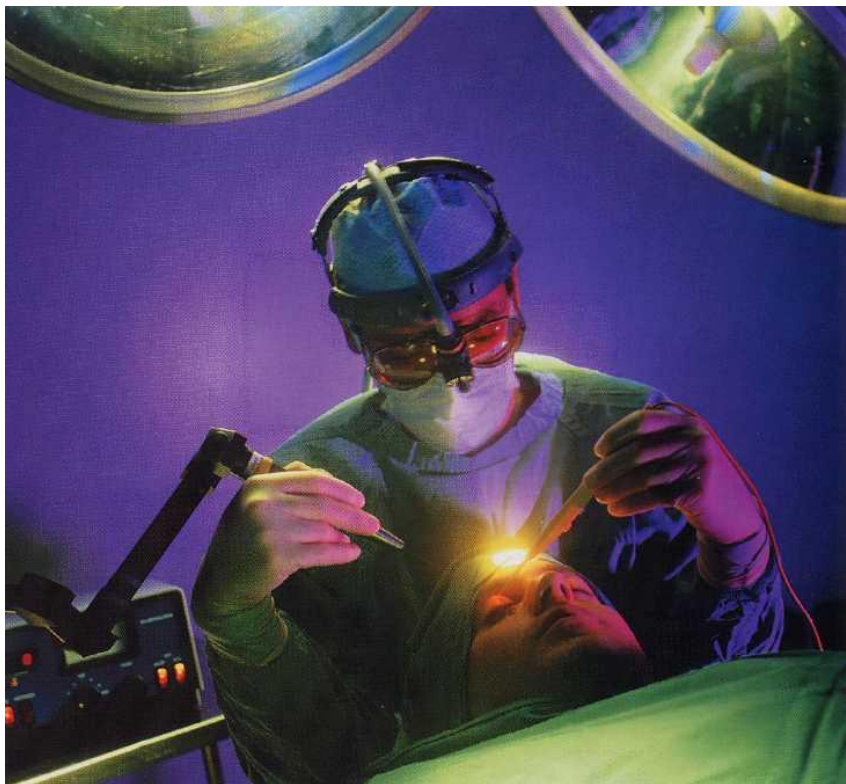Иллюстрация: Dermoline

Криопластика



Криокамыш



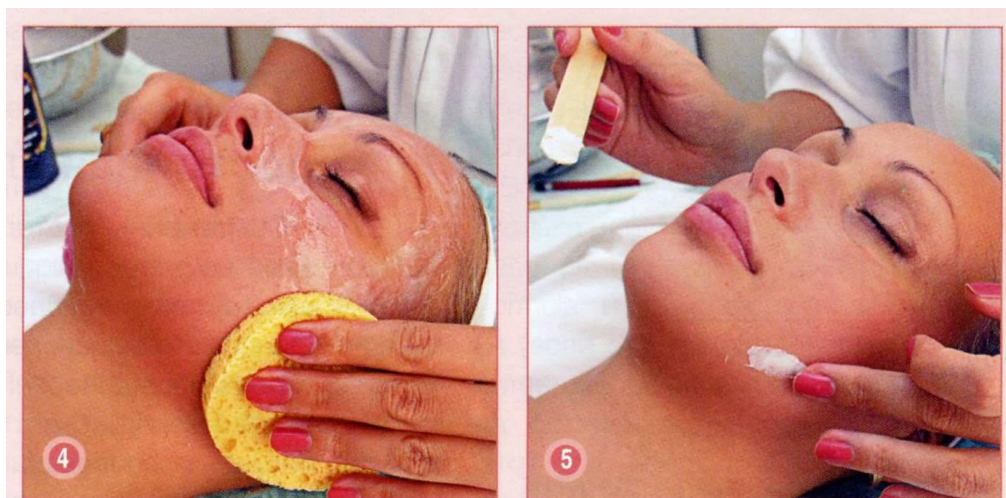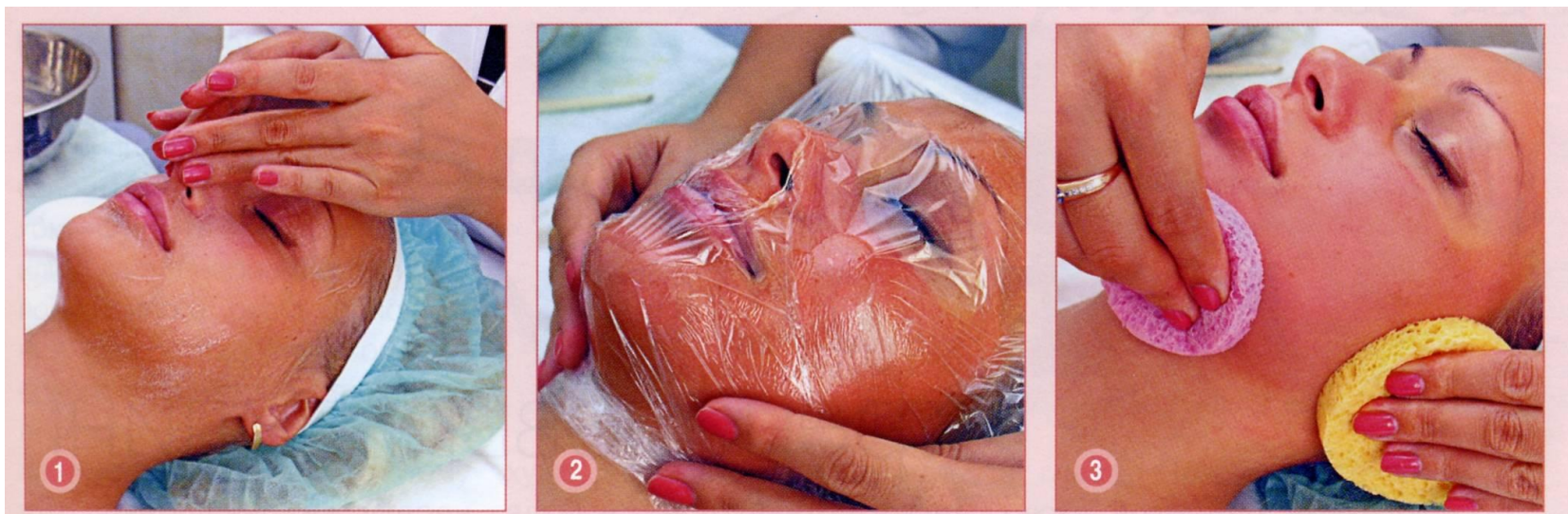


Лазерная дермабразия



Ультразвуковой пилинг

# ХИМИЧЕСКИЙ ПИЛИНГ-ШЛИФОВКА



# ФЕНОЛОВЫЙ ПИЛИНГ

