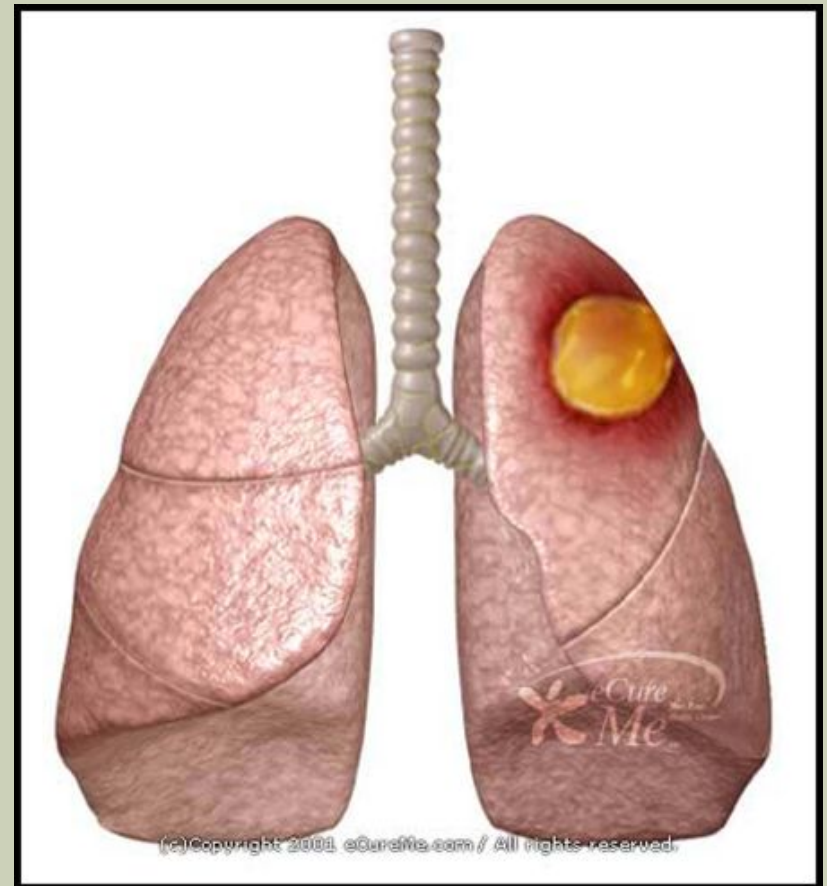


АБСЦЕСС ЛЁГКОГО

*Оленченко
Екатерина 11-Б*

АБСЦЕСС ЛЁГКОГО

- *Абсцесс легкого – неспецифическое воспаление легочной ткани, сопровождающееся ее расплавлением в виде ограниченного очага и образованием одной или нескольких гнойно-некротических полостей. У 10-15% больных возможен переход в хронический абсцесс, о чем можно говорить не ранее 2 месяцев от начала заболевания.*



ПАТОГЕНЕЗ АБСЦЕССА

- *Возбудители проникают в лёгочную паренхиму через дыхательные пути. Источником микрофлоры является носовая полость и носоглотка.*
- *Большую роль играет аспирация инфицированной слизи и слюны из носоглотки или желудочного содержимого при наркозе или у больных в коматозном состоянии, а также аспирация инородного тела.*
- *При этом развивается ателектаз вследствие закупорки бронха и создаются благоприятные условия для развития микробов и нагноительного процесса - так называемые аспирационные абсцессы.*

КЛАССИФИКАЦИЯ АБСЦЕССА ЛЕГКИХ

■ А. По патогенезу:

- аэрогенно-аспирационные;
- гематогенно-эмболические;
- травматические;
- септические.

■ Б. По течению:

- острые;
- хронические.

■ В. По локализации:

- центральные;
- периферические

■ Г. По наличию осложнений:

- без осложнений;
- осложненные

■ II. Гангренозные абсцессы (с распределением по течению, локализации и осложнениям, как гнойные абсцессы).

■ III. Распространенная гангрена.

СИМПТОМЫ

1. *Общее тяжелое состояние больного: температура тела гектическая, ознобы, выраженная интоксикация, похудание, отсутствие аппетита.*
2. *Боли в груди на стороне поражения, усиливающиеся при кашле.*
3. *При перкуссии над зоной поражения тупой звук и болезненность, при надавливании стетоскопом на межреберье в этой области появляется кашель. При быстром распаде некротизированной ткани зона притупления увеличивается, на ее фоне появляются участки более высокого звука.*
4. *При аускультации дыхание над зоной поражения ослабленное или бронхиальное.*
5. *После прорыва в бронх появляется кашель с отхождением зловонной мокроты грязно-серого цвета в большом количестве (до 1 литра и больше). Прослушиваются влажные хрипы над очагом поражения.*

СТАДИИ АБСЦЕССА

1. Стадия формирования абсцесса до вскрытия его в бронх (стадия закрытого гнойника).
2. Прорыв абсцесса.
3. Стадия открытого гнойника.

ОСЛОЖНЕНИЯ

1. *Легочное кровотечение;*
2. *Пиопневмоторакс;*
3. *Эмпиема плевры;*
4. *Сепсис;*
5. *Бронхогенное распространение.*

ДИАГНОСТИКА АБСЦЕССА

Для постановки диагноза проводят:

- лабораторные исследования крови, микроскопию мокроты и плевральной жидкости.*
- рентгенологическое исследование органов грудной клетки в прямой и боковой проекциях.*
- бронхоскопию с аспирацией гноя для определения микрофлоры и её чувствительности к антибиотикам.*

Дифференциальный диагноз проводят с раком легкого, туберкулезом, бронхоэктазами, грибковыми лёгочными инфекциями.

ПРИНЦИПЫ АНТИБИОТИКОТЕРАПИИ

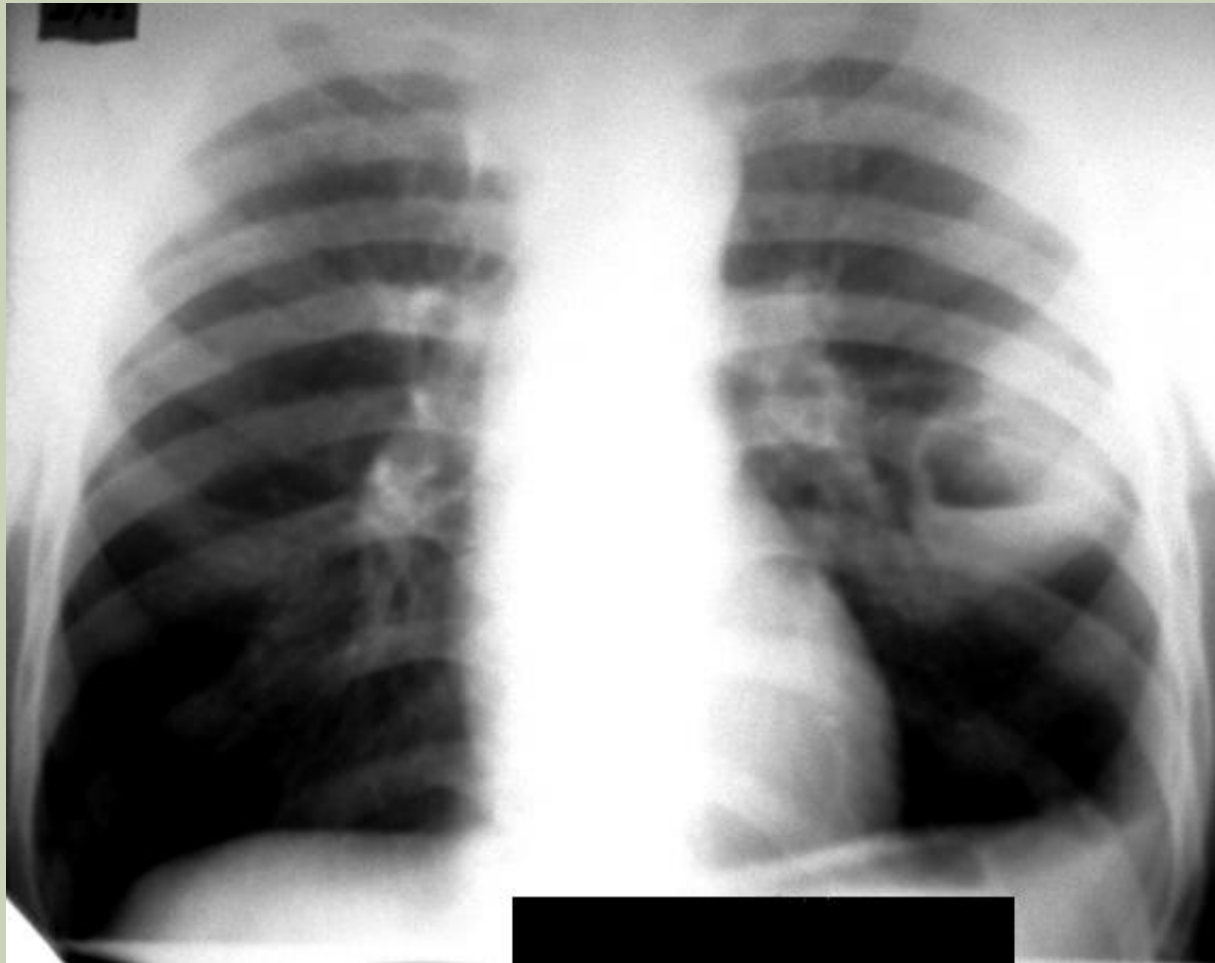
- *Использование только бактерицидных антибиотиков (пенициллины, цефалоспорины, аминогликозиды, возможно добавление метронидазола).*
- *Не менее 2 препаратов одновременно.*
- *Введение только парентеральное, часть дозы – в системе.*
- *Дозы субмаксимальные или максимальные.*
- *Длительность лечения 6 недель.*

ВИДЫ ОПЕРАЦИЙ

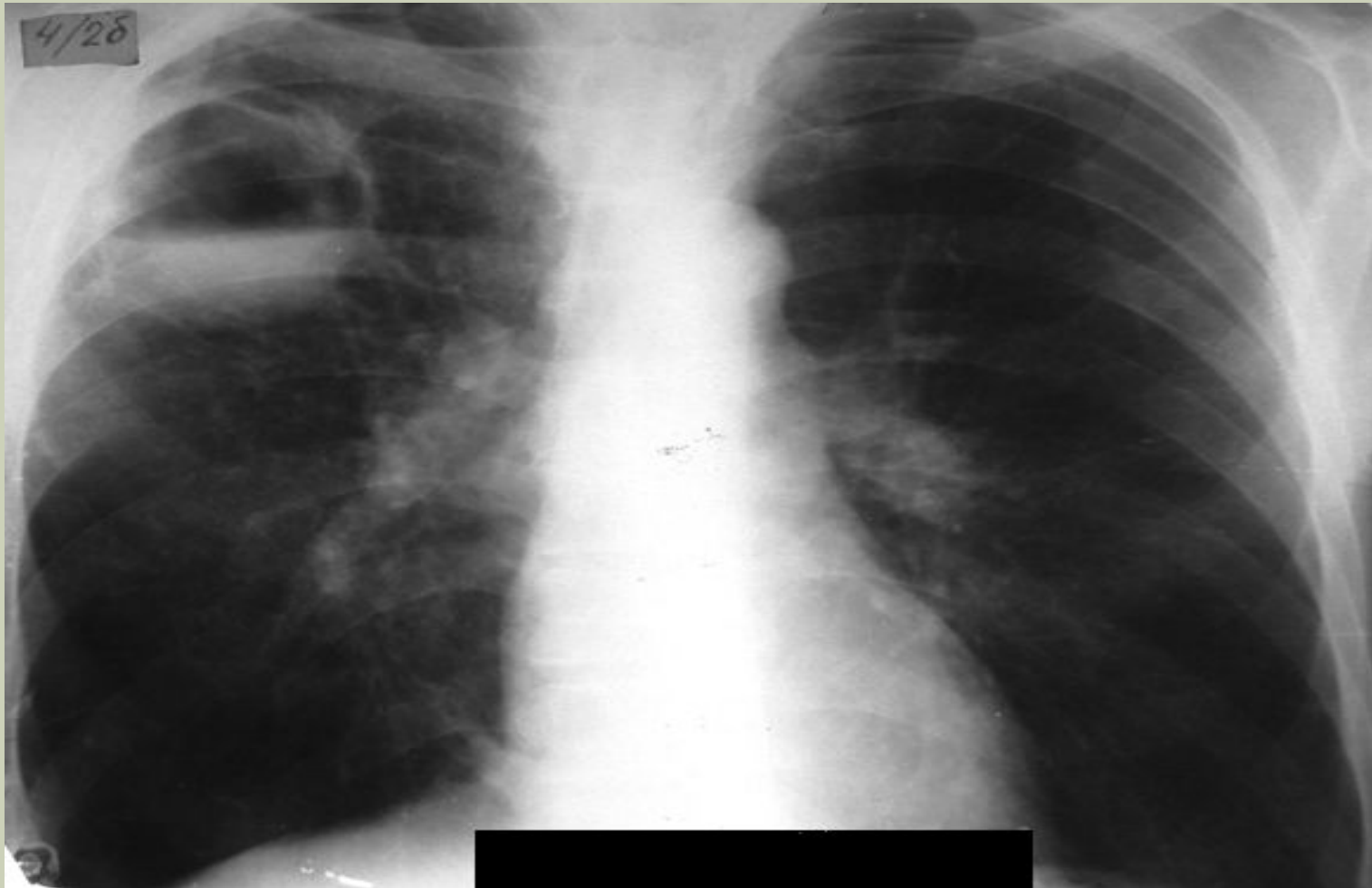Виды операций при абсцессах легкого:

- *Одномоментная пневмотомия (при наличии сращений между висцеральным и париетальным листками плевры над полостью абсцесса).*
- *Двухмоментная пневмотомия (при отсутствии сращений).*
- *Дренирование абсцесса после пункции через грудную стенку или введение дренажа с помощью троакара.*
- *Удаление доли или всего лёгкого (при хронических абсцессах).*

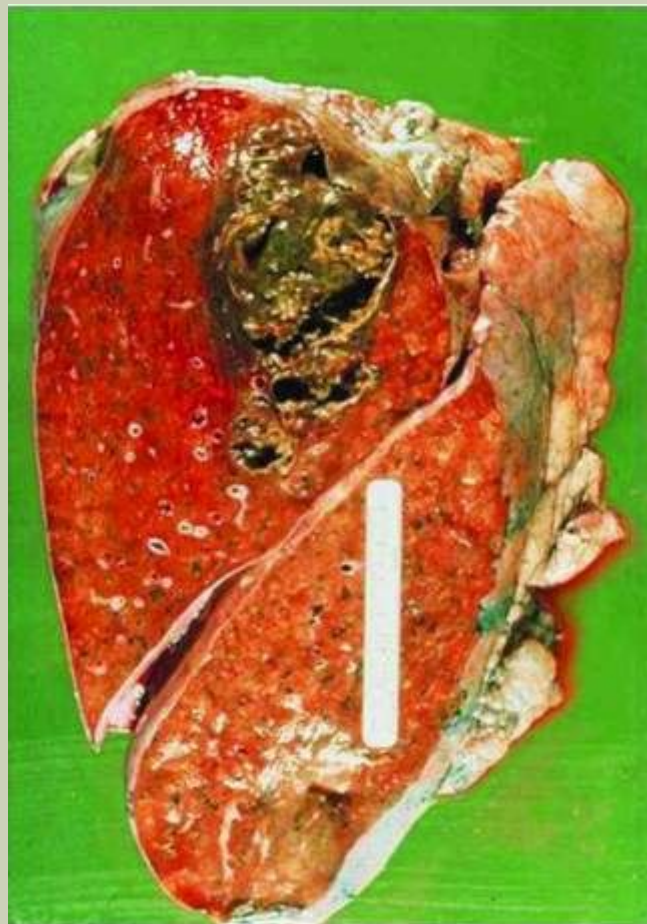АБСЦЕСС ЛЕВОГО ЛЕГКОГО



АБСЦЕСС ПРАВОГО ЛЕГКОГО



МАКРОПРЕПАРАТ АБСЦЕССА ЛЕГКИХ



КТ ПРИ АБСЦЕССЕ

