

Артерии и вены тазовой конечности



Шипулина Н. В.
группа СЕБ-2.11

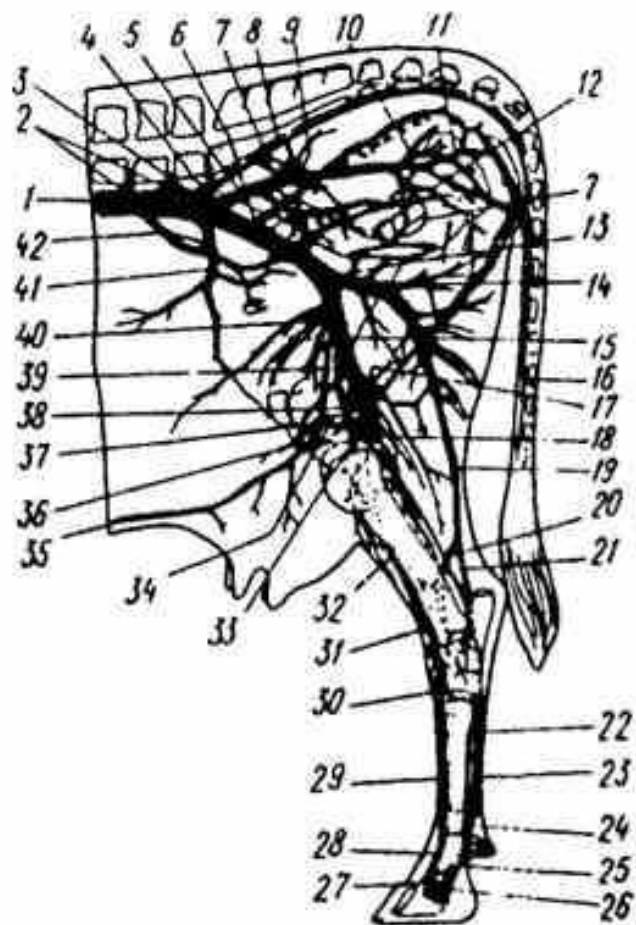
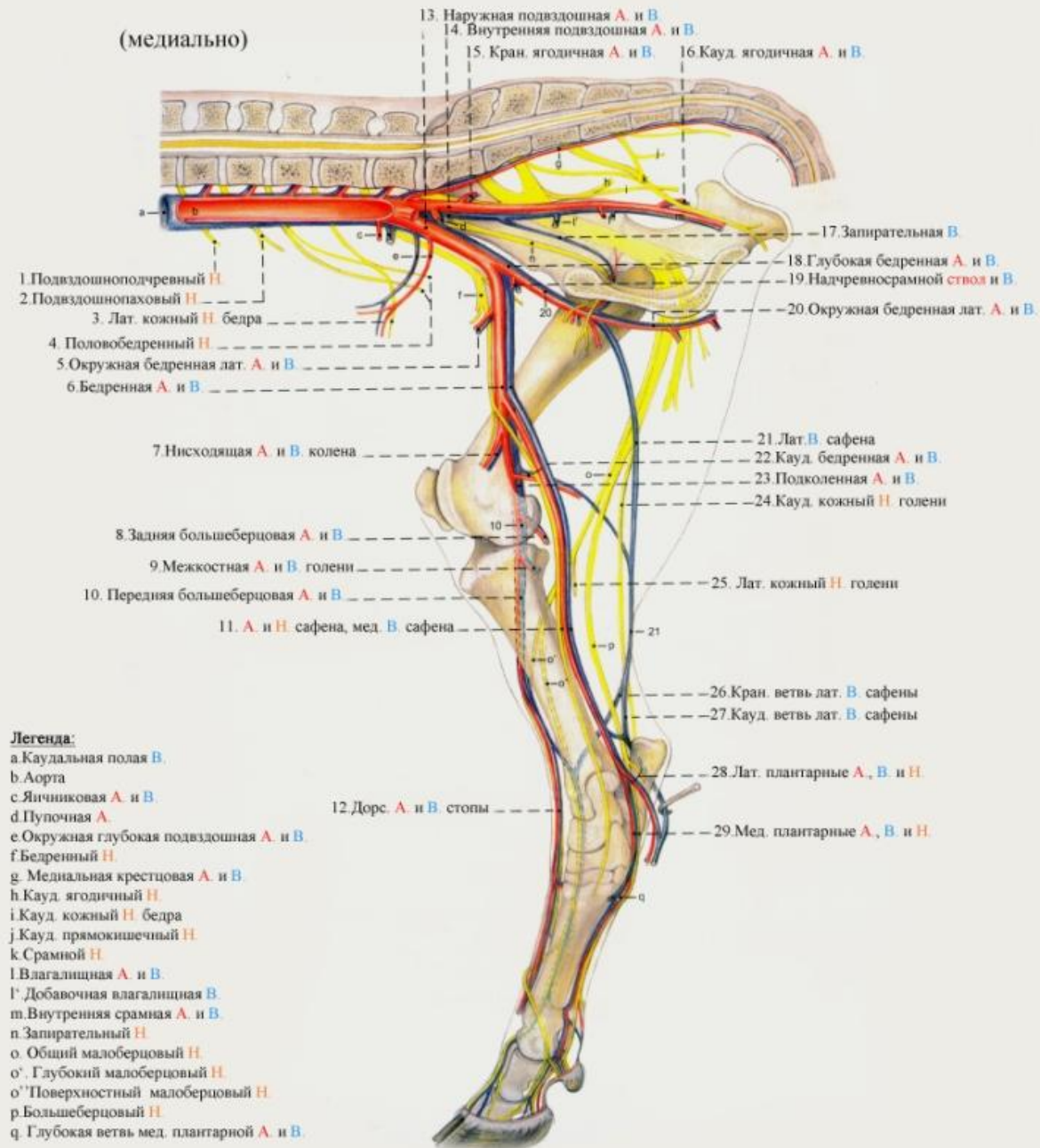


Рис. 315. Вены газовой конечности коровы (по М. И. Лебедеву и В. И. Подгорному):

1 — каудальная полая вена; 2 — поясничные вены; 3 — общая подвздошная вена; 4 — средняя крестцовая вена; 5 — внутренняя подвздошная вена; 6 — наружная подвздошная вена; 7 — запирающая вена; 8 — латеральная крестцовая вена; 9 — краниальная ягодичная вена; 10 — каудальная ягодичная вена; 11 — внутренняя срамная вена; 12 — каудальная маточная вена; 13 — глубокая бедренная вена; 14 — окружная бедренная медиальная вена; 15 — бедренная вена; 16 — хвостовая вена; 17 — каудальная бедренная вена; 18 — подколенная вена; 19 — латеральная подкожная вена стопы и голени (малая вена сафена); 20 — дорсальная ветвь латеральной подкожной вены; 21 — плантарная ветвь латеральной подкожной вены; 22 — плюсневая плантарная глубокая медиальная вена; 23 — плюсневая плантарная глубокая латеральная вена; 24 — пальцевая плантарная латеральная четвертая вена; 25 — пальцевая плантарная медиальная третья вена; 26 — пальцевая дорсальная латеральная третья вена; 27 — пальцевая дорсальная медиальная четвертая вена; 28 —

общая пальцевая дорсальная вена; 29 — плюсневая дорсальная латеральная вена; 30 — прободающая вена заплюсны; 31 — передняя большеберцовая латеральная вена; 32 — передняя большеберцовая медиальная вена; 33 — каудальная вена вымени; 34 — каудальная вена основания вымени; 35 — каудальная надчревная поверхностная (молочная) вена; 36 — краниальная вена вымени; 37 — краниальная вена основания вымени; 38 — медиальная подкожная вена стопы и голени (большая вена сафена); 39 — наружная срамная вена; 40 — краниальная бедренная вена; 41 — окружная глубокая подвздошная вена; 42 — маточно-яичниковая вена (внутренняя семенная вена самцов)

Артерии, вены и нервы тазовой конечности



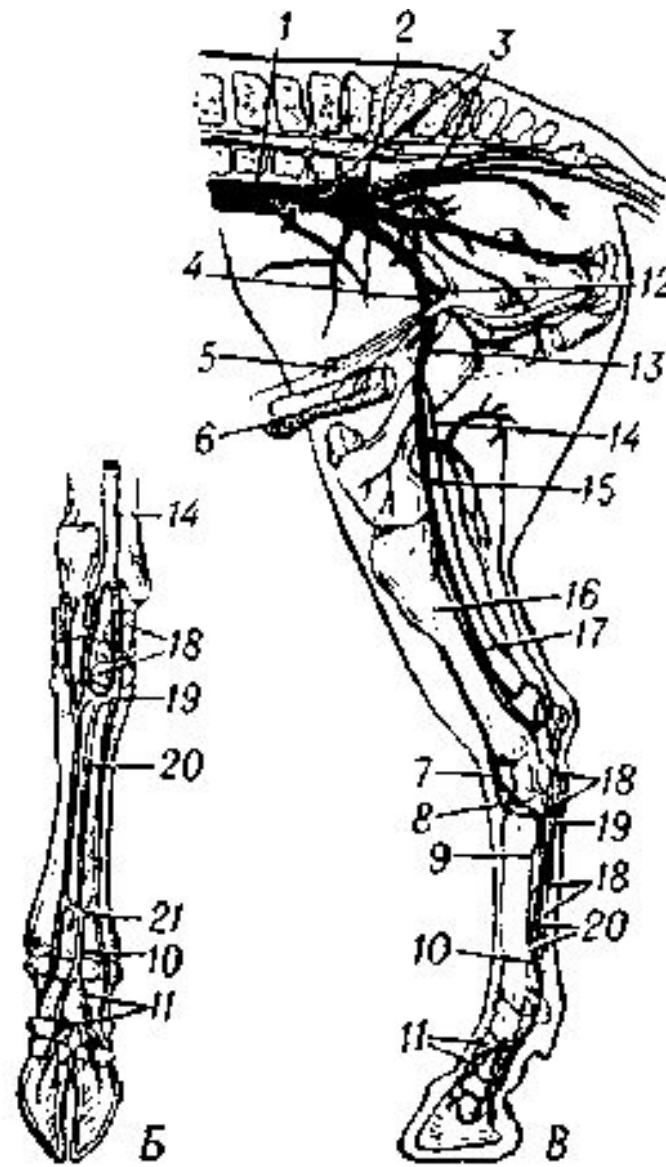
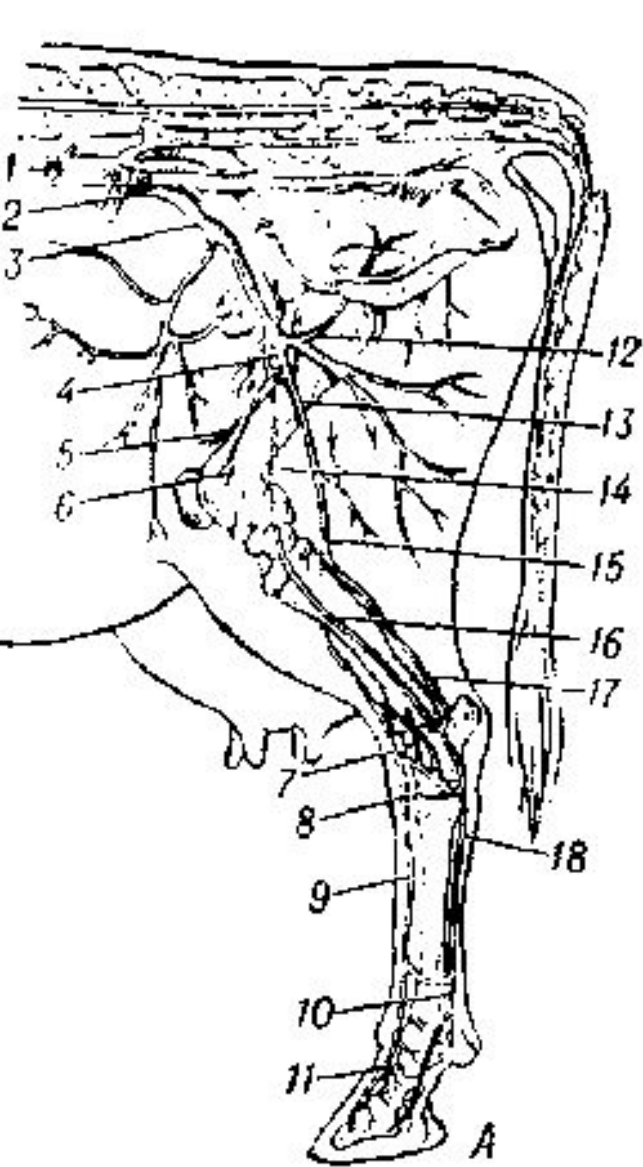


Рис. 4. Схемы артерий тазовой конечности: А, Б — рогатого скота; В — лошади: 1 — брюшная аорта; 2 — внутренняя подвздошная артерия; 3 — наружная подвздошная; 4 — надчревносрамной ствол и отходящие от него; 5 — каудальная надчревная артерия и 6 — наружная срамная; 7 — дорзальная артерия стопы; 8 — прободающая заплюсневая; 9 — дорзальная плюсневая; 10 — общая пальцевая; 11 — дорзальные пальцевые; 12 — глубокая бедренная; 13 — бедренная; 14 — открытая (подкожная) — сафена; 15 — подколенная; 16 — передняя большеберцовая; 17 — задняя большеберцовая; 18 — поверхностные плюсневые; 19 — проксимальная плантарная дуга; 20 — глубокие плюсневые артерии; 21 — дистальная плантарная дуга.