ПРЕЗЕНТАЦИЯ ПО ДИСЦИПЛИНЕ : «БОЛЕЗНИ ПТИЦ»
НА ТЕМУ: « БОЛЕЗНИ ЭМБРИОНОВ С/Х ПТИЦЫ»

Выполнила: студентка 4 курса ФВМ
Киселева Анастасия Андреевна

Болезни эмбрионов приводят не только к их гибели, но и к значительному увеличению количества слабого, некондиционного молодняка, подлежащего уничтожению.

Понижается жизнеспособность внешне здоровых особей.

Ряд инфекционных болезней птиц передается через яйцо, поэтому суточный цыпленок- носитель инфекции может стать виновником эпизоотической вспышки и у молодняка и во взрослом стаде.

Причины заболеваний зародышей

- Нарушение режимов инкубации
- Низкое качество инкубационных яиц
- Несоблюдение зоогигиенических требований
- Болезни репродуктивных органов
- Общие болезни поголовья любой этиологии

Недостаток Биотина-витамина Н (абиотиноз)

- Частая причина эмбриональных дистрофий
- Признаки абиотиноза – хондродистрофия(одна из форм ненаследственной коротконогости)
- Укорочена плюсна, череп расширен, нижняя челюсть недоразвита, верхняя загнута книзу «попугаев клюв». Часто задержка в росте, кровоизлияния в теле и аллантоисной оболочке. Искривление ног, деформация суставов.
- Смертность повышается во второй половине инкубации (15 день) и на выводе

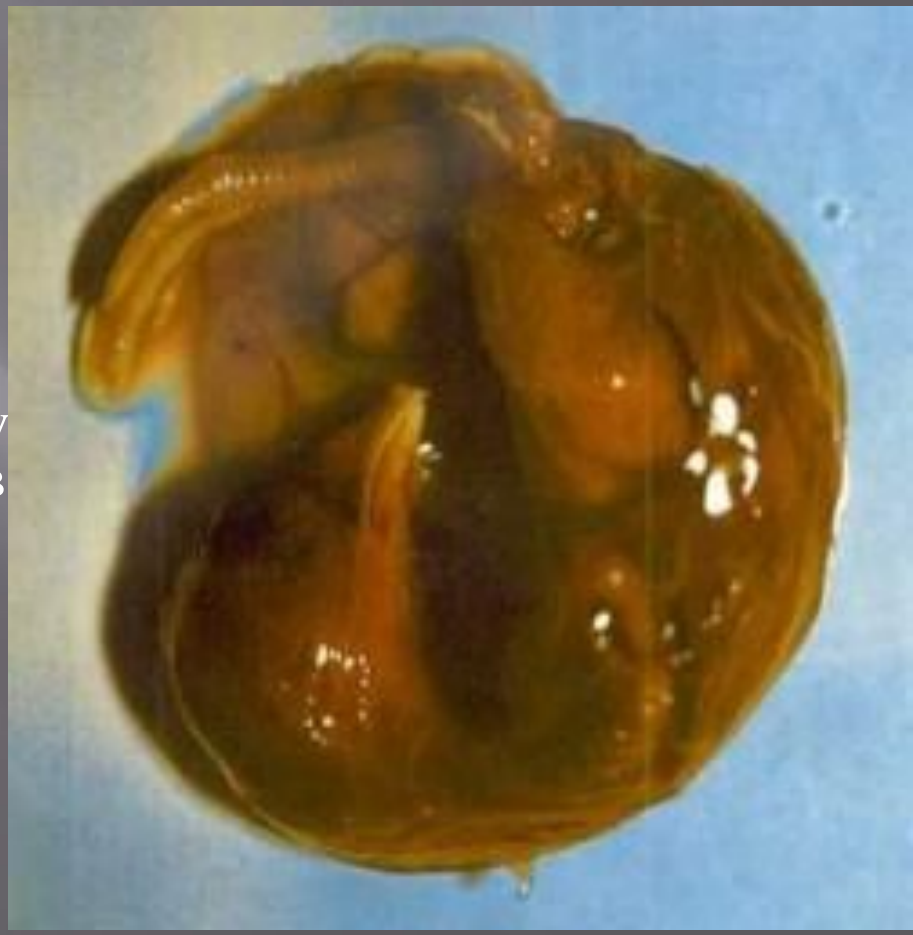

Искривление пальцев ног при хондродистрофии

Недостаток пантотеновой кислоты (витамин В 3)

- Гибель эмбрионов напрямую зависит от ее содержания в рационе несушек
- Характерные признаки- короткая нижняя челюсть, гидроцефалия, помутнение глаз, расширенное бледное сердце, отеки, подкожные кровоизлияния, жировая инфильтрация печени

Жировая инфильтрация печени при
недостатке пантотеновой кислоты

Недостаток витамина В 2 (Гипорибофлавиноз)

- Эмбриональный смертность нарастает после 12-13 дня инкубации
- Признаки: Задерживается рост эмбриона. Ноги короткие, суставы деформированы. Часто- гидроцефалия(отек мозговых оболочек), недоразвитие перьевых сосочков- «курчавость», аптериоз, часто повышается вязкость амниотической жидкости, желток окрашивается неравномерно, в почках-мочекислые соли, молодняк с дефектами конечностей, оперения, параличи ног и

1.Неравномерное окрашивание желтка при гипорибофлавино

Аптерио
з

2.Гиповитаминоз В2

Недостаток фолиевой кислоты (Витамин В9)

- С 12 дня наблюдается задержка роста эмбрионов. У них недоразвита нижняя челюсть(или отсутствует) что приводит к появлению «попугаевого клюва»
- Смертность в основном при вылуплении
- Искривление шеи, большой берцовой кости и плюсны. Иногда срастаются пальцы. Размеры глаз уменьшены. Все сопровождается выпячиваним внутренних органов(Эктопия)

Эктопия (открытая брюшная полость) во второй период инкубации при недостатке фолиевой кислоты

Недостаток витамина В12(цианокобаламин)

- Витамин синтезируется микрофлорой толстого кишечника
- Гибель эмбрионов на 16-17 день инкубации. Признаки: «миоатрофия ног» (ноги тонкие, проволокообразные)
- Кровоизлияния на теле, конечностях, во внутренних органах, мозге.
- У погибших эмбрионов голова опущена вниз, находится между ног.

Полигиповитаминоз, атрофия мышц.
Недостаток витамина В12

Недостаток витамина Д

- Отражается на качестве скорлупы.
- Форма дистрофии зародыша носит название «эмбриональная микседема»

Характерна отечность эмбрионов, отеки на спине боках, верхней трети шеи, отставание в росте.

Гибель эмбрионов на 10-14 сутки. У выведенных цыплят «липкость», «курчавость», деформация суставов, гидроцефалия, «клестовый клюв»

Перерождение печени при гиповитаминозе Д

Клестовый клюв, искривление конечностей

Отек верхней трети шеи при гиповитаминозе

Гиповитаминоз А(Ретинол)

- При большом дефицита яйца выглядят неоплодотворенными, по причине гибели эмбрионов на ранних стадиях(дегенеративные изменения в зародышевом диске, распад и лизис бластомеров)
- При содержании в рационе вит. А 30мг/кг- гибнет 100 % зародышей, при увеличении до 450-гибель не более 10 %
- Рост и развитие эмбрионов замедляется, признаки дистрофии, повышено количество кровяных колец, обесцвечивается желток.
- Вывод запаздывает. Суточный молодняк слабый, с плохой пигментацией пуха, характерны конъюктивиты, выделение слизи из носовых отверстий.

Гиповитаминоз А, обесцвечивание желтка

Дистрофия эмбриона при недостатке витамина А

Гиповитаминоз Е (атокоферолоз)

- Повышенная смертность до 7 дня инкубации из за недостаточного развития кровеносной системы. Кровоизлияния в желточном мешке. Характерны дистрофия, посмутнение хрусталика, кровоизлияния и стекловидное тело, пятна на роговице.
- У выведенного молодняка часто слепота, нервно-паралитические явления. Мускулатура плохо развита, атония ЖКТ.
- БОЛЕЕ ПОДВЕРЖЕНЫ ЭМБРИОНЫ ИНДЕЕК

Недостаток витамина К

При его недостатке наступает массовая гибель эмбрионов на выводе вследствие травмирования аллантоисных сосудов и сильного кровотечения. На вскрытии эмбрион полностью или частично обескровлен, кровь стекает в скорлупу и не свертывается. Внутренние органы анемичны и недоразвиты.

Перозис

- Расслабление связок и сухожилий конечностей
- Характерный признак: передвижение молодняка на плюсневых суставах
- Причины- недостаток в рационах родителей марганца,цинка, онаххолина.
- Избыток фосфора и кальция.



Неправильное хранение и транспортировка яиц

- Транспортировка должна проводиться с соблюдением условий, предупреждающих нарушение биофизиологического состояния их коллоидной среды и сохранении целостности скорлупы.
- При нарушении этих условий возникают патологические изменения, ведущие к снижению инкубационных качеств яиц или к полной их утрате.

Спасибо за внимание 😊