

# Чума КРС

Чума КРС – острая контагиозная септицемическая болезнь домашних и диких жвачных, проявляющаяся высокой лихорадкой, геморрагическим диатезом, воспалительно-некротическим поражением слизистых оболочек пищеварительного тракта, образованием эрозий и язв в ротовой полости, диареей, ринитом, конъюнктивитом, слизисто-гнойными истечениями из носа и глаз, чрезвычайно высокой заболеваемостью и летальностью.

Возбудитель – РНК-содержащий вирус, относящийся к роду *Morbillivirus* семейства парамиксовирусов.

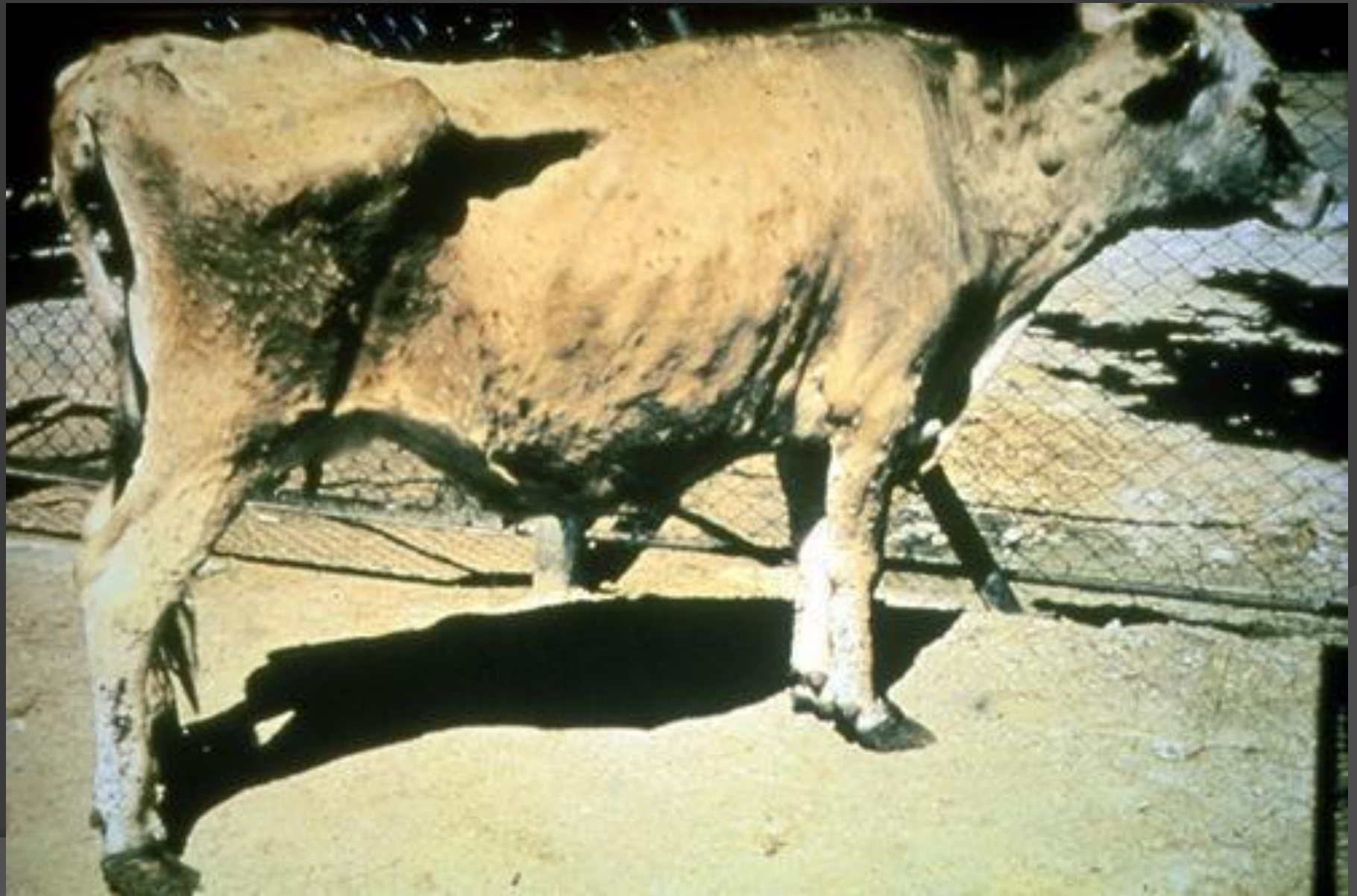# Эпизоотология.

- **Восприимчивы животные** всех видов из отряда парнокопытных. В естественных условиях из сельскохозяйственных животных чаще болеют крупный рогатый скот, зебу и буйволы,
- **Источник возбудителя инфекции** – больные и переболевшие чумой животные,
- **Выделение вируса** с истечениями из носовой полости и половых органов, с калом, мочой, молоком, слюной, конъюнктивальной слизью и кровью (при кровотечениях).
- **Заражение** через слизистую оболочку носовой полости, конъюнктиву и пищеварительный тракт.
- **Факторы передачи** возбудителя являются трупы павших и мясо вынужденно убитых животных, шкуры, кишечное сырье, кости, рога, копыта и шерсть.
- **Высокая контагиозность.**
- **Эпизоотии**
- В свежих очагах эпизоотии носят взрывоподобный опустошительный характер с **90-100%-ной летальностью** животных всех пород и любого возраста.
- В **стационарных очагах** чума регистрируется у животных в возрасте от 10 мес до 2 лет; летальность составляет 5-20%.

# Течение и клиническое проявление.

- **Инкубационный период** в естественных условиях 3-7 дней (максимум 10-17), при экспериментальном заражении – 2-4 дня.
- **Течение** - остро, реже – сверхостро и подостро; проявляется в типичной и abortивной формах.  
У крупного рогатого скота и буйволов различают **3 стадии болезни:**
  - лихорадочную (продромальный период),
  - стадию повреждения слизистых оболочек
  - и стадию выраженных желудочно-кишечных расстройств.



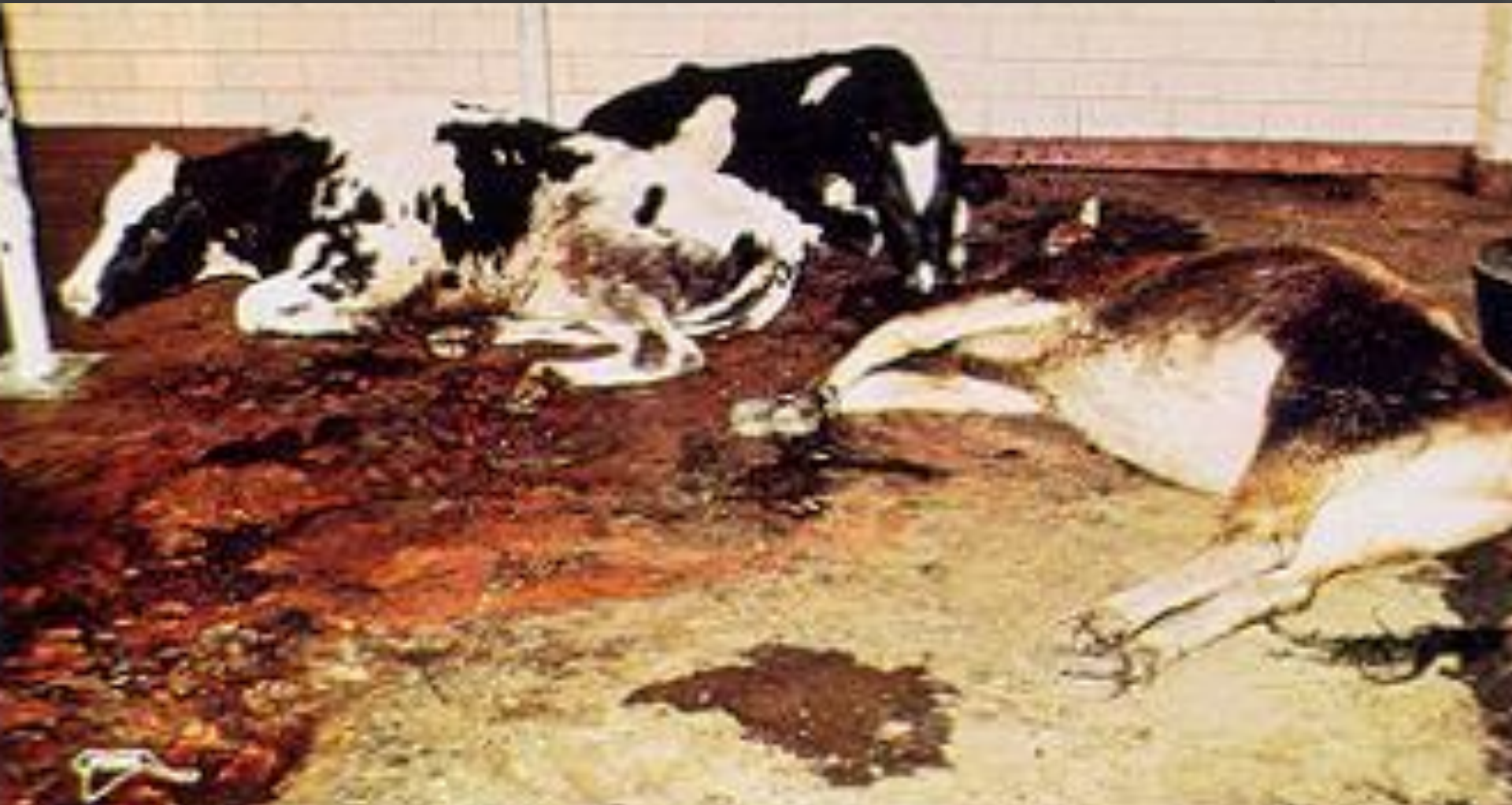










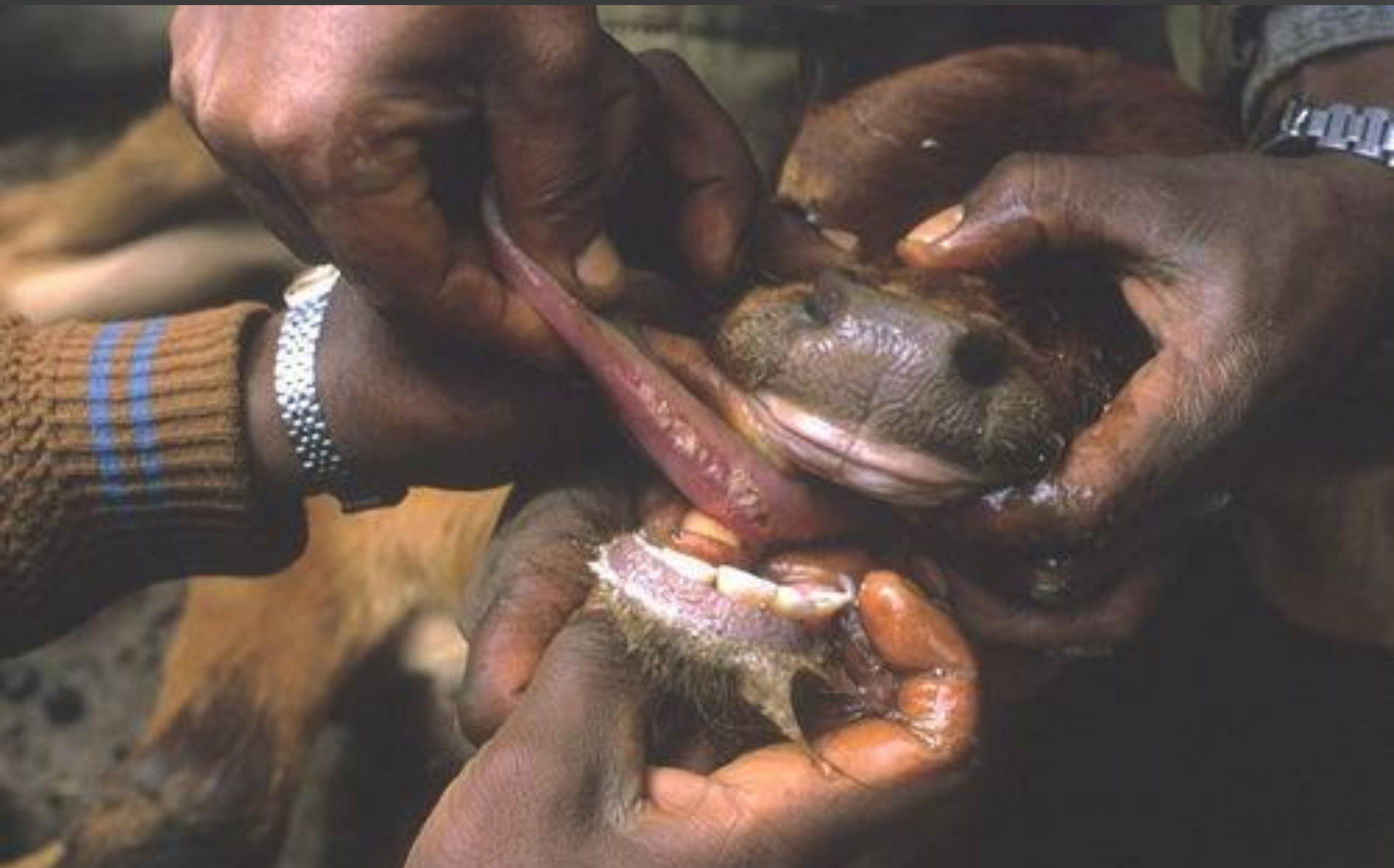




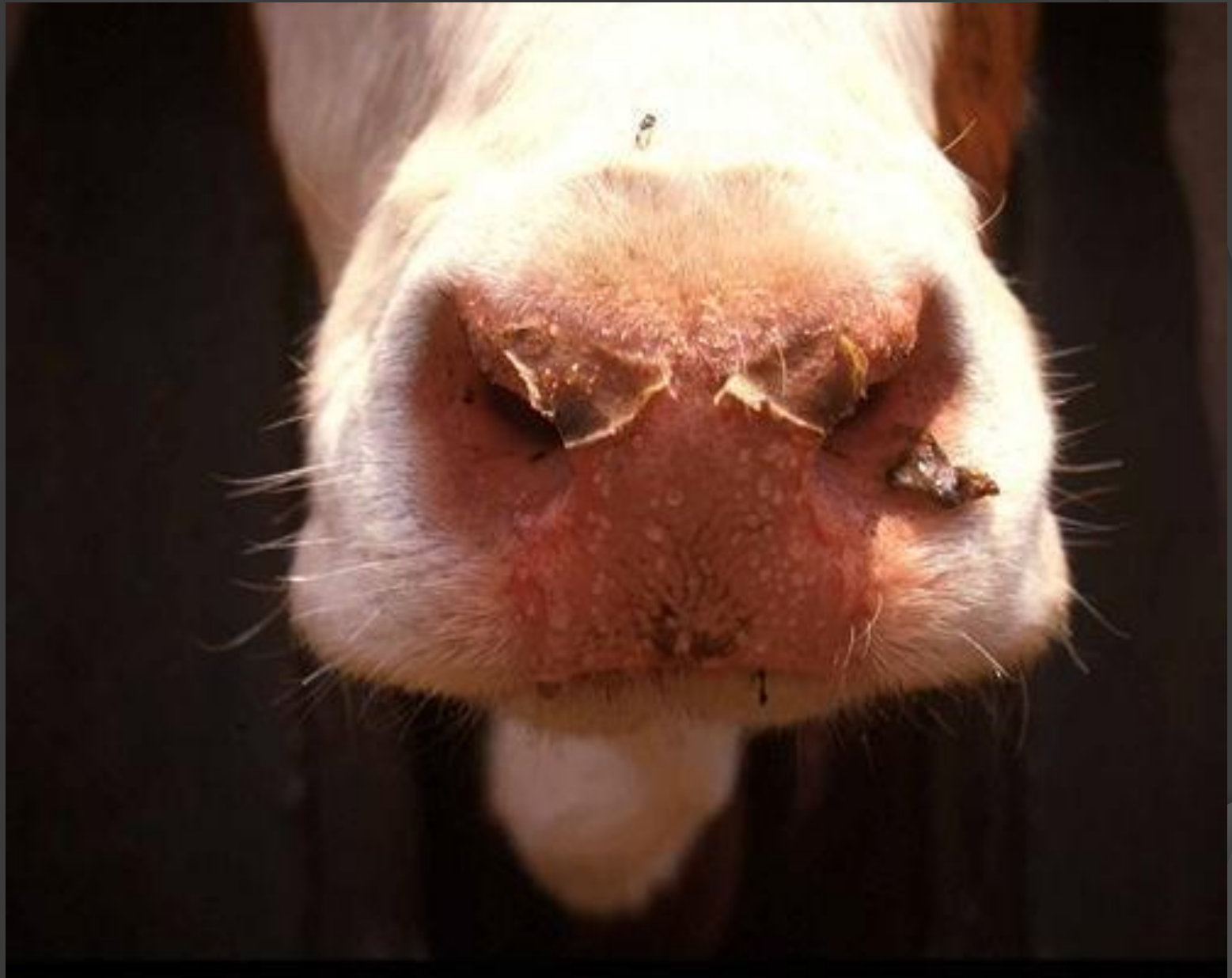




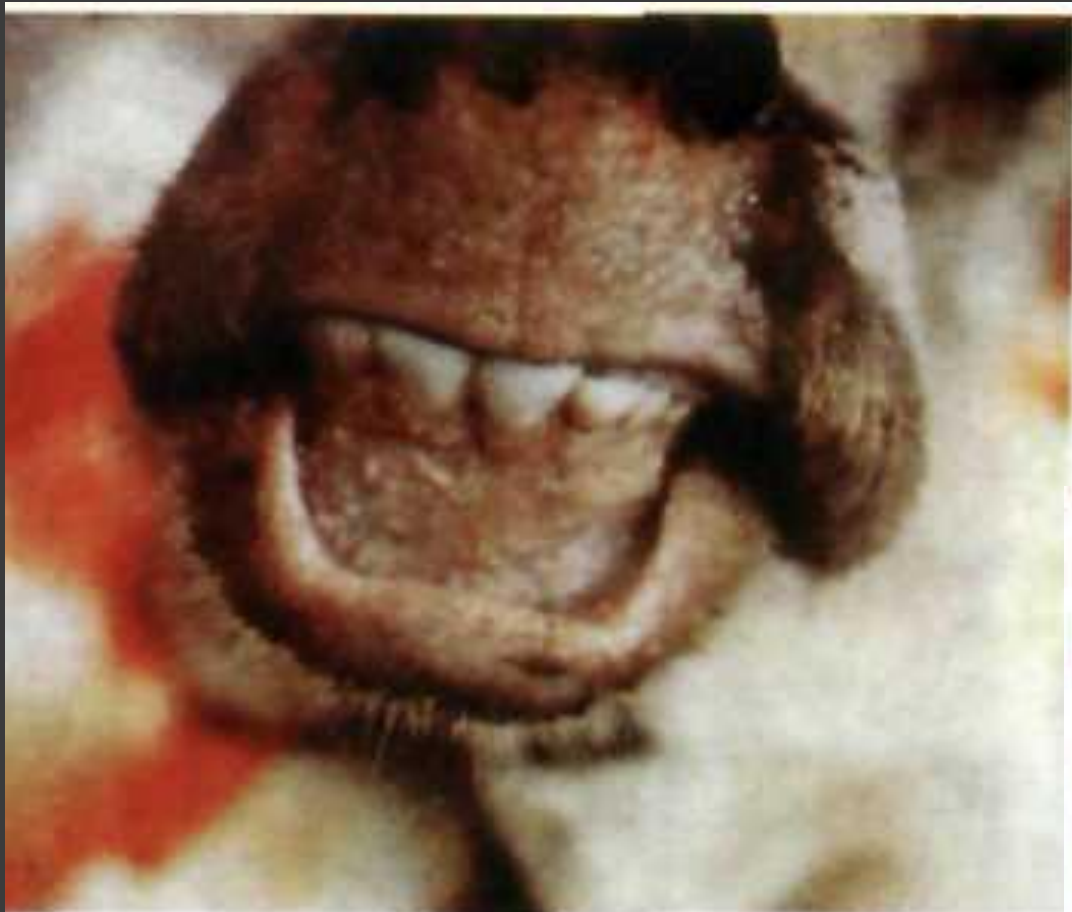




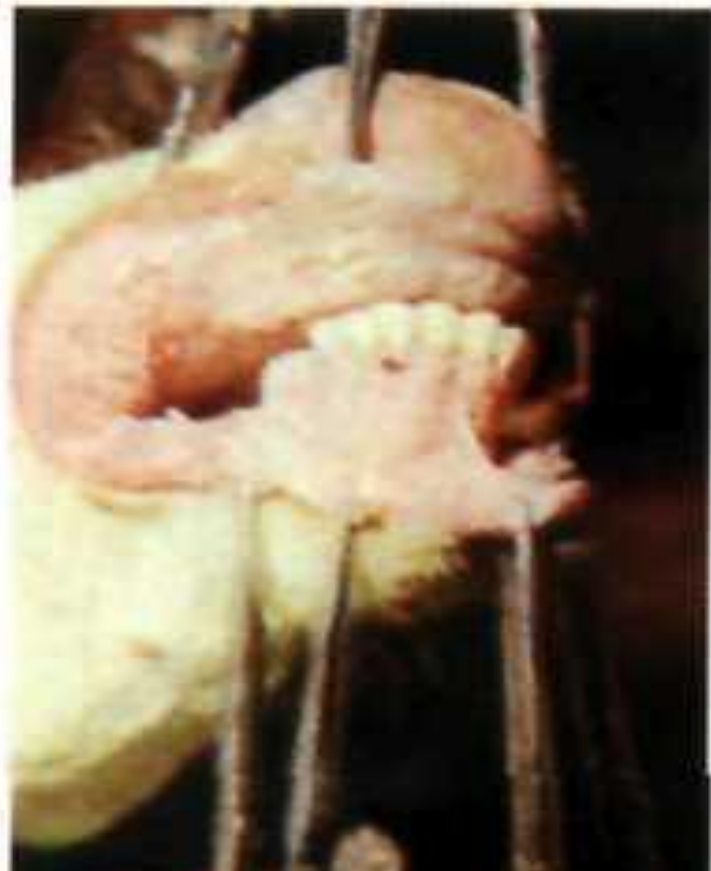


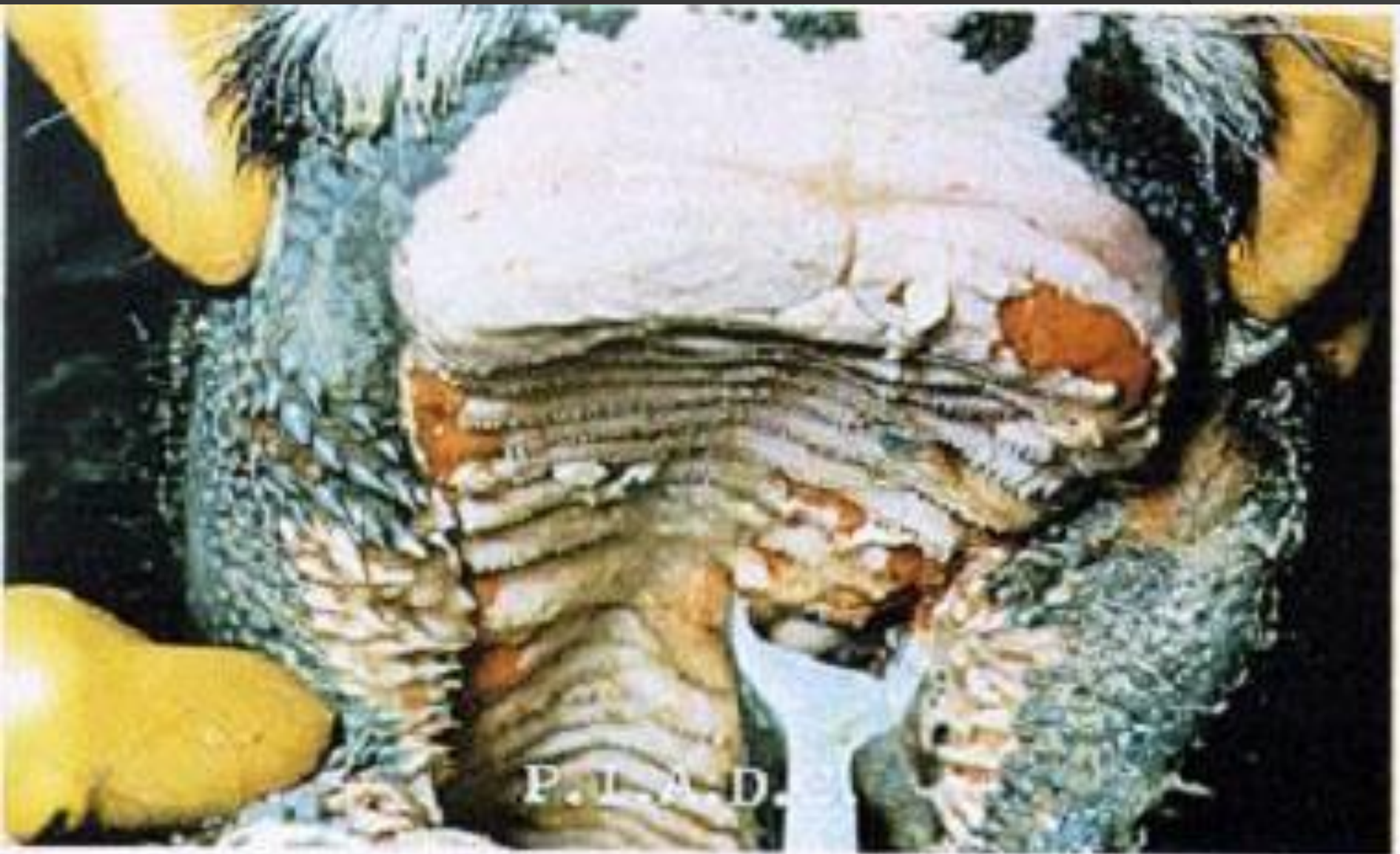
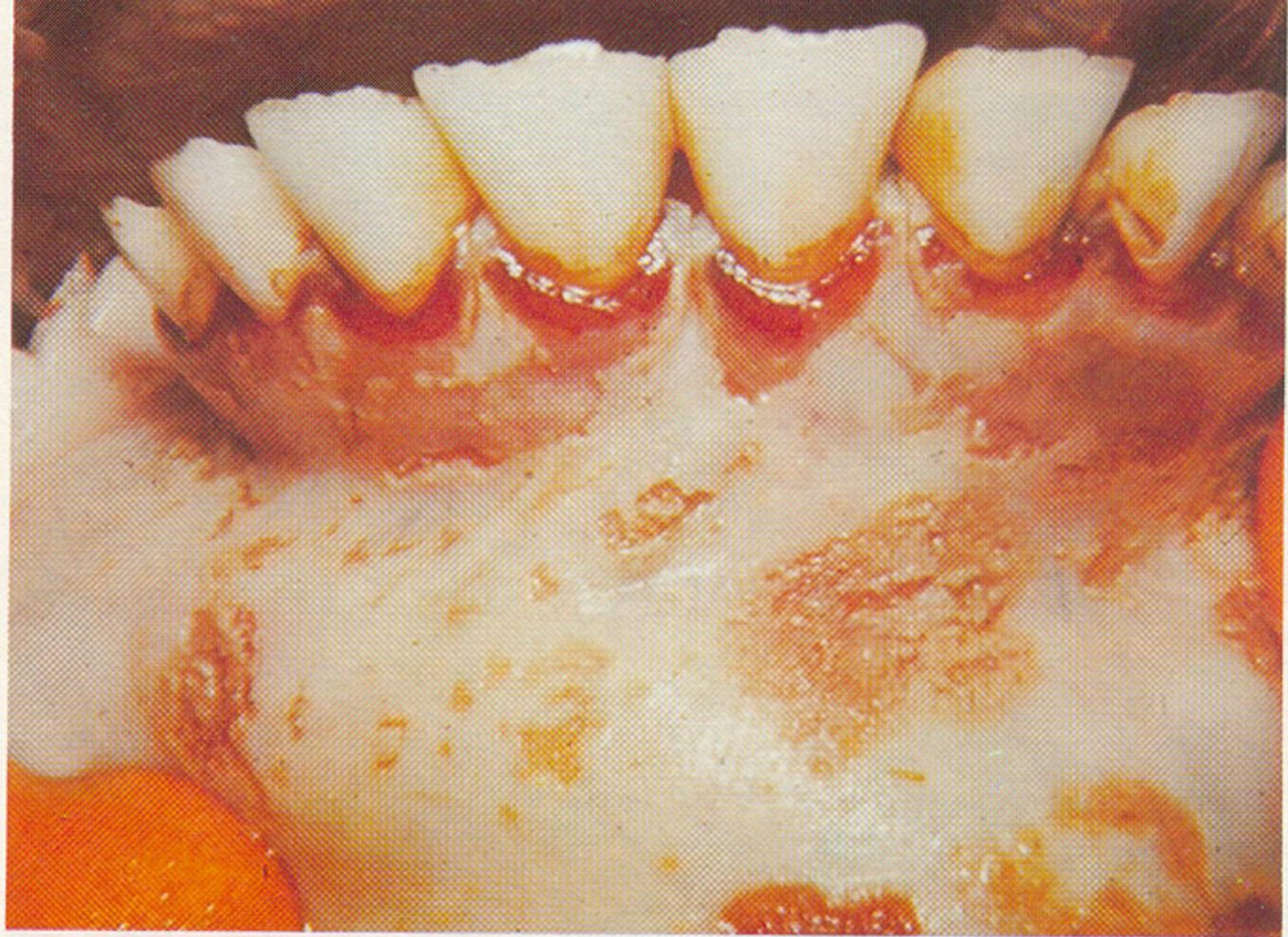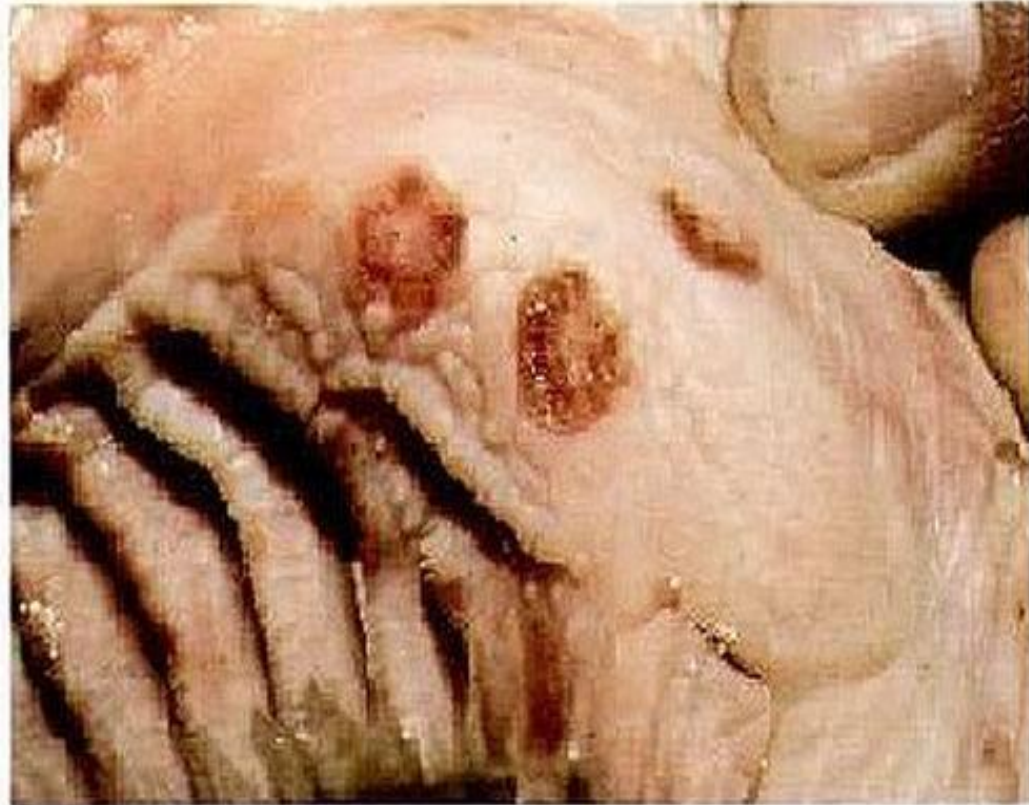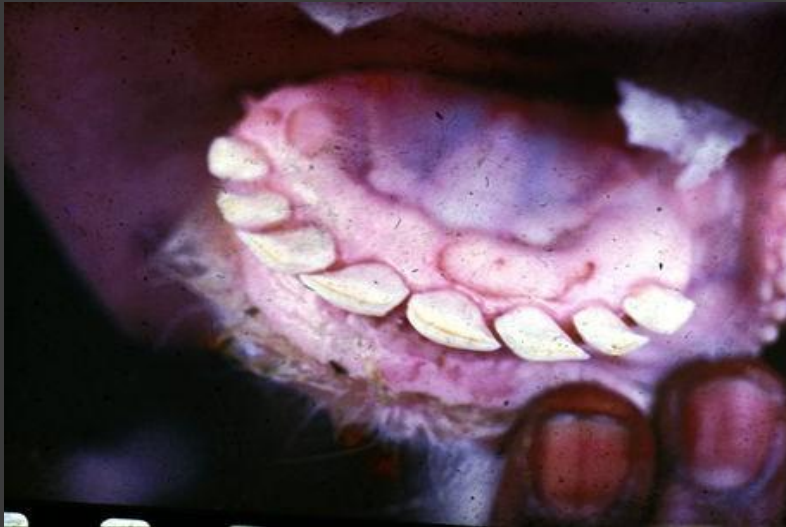*Некротичні ураження слизової оболонки  
носової порожнини*

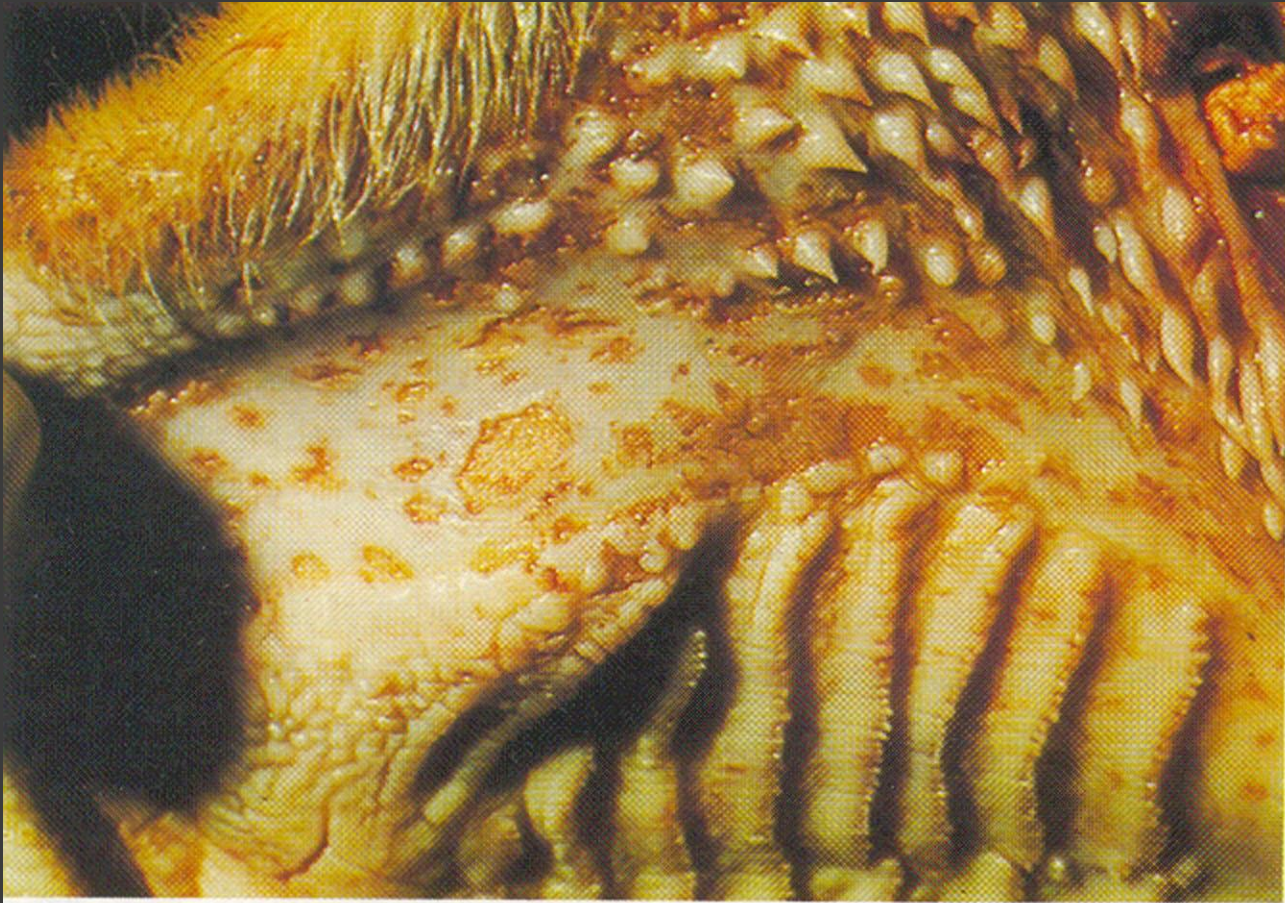




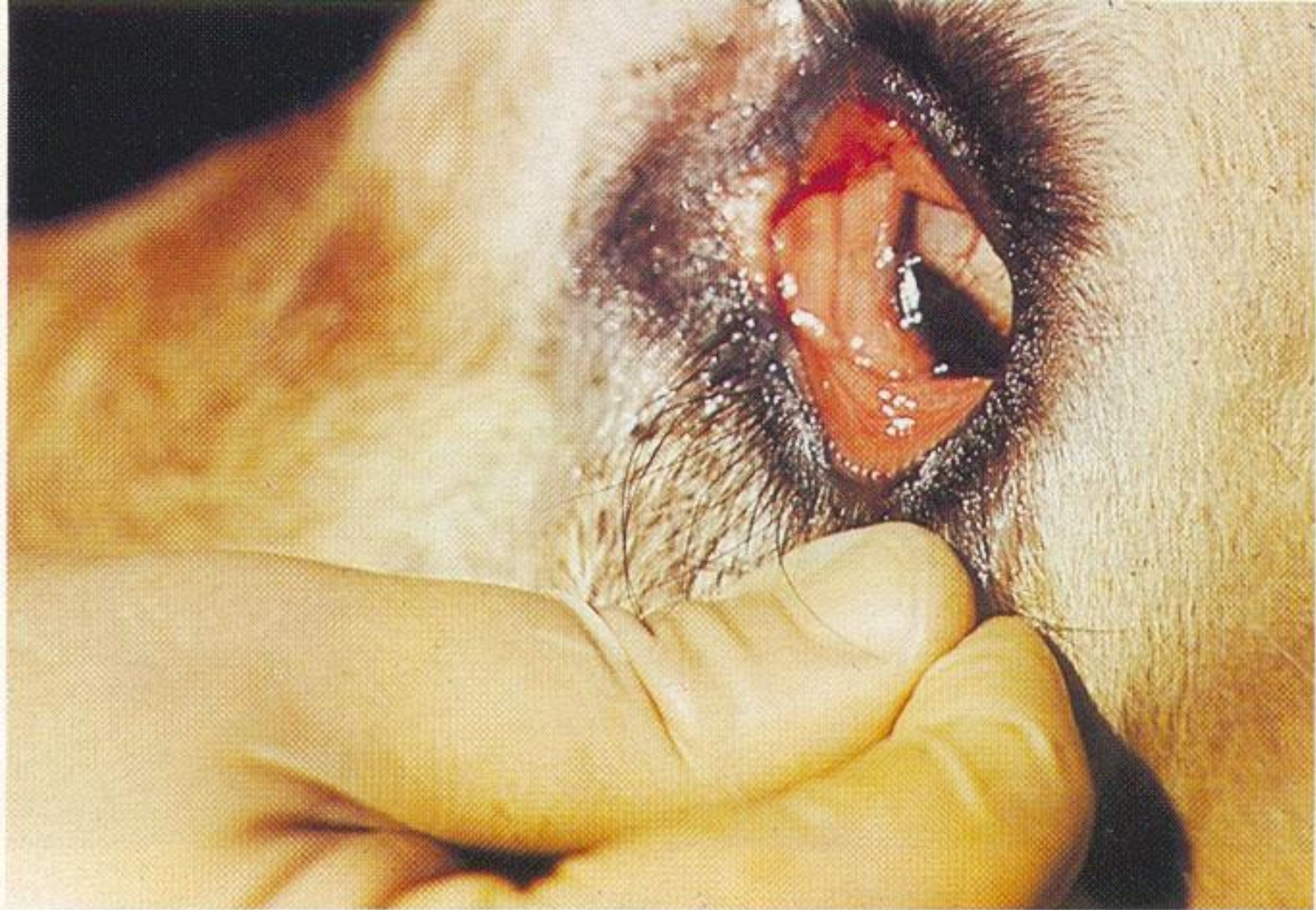


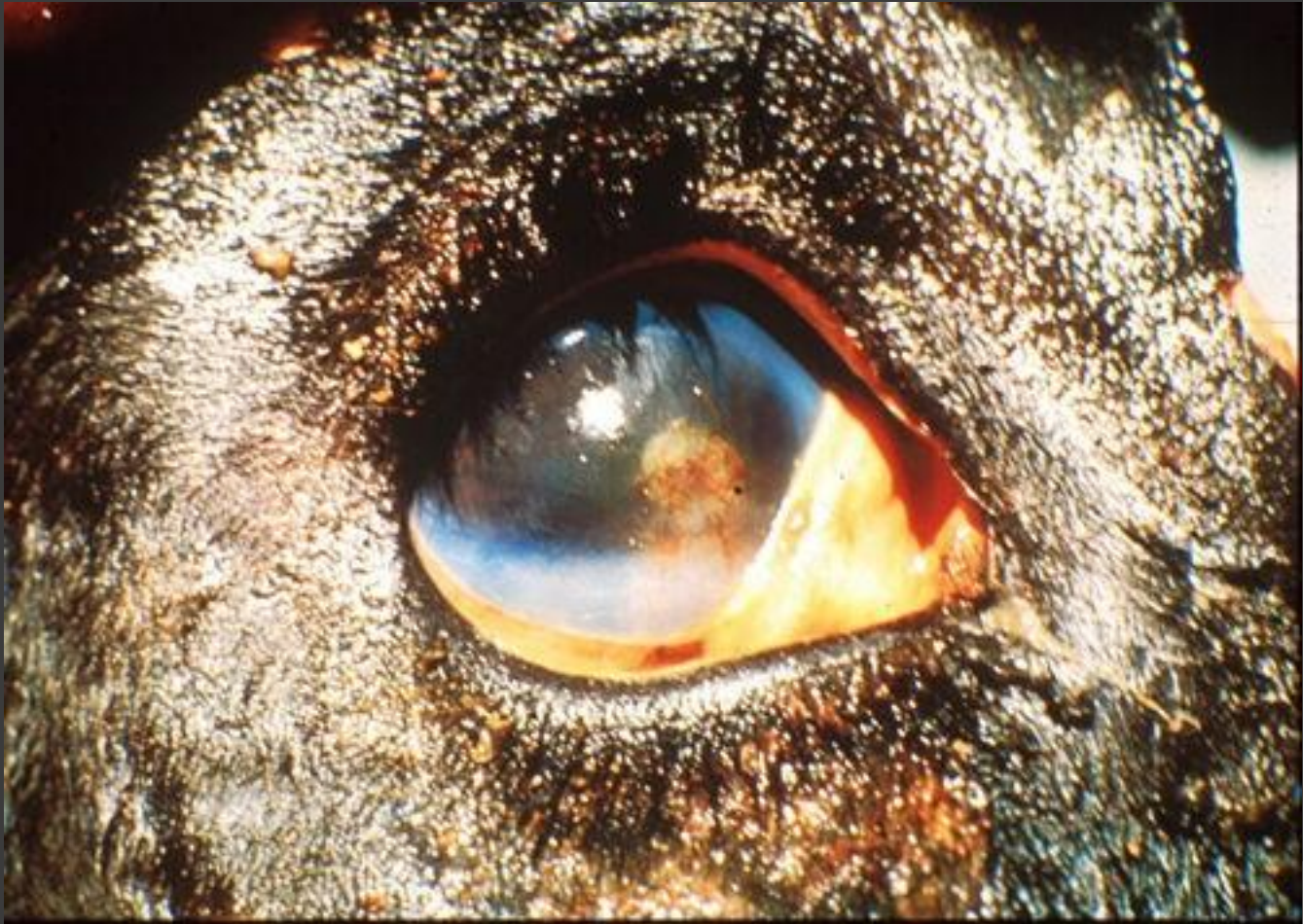**Figure 56.1** Bovine: papular stomatitis: erosions in the mouth



Necrotic lesions on upper cheek and roof of mouth.



Inflammation of conjunctiva of eye.

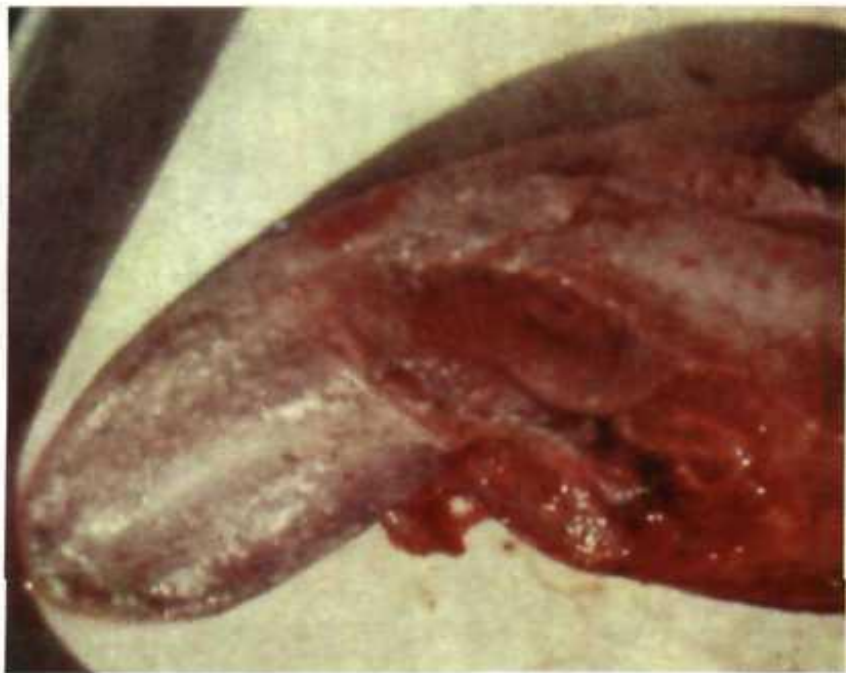

# Патологоанатомические признаки.

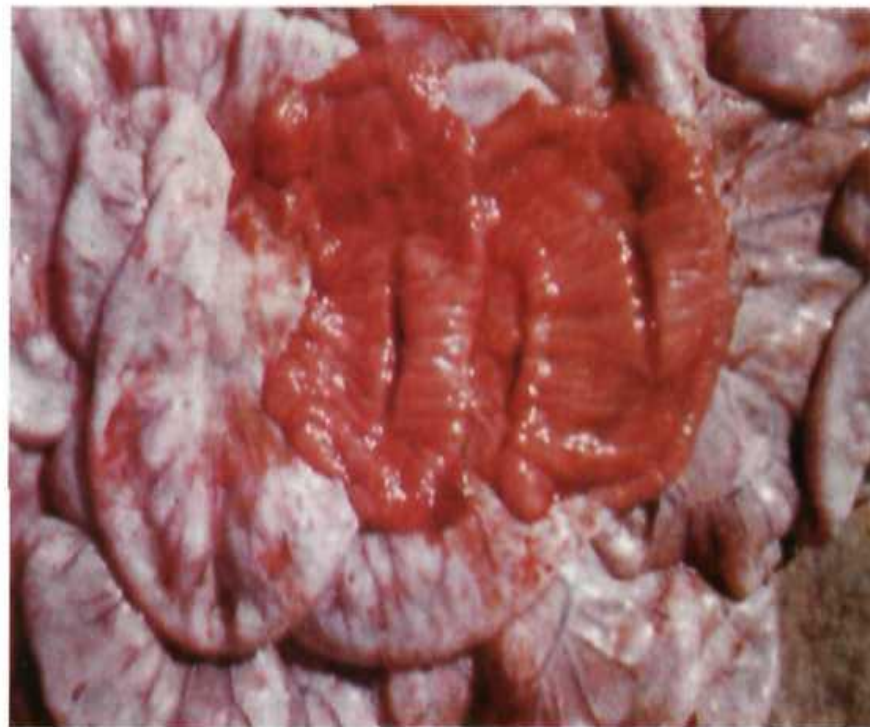
Подкожная клетчатка отечна с очаговыми кровоизлияниями. Кровь водянистая, темного цвета, плохо свертывается. На слизистой оболочке рта, зева, гортани, пищевода, дна рубца, сычуга, слепой, ободочной и прямой кишок обнаруживают полосчатое или диффузное покраснение, петехии, некрозы, серо-желтые до коричневого цвета наложения, под которыми находятся ярко-красного цвета эрозии и язвы. Книжка заполнена сухими кормовыми массами. Стенка сычуга обычно инфильтрирована (как бы пропитана водой). Пейеровы бляшки отечны и геморрагически воспалены. Лимфатические узлы гиперемированы и отечны. В миндалинах бывают мелкие гнойные фокусы. Легкие отечны. Слизистые дыхательных путей набухшие и покрасневшие, на них можно обнаружить точечные или полосчатые кровоизлияния, слизисто-гнойный экссудат, иногда крупозные наложения и эрозии. Печень отечная, дряблая, желтого цвета. Желчный пузырь сильно наполнен, его слизистая усеяна мелкими кровоизлияниями и эрозиями с псевдомембранами. Селезенка не изменена. Почки перерождены, слизистые лоханок набухшие с кровоизлияниями. Мозговые оболочки гиперемированы, отечны и геморрагически воспалены. Сердце растянуто, миокард дряблый, перерожденный. Кровоизлияния на эндо- и эпикарде.



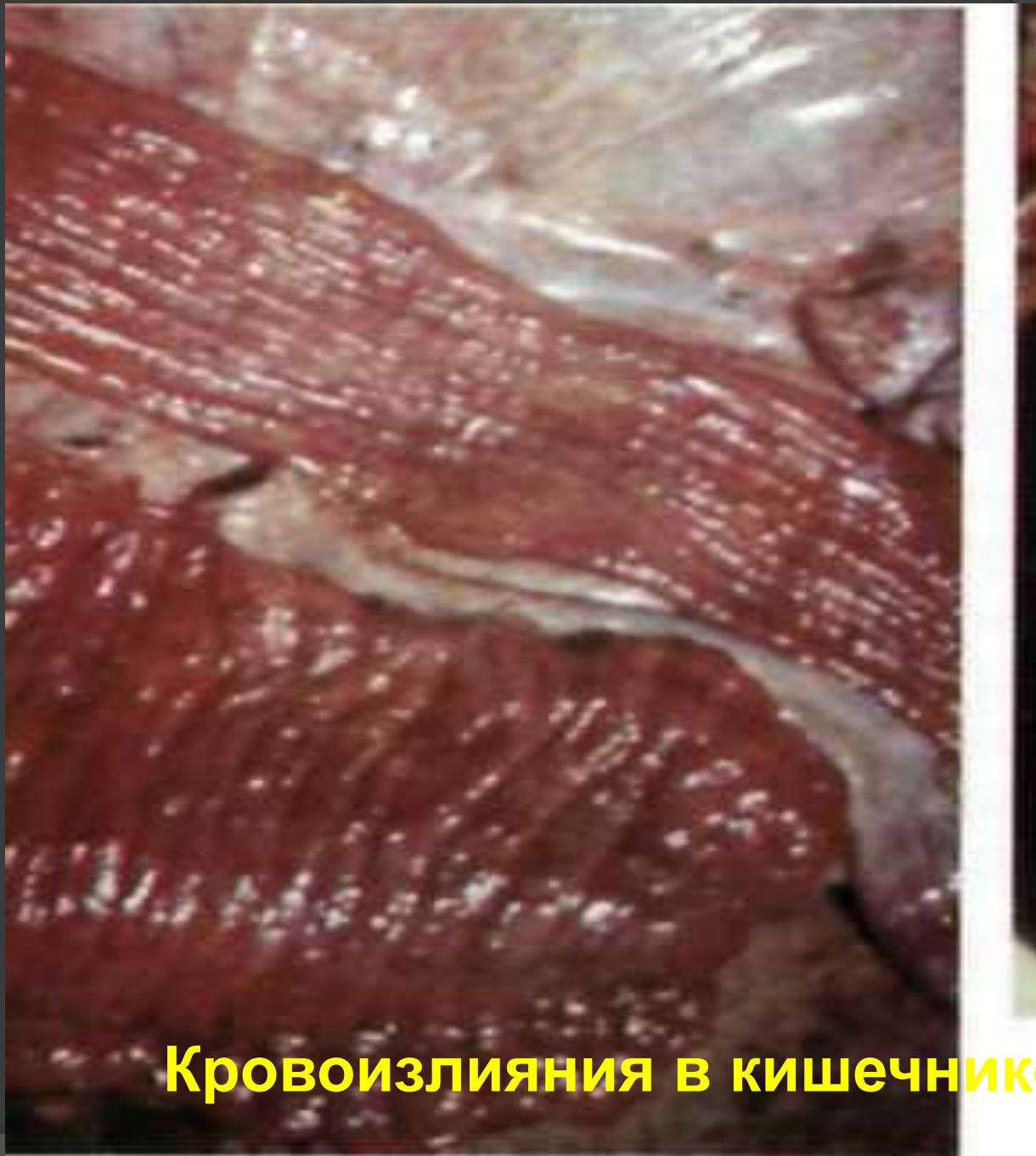



*Некротичні ураження нижньої частини язика*

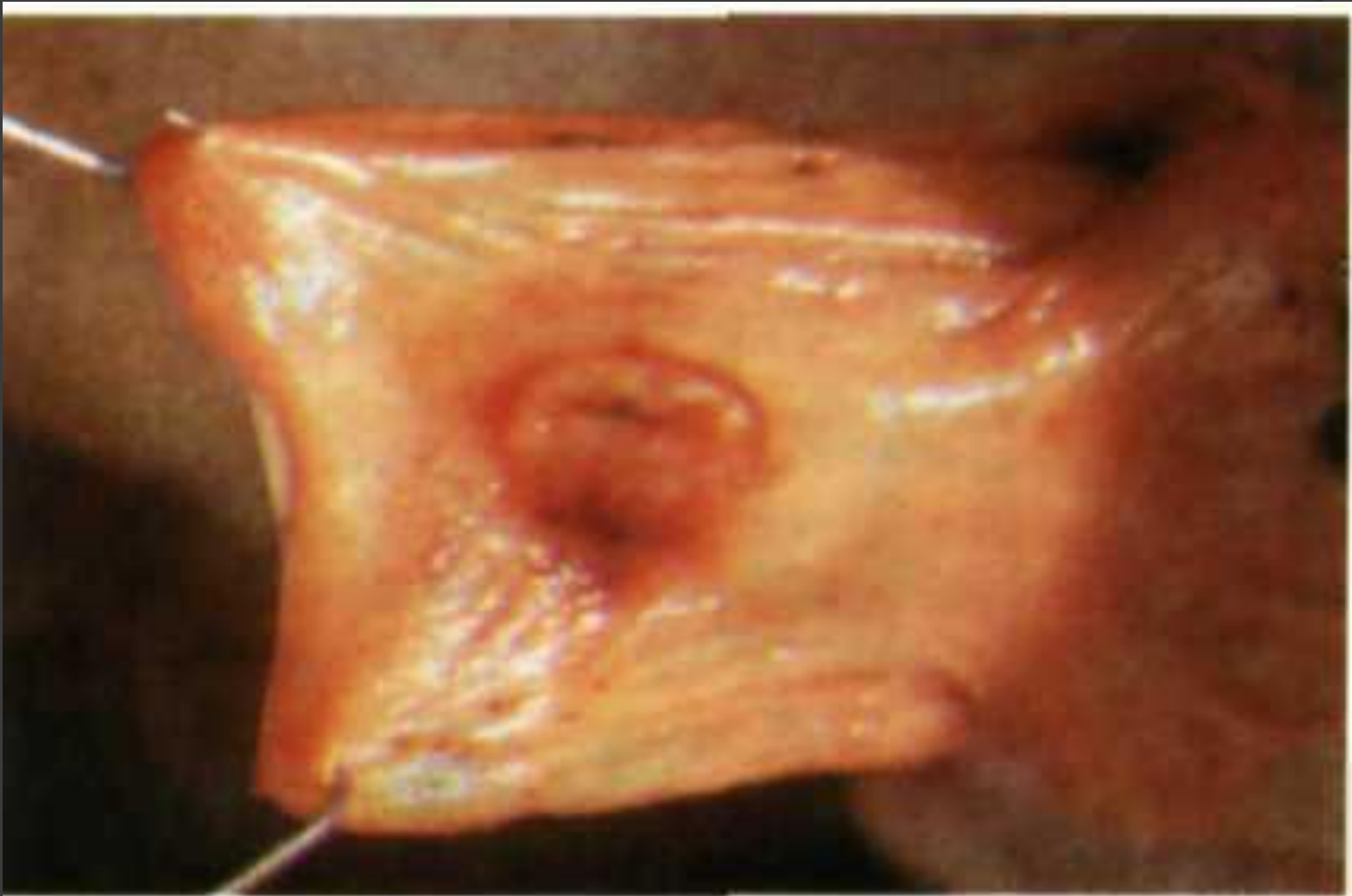

*Некрози і геморагічна інфільтрація слизової оболонки кишки*

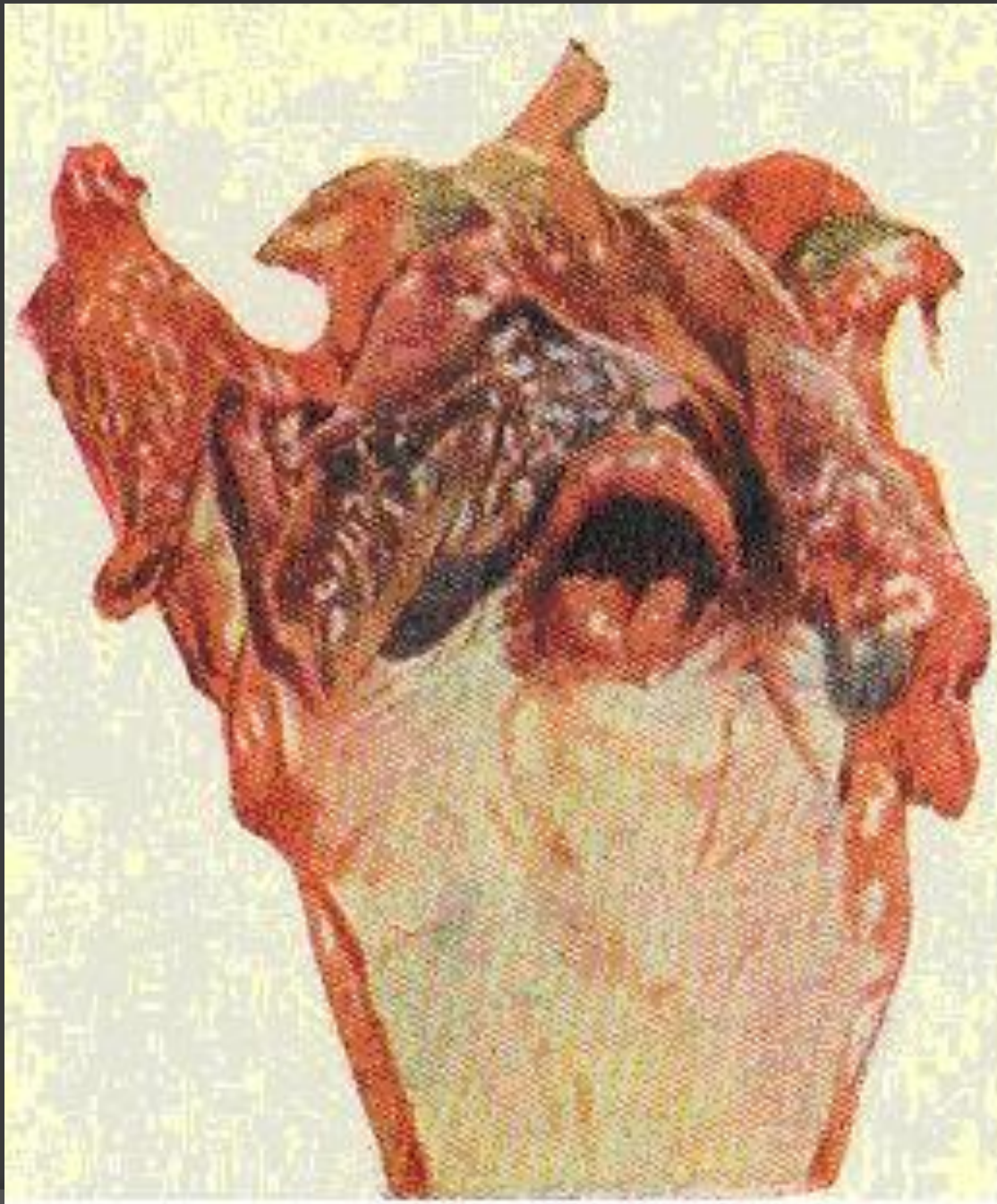


**Кровоизлияния в кишечнике**

## Гиперемия илеоцекального клапана



*Гіперемія ілеоцекального клапана*





# Диагностика и дифференциальная диагностика.

- Лабораторную диагностику болезни проводят научно-исследовательские институты или зональные специализированные ветеринарные лаборатории путем идентификации вируса (при помощи РН), его антигена (РСК, РДП, РТГА, РИФ), специфических антител (РСК, РН в культуре клеток) и вирусспецифических изменений в ткани (внутриядерные и цитоплазматические включения).
- Чуму крупного рогатого скота следует **дифференцировать** от злокачественной катаральной горячки, ящура, вирусной диареи, пастереллеза, эймериоза, инфекционного гидроперикардита и кровепаразитарных болезней, катаральной лихорадки овец и инфекционного ринотрахеита.

## Иммунитет, специфическая профилактика.

- Переболевший чумой крупный рогатый скот приобретает сначала нестерильный, затем стерильный, практически пожизненный иммунитет (на срок более 5 лет).
- Телята от переболевших матерей получают колостральный иммунитет.
- Для активной иммунизации используют инактивированные и живые вакцины. В нашей стране выпускают «Вирусвакцину против чумы крупного рогатого скота сухую культуральную из штамма К37/70»,

## Профилактика.

- Охране территории РФ от заноса чумы КРС
- Специфическая иммунопрофилактика в пограничных зонах, угрожаемых по заносу возбудителя данной инфекции, создают иммунный пояс, на глубину административного района
  - Лечение - запрещено



# Меры борьбы.

- При подтверждении диагноза – **карантин** с указанием границ карантинируемой и **угрожаемой** (глубиной от 50 до 100 км) зон,
- Всех восприимчивых к чуме животных термометрируют. Больных и подозрительных убивают, остальных вакцинируют с последующим ежедневным клиническим осмотром и двукратной термометрией. Инструкция допускает убой всего стада (100-150 голов) неблагополучного пункта. Трупы и туши животных сжигают вместе с кожей. Всю территорию убойной площадки тщательно дезинфицируют.
- После уборки трупов, убоя больных и вакцинации здоровых проводят 3-кратную заключительную дезинфекцию с интервалом в 1 день.
- **Карантин с неблагополучного пункта снимают через 21 день** после гибели или убоя (уничтожения) последнего больного животного и проведения соответствующих заключительных мероприятий.

# Вакцинация

