

# Тема: Дослідження габітусу і шкіри тварин

## План:

1. Визначення габітусу і його значення
2. Послідовність і методи дослідження шкіри
3. Фізіологічні властивості шкіри і їх зміни
4. Патологічні зміни шкіри

**Габітус** – зовнішній вигляд тварини, який визначається за такими ознаками, як поведінка (загальний стан) , положення тварини в просторі, вгодованість, конституція, будова тіла.

# 1. Загальний стан

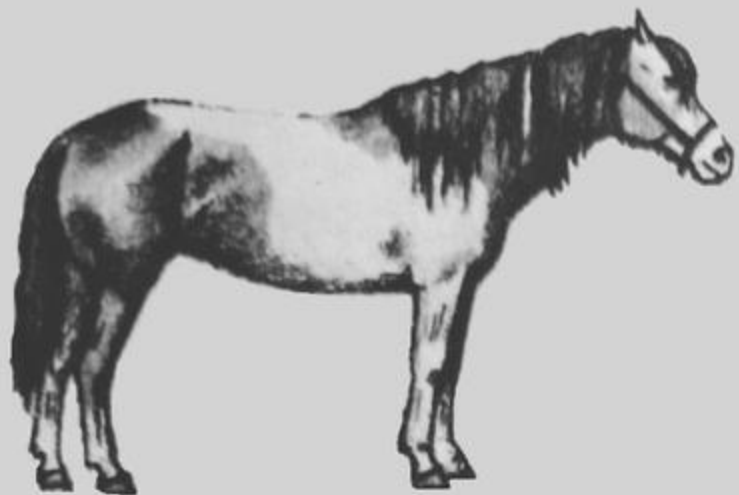
- ▶ Задовільний
- ▶ Збудження
- ▶ Пригнічення

## 2. Вгодованість


- ▶ вища
- ▶ середня
- ▶ низька

## 3. Конституція


- ▶ ніжна
- ▶ груба
- ▶ щільна
- ▶ рихла




1. Грубый тип



2. Нежный тип



3. Плотный тип



4. Рыхлый тип

## 4. Темперамент

- ▶ Сильний неурівноважений – збудливий
- ▶ Сильний урівноважений – рухливий
- ▶ Сильний урівноважений – інертний
- ▶ Слабкий

## 5. Положення тіла (поза)

- ▶ фізіологічне (природне)
- ▶ вимушене
- ▶ неприродні пози
- ▶ вимушені рухи

**Шкіра** – дзеркало організму, в якому віддзеркалюються багато хвороб органів і систем (анемія, набряки, захворювання печінки, шлунково – кишкового тракту, порушення обміну речовин і ін.), а також хвороби, властиві самій шкірі (дерматити, висипи, рани, некрози і ін.)

## Схема дослідження шкіри:

1. Дослідження волосяного покриву
2. Фізіологічні властивості шкіри і їх зміни
3. Патологічні зміни шкіри

## Методи дослідження:

- ▶ Огляд
- ▶ Пальпація
- ▶ Іноді перкусія
- ▶ Мікроскопія
- ▶ Алергічні проби
- ▶ Біопсія

# Дослідження волосяного покриву

- ▶ Фізіологічне випадіння волосся - линька
- ▶ Патологічне випадіння волосся - алопеція
- ▶ Патологічне випадіння пера - аптеріоз

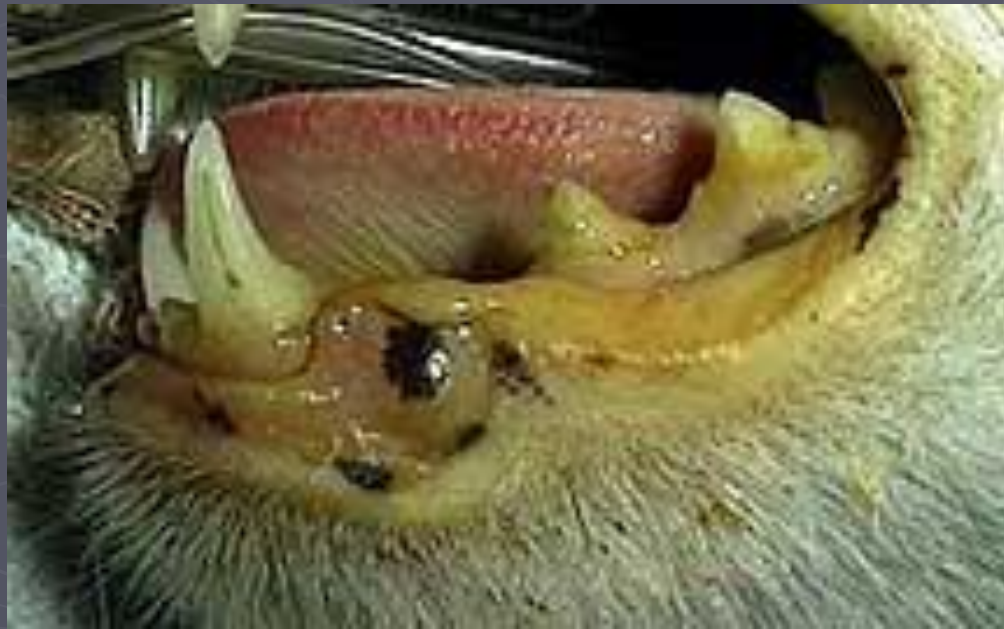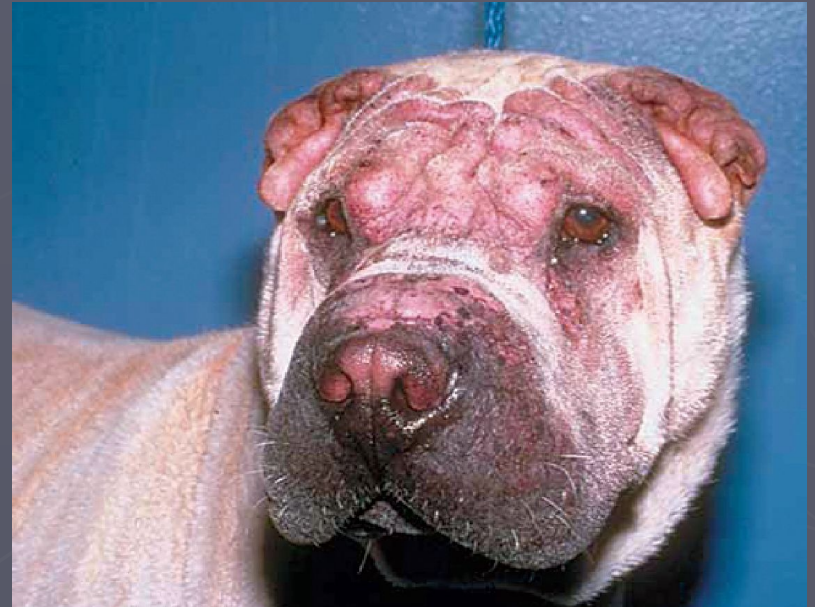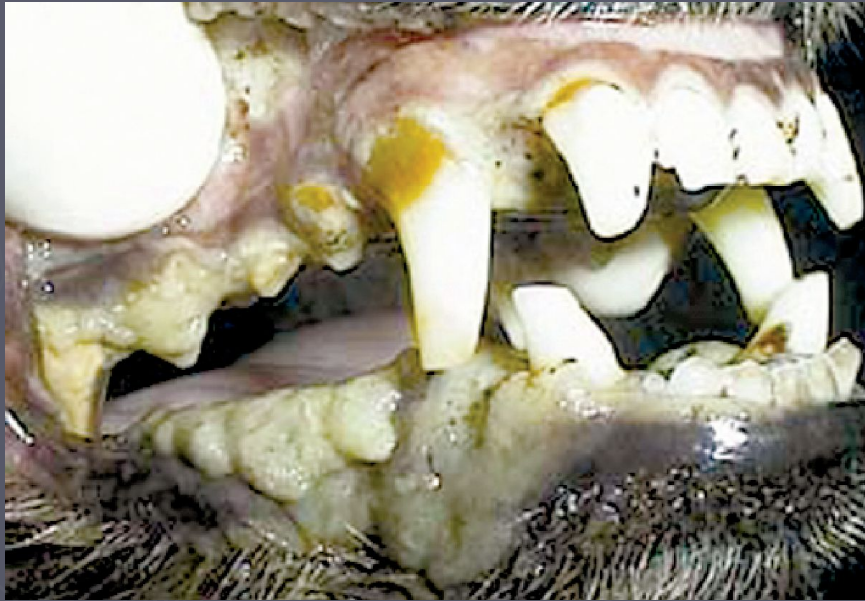




# Фізіологічні властивості шкіри

- ▶ Колір шкіри
- ▶ Еластичність шкіри
- ▶ Вологість шкіри
- ▶ Запах шкіри
- ▶ Температура шкіри

# Колір шкіри



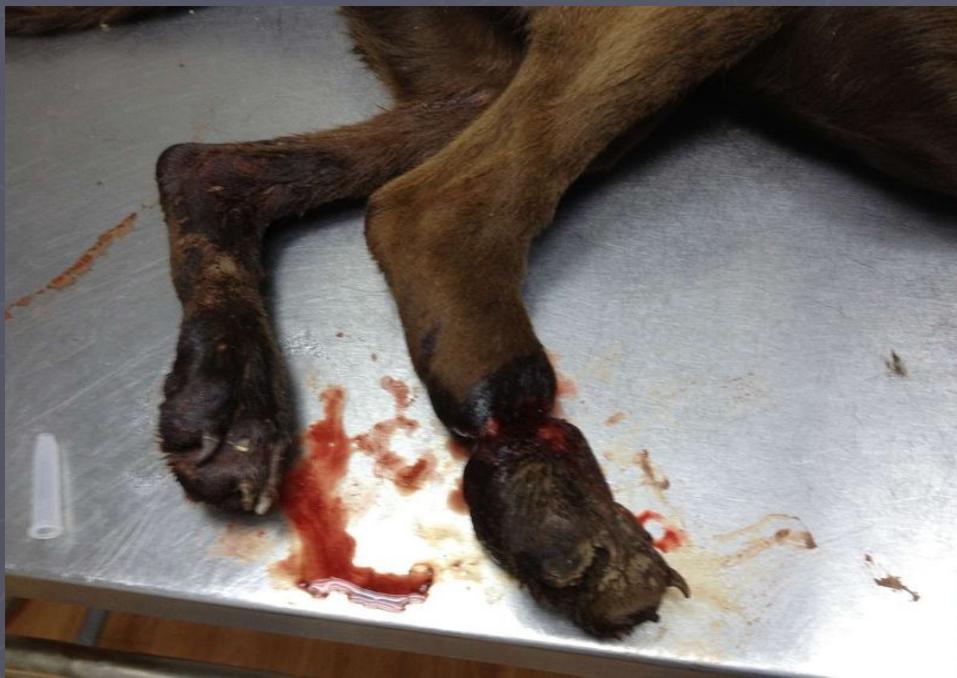
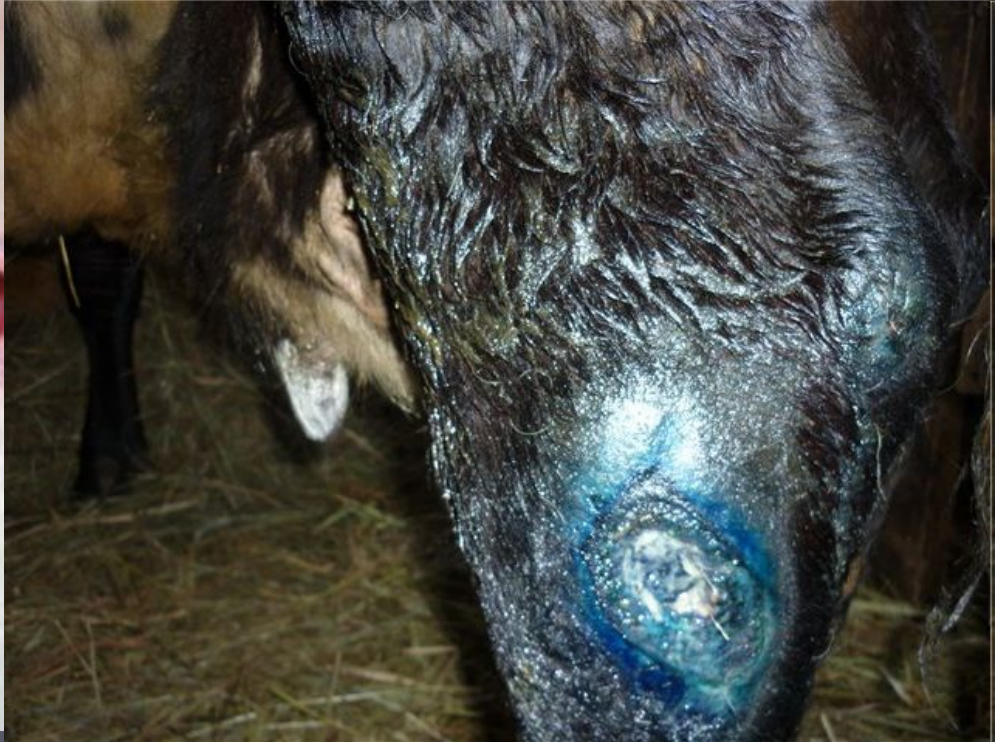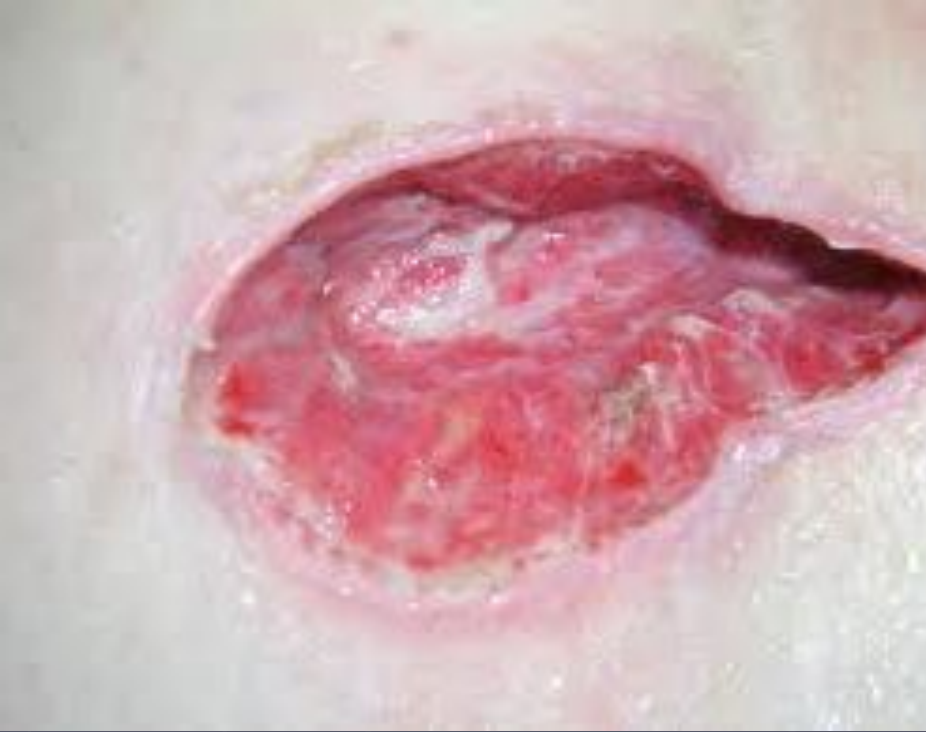## ► Визначення еластичності шкіри



# Порушення цілісності шкіри

- ▶ Рана
- ▶ Садна
- ▶ Тріщина
- ▶ Пролежні
- ▶ Гангрена





# Патологічні зміни шкіри

## Збільшення об'єму шкіри

### а) набряки (oedema):

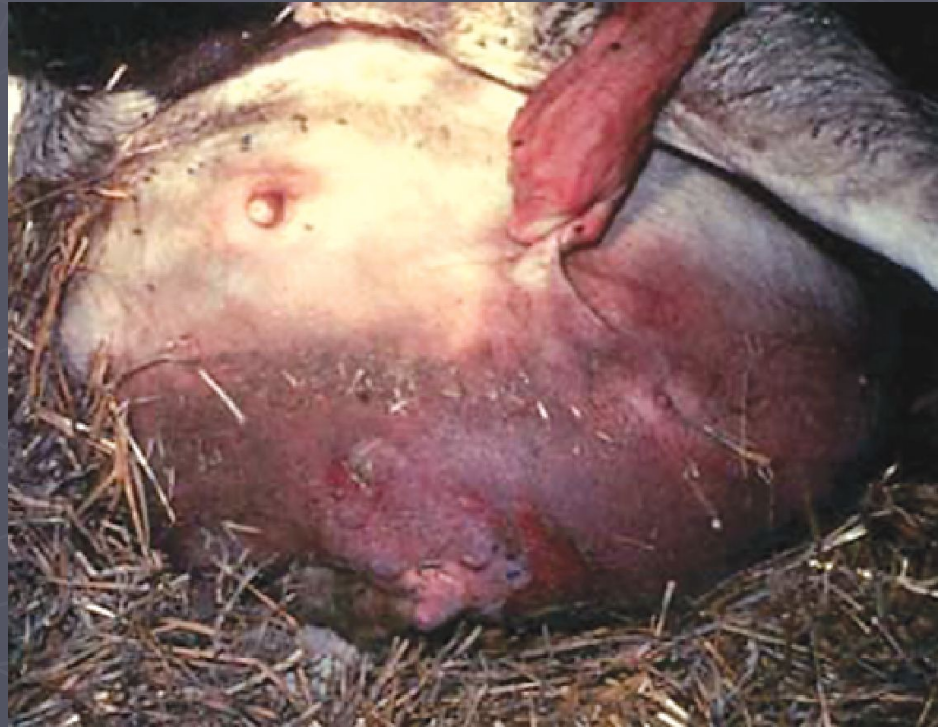- ▶ Застійні
- ▶ Ниркові
- ▶ Кахектичні
- ▶ Запальні
- ▶ Токсичні
- ▶ Ангіоневротичні

### б) емфіземи (emphisema):

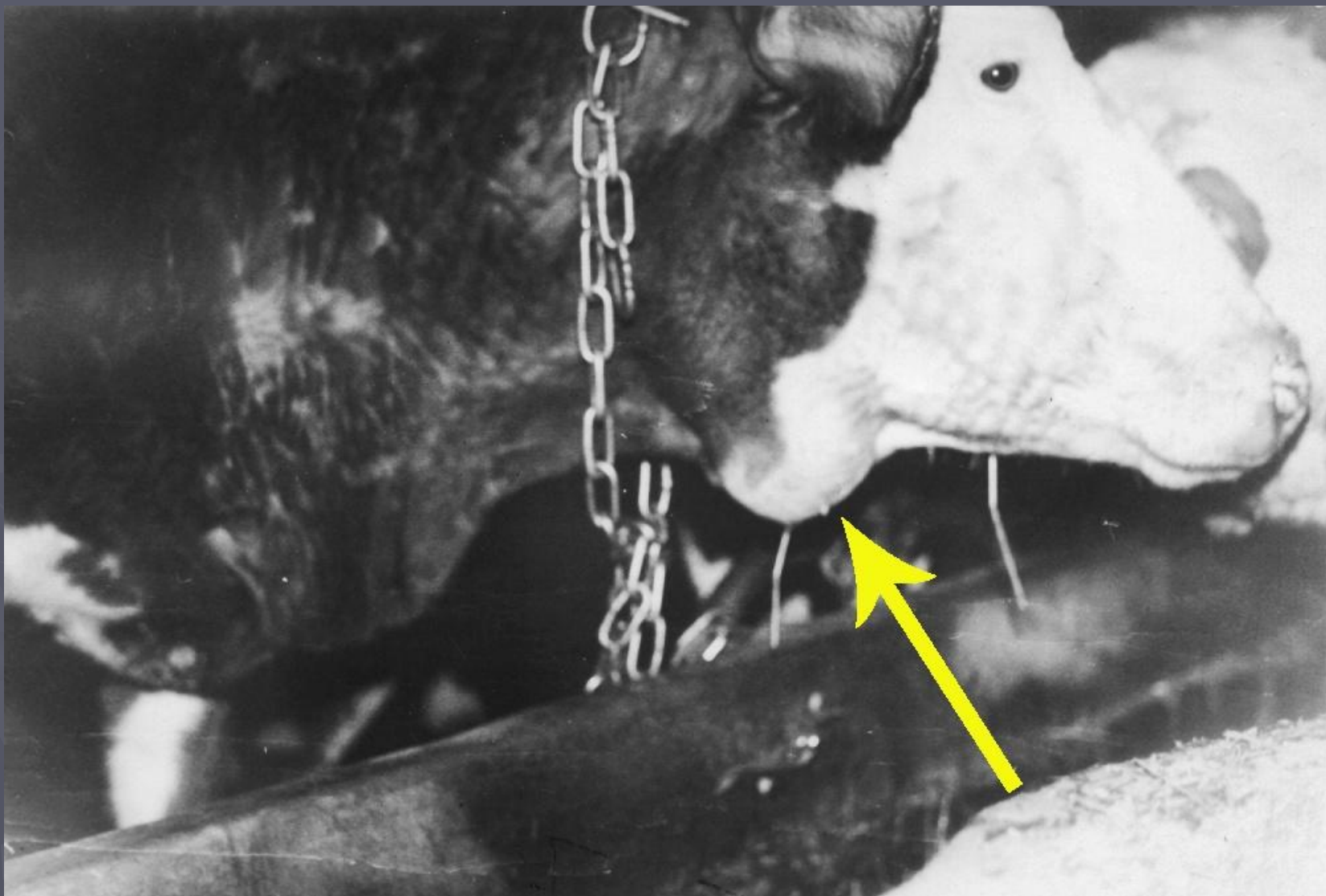
- ▶ Аспіраційна
- ▶ Септична

в) Гематоми, лімфоекстравазати, новоутворення, дерматоспараксія





## ▶ Актиномікоз у корови





# Exanthema s. efflorescentia (eruptio) – *ВИСИПАННЯ*

## Первинні

Macula (roseola, erythema,  
petechia, ecchymosis)

Papula

Tuberculum

Vesicula

Pustula

Urtica

## Вторинні

Squama

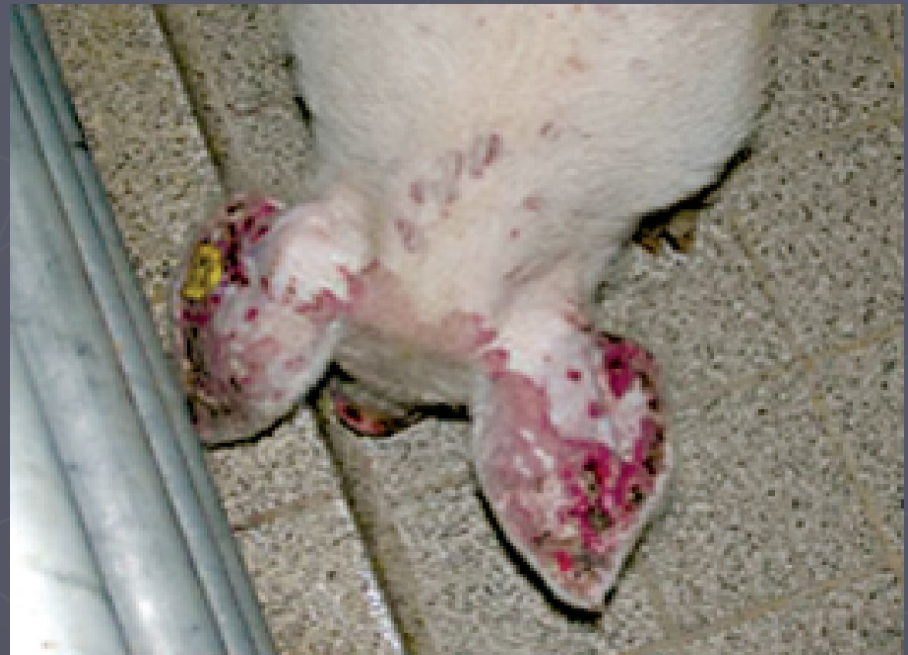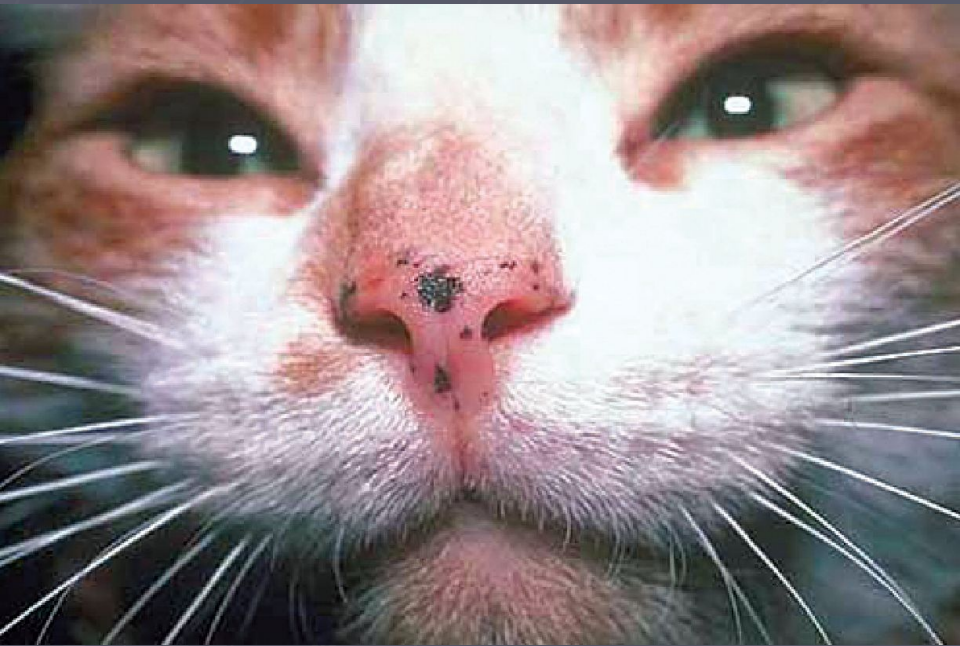Crusta

Erosia

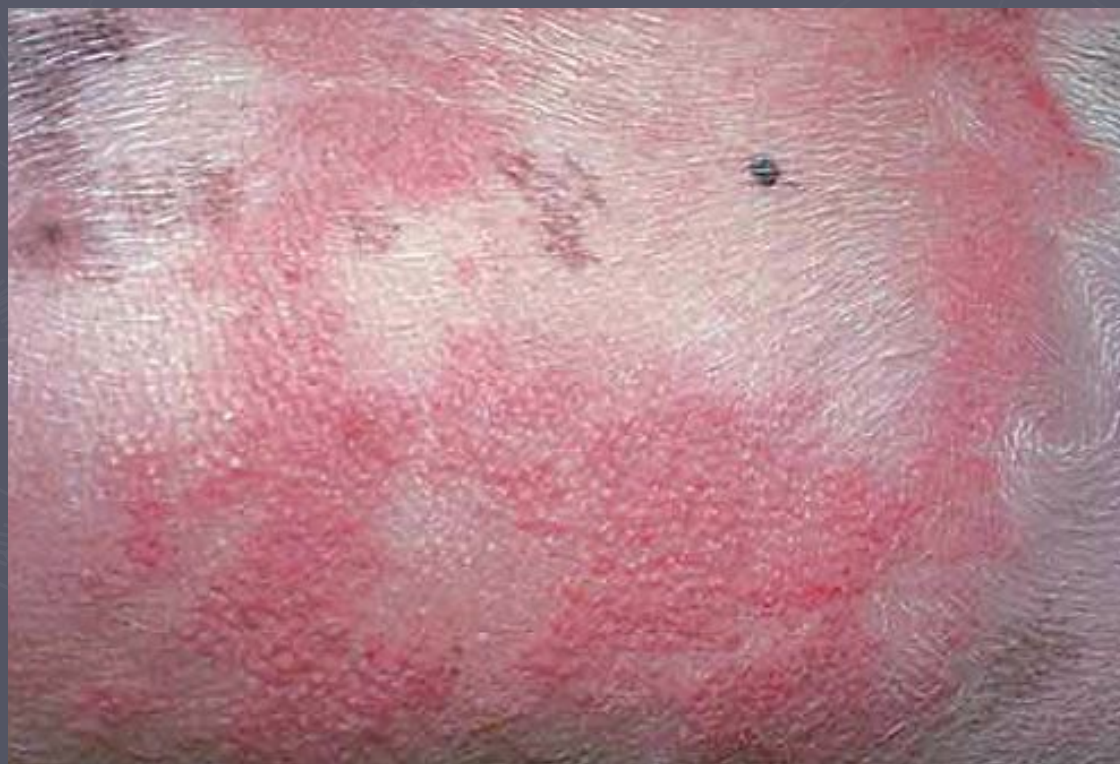Ulcus cutaneum

Cicatrix

Пляма: локальна, відмежована зона шкіри, зміненого кольору, не пальпується, <1 см в діаметрі. Патогенез: зміни пігментації внаслідок підвищеної або зниженої продукції меланіну, еритема, або локальна геморрагія.

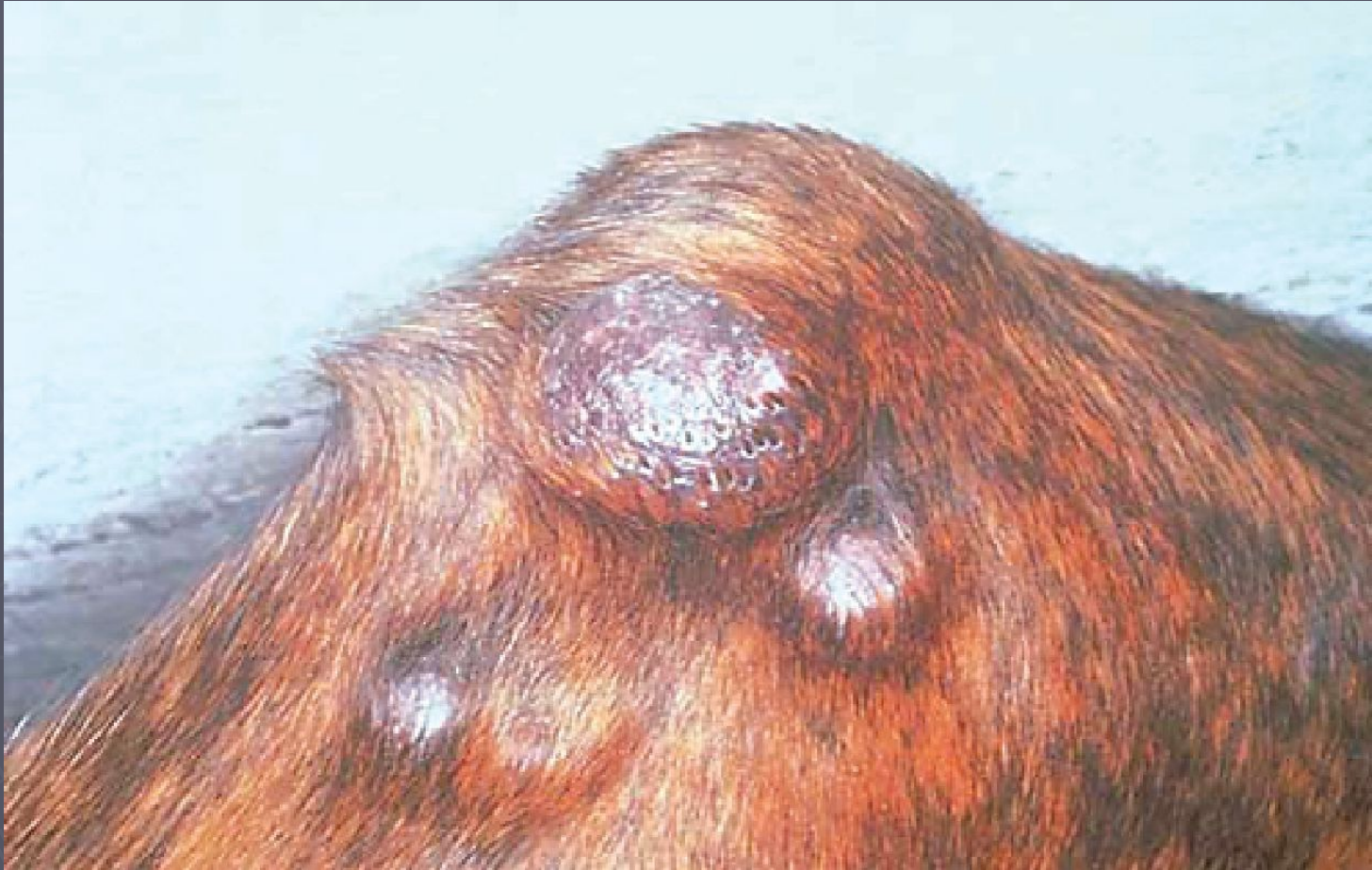

Вузлики: щільне вузликоподібне вип'ячування до 1 см в діаметрі. Патогенез: інфільтрація дерми клітинами запалення, локальна гіперплазія епідермісу, початкові стадії неопластичного процесу

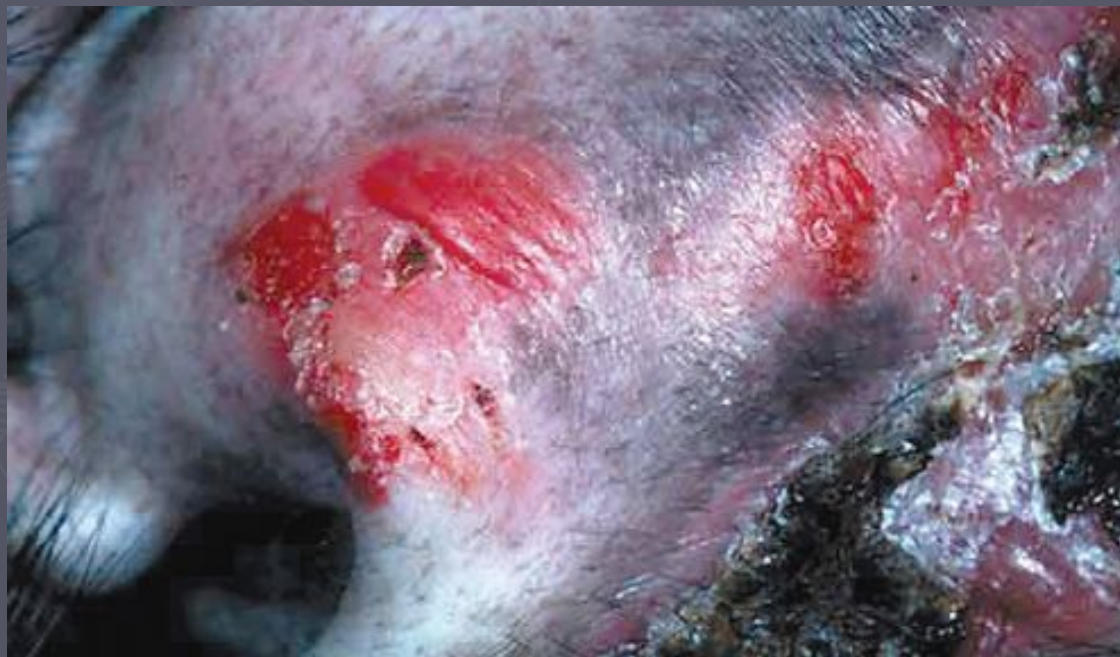



Горбик: відмежоване, щільне вип'ячування більше ніж 1 см у діаметрі, яке захоплює більш глибокі шари шкіри. Патогенез: виразна інфільтрація у товщу дерми і підшкірної клітковини запальних або пухлинних клітин та відкладення фібрину.

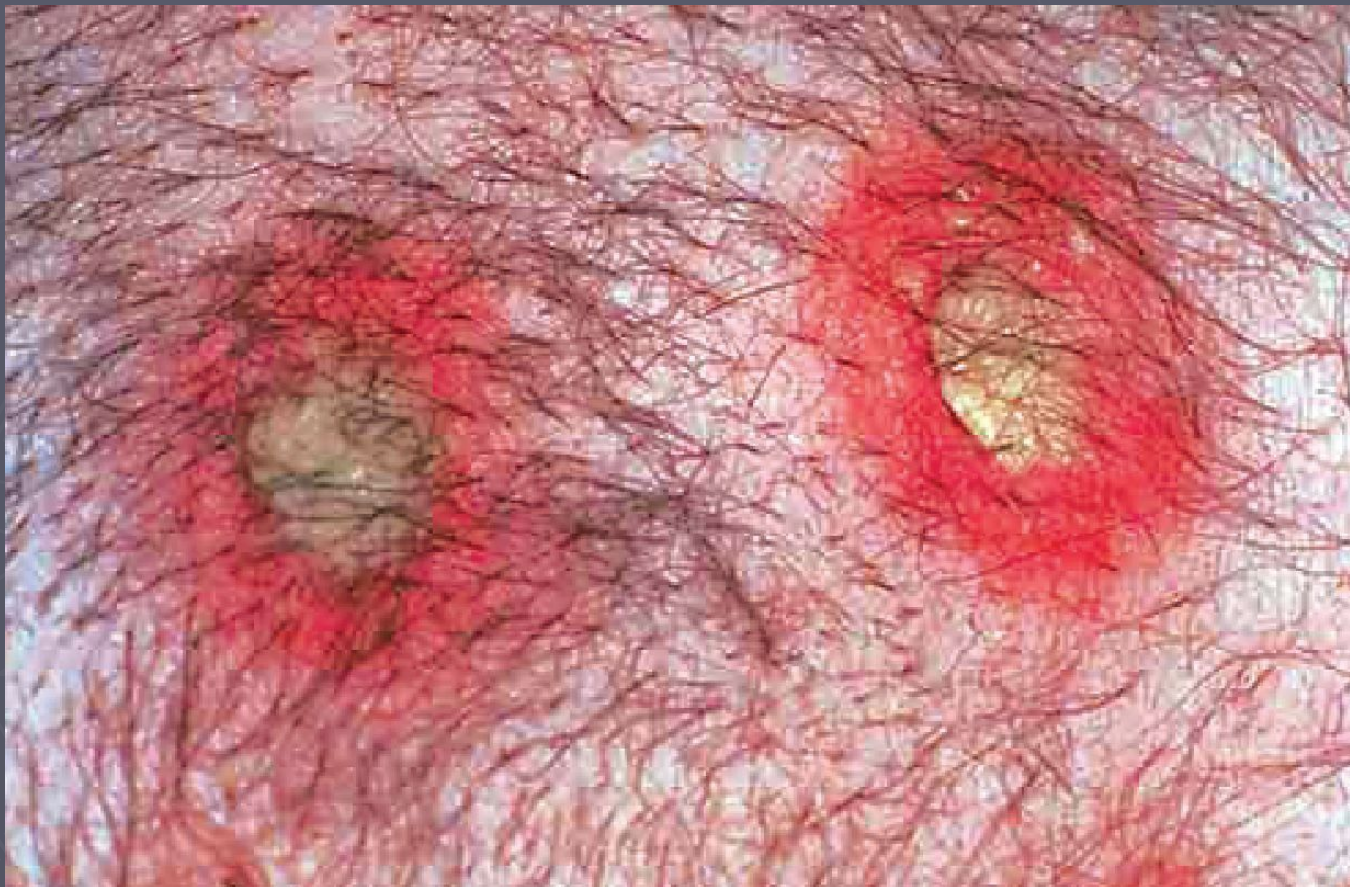

Пухирець: дрібна відмежована порожнина в товщі або під епідермісом, наповнена прозорим рідким вмістом. Більші везикули називаються буллами. Стінки везикул дуже тонкі, а тому вони легко лопаються при найменшому дотику. Патогенез: позаклітинне накопичення рідини внаслідок запалення і втратиміжклітинного сполучення.





Гноячок: дрібна відмежована порожнина у товщі епідермісу, наповнена гноєм.



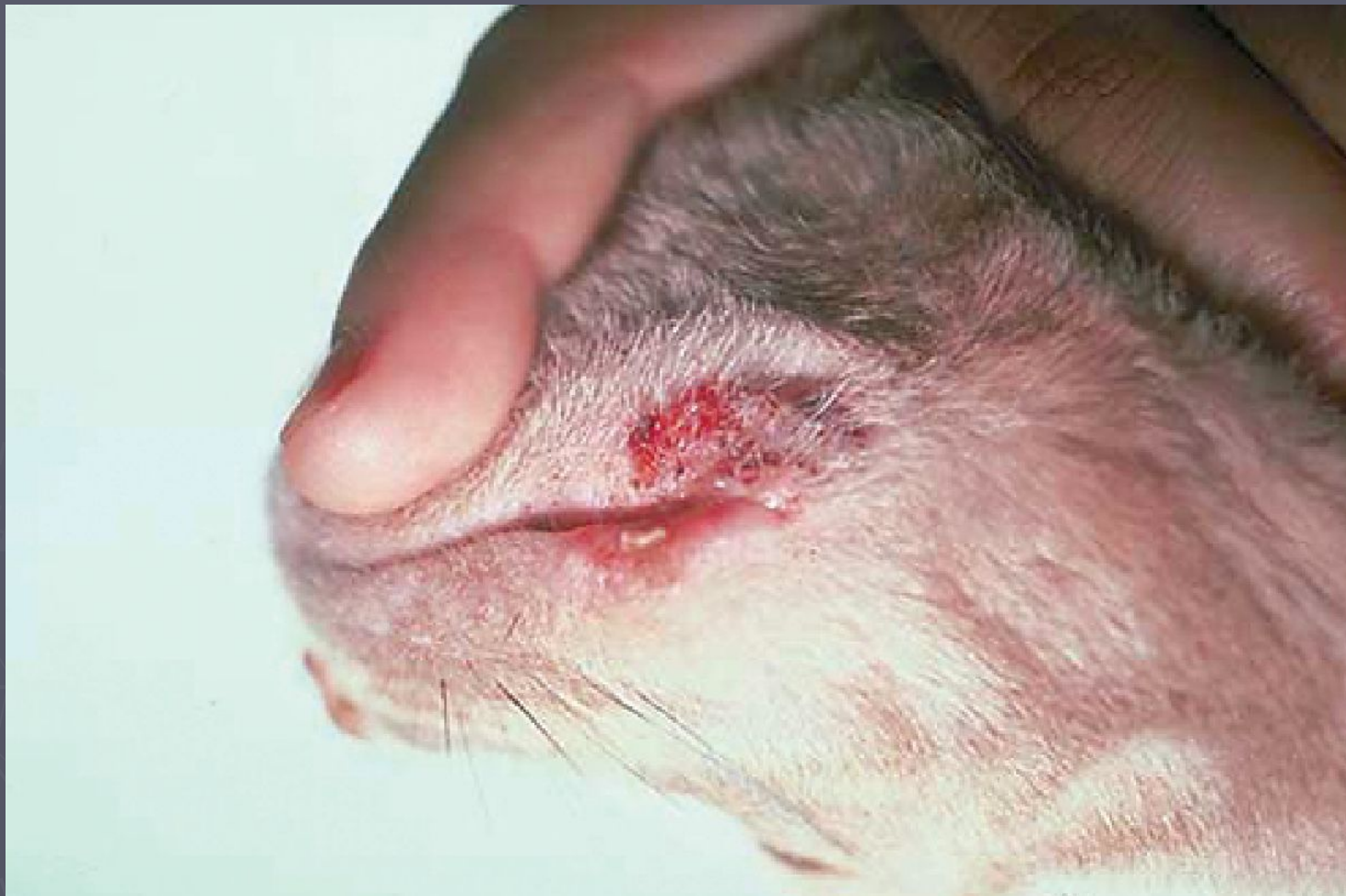## Вторинні висипи

Лусочки: акумуляція відмерлих фрагментів зроговілого шару шкіри. Патогенез: збільшена продукція кератиноцитів (пов'язана із порушеннями процесу кератинізації).



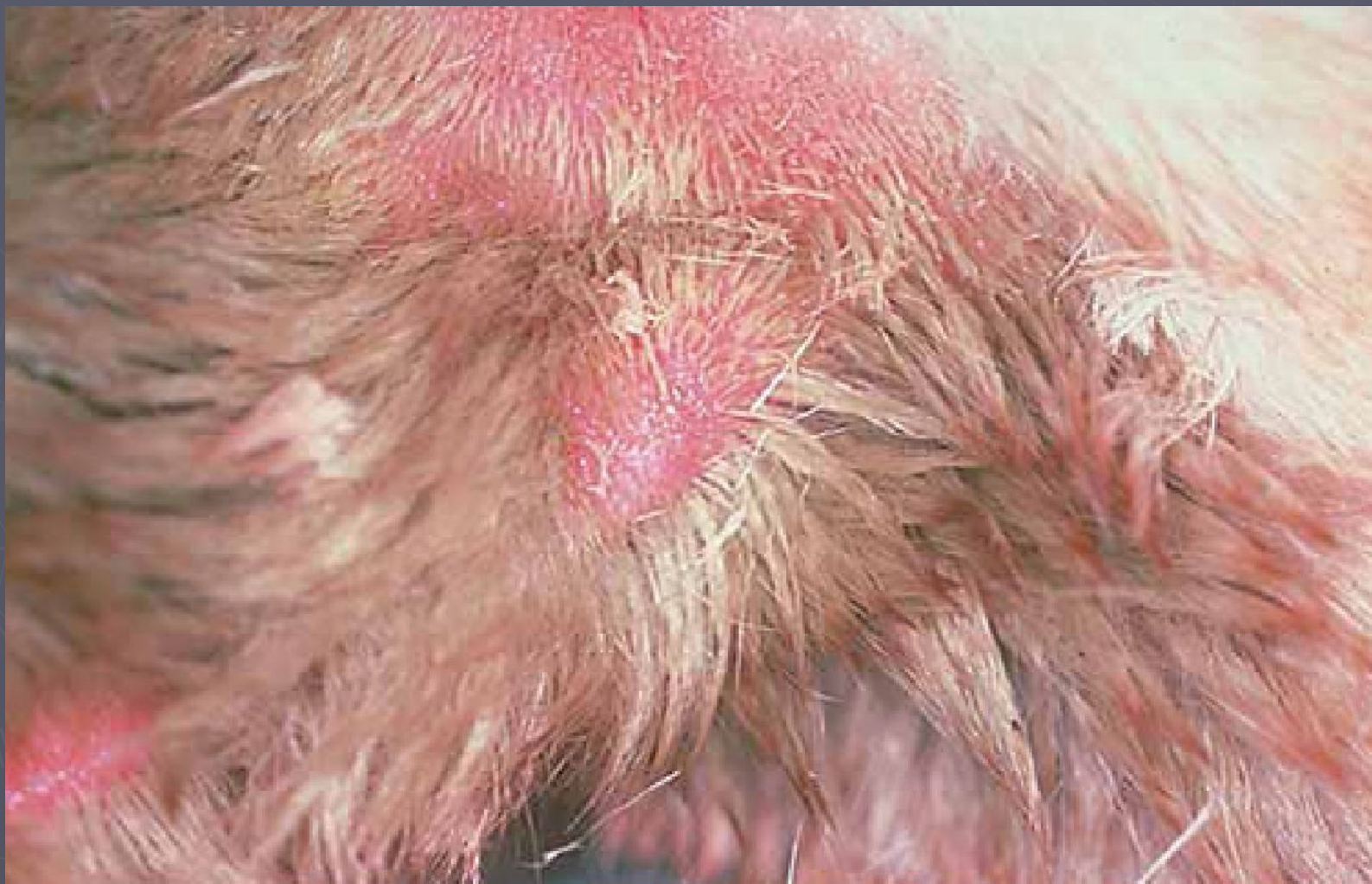

Кірка (струп): налипання засохлого ексудату, сироватки крові, гною, крові, відмерлого епітелію або лікарських засобів до поверхні шкіри.



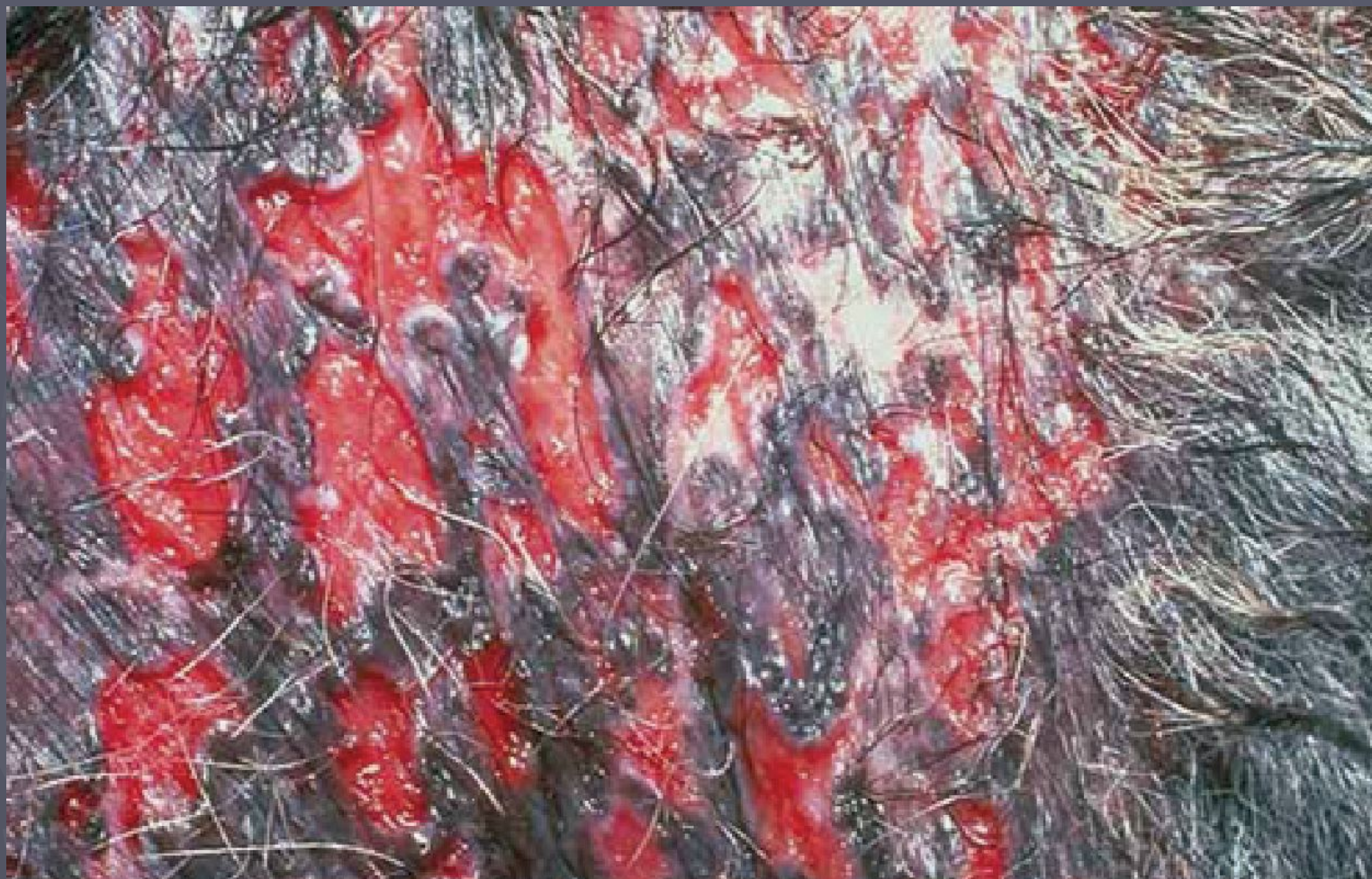

Ерозія: Поверхнєве ураження епідермісу, яке не проходить глибще базальної мембрани. Патогенез: травма або запалення, яке призводить до швидкої втрати кератиноцитів.





Виразка: втрата епідермісу з подальшим оголенням дерми. Патогенез: виразна травматизація або запалення.



Ліхенізація: потовщення і огрубіння шкіри, що супроводжується її почервонінням. Патогенез: хронічна травматизація внаслідок розчісування або натирання.

