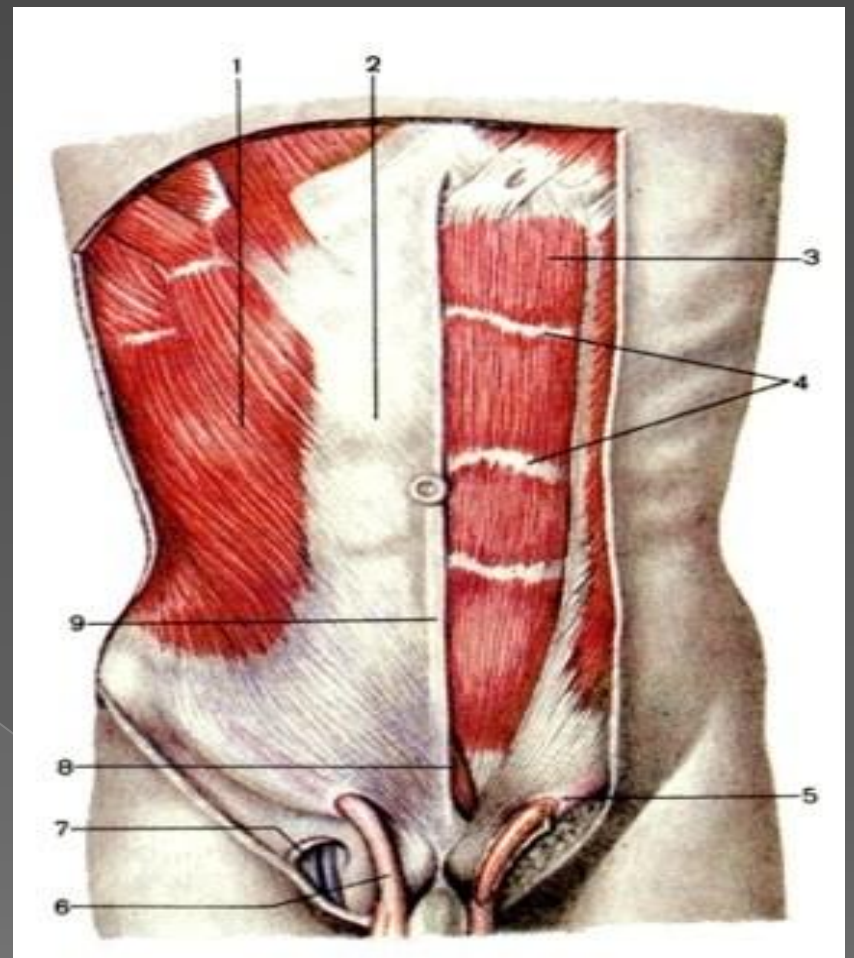


**I. Эмбриогенез
мышц.**

**II. Строение
боковой стенки
живота.**

**III. Паховый
канал. Паховые
грыжи. Их отличия
у мужчин и
женщин.**



**IV. Процесс
опускания
яичек.**

I. Эмбриогенез.

- **Эмбриогенез человека** - это часть его индивидуального развития, онтогенеза.
- Эмбриогенез человека, продолжающийся в среднем 280 суток (10 лунных месяцев), подразделяется на три периода: **начальный** (первая неделя развития), **зародышевый** (вторая- восьмая недели), и **плодный** (с девятой недели до рождения ребенка).

Эмбриогенез мышц.

- Скелетная мускулатура развивается из дорсальной части среднего зародышевого листка – **мезодермы**, которая на 3-4-й неделе эмбриогенеза делится на 40-42 пары первичных сегментов (сомитов): 3 преддушных, 4 затылочных, 8 шейных, 12 грудных, 5 крестцовых и 3-5 копчиковых.

- Исчерченная мускулатура развивается из дорсомедиальных отделов сомитов, называемых **миотомами**. В каждый миотом врастают спинномозговые нервы и артерии того же уровня. Каждый миотом делится на дорсальную и вентральную части.

- **Источниками развития указанных мышц являются миотомы следующих уровней:**
- Мышцы шеи и диафрагма – первый-пятый шейные (C_1-C_5), сегменты;
- Мышцы груди – первый-двенадцатый грудные (Th_1-Th_{12}), сегменты;
- **Мышцы живота – одиннадцатый, двенадцатый грудные, первый, второй поясничные ($Th_{11}-Th_{12}, L_1-L_2$), сегменты;**
- Мышцы верхней конечности – пятый-восьмой шейные, первый грудной (C_5-C_8, Th_1), сегменты;
- Мышцы нижней конечности - первый-пятый поясничные, первый-четвертый крестцовые (L_1-L_5, S_1-S_4), сегменты.

II. Боковая стенка живота.

Мышцы боковой стенки живота представляют собой широкие мышцы живота и располагаются в три слоя.

Боковую стенку живота образуют:

- - Наружная косая мышца живота (*m. obliquus externus abdominis*)
- - Внутренняя косая мышца живота (*m. obliquus internus abdominis*)
- - Поперечная мышца живота (*m. transversus abdominis*)

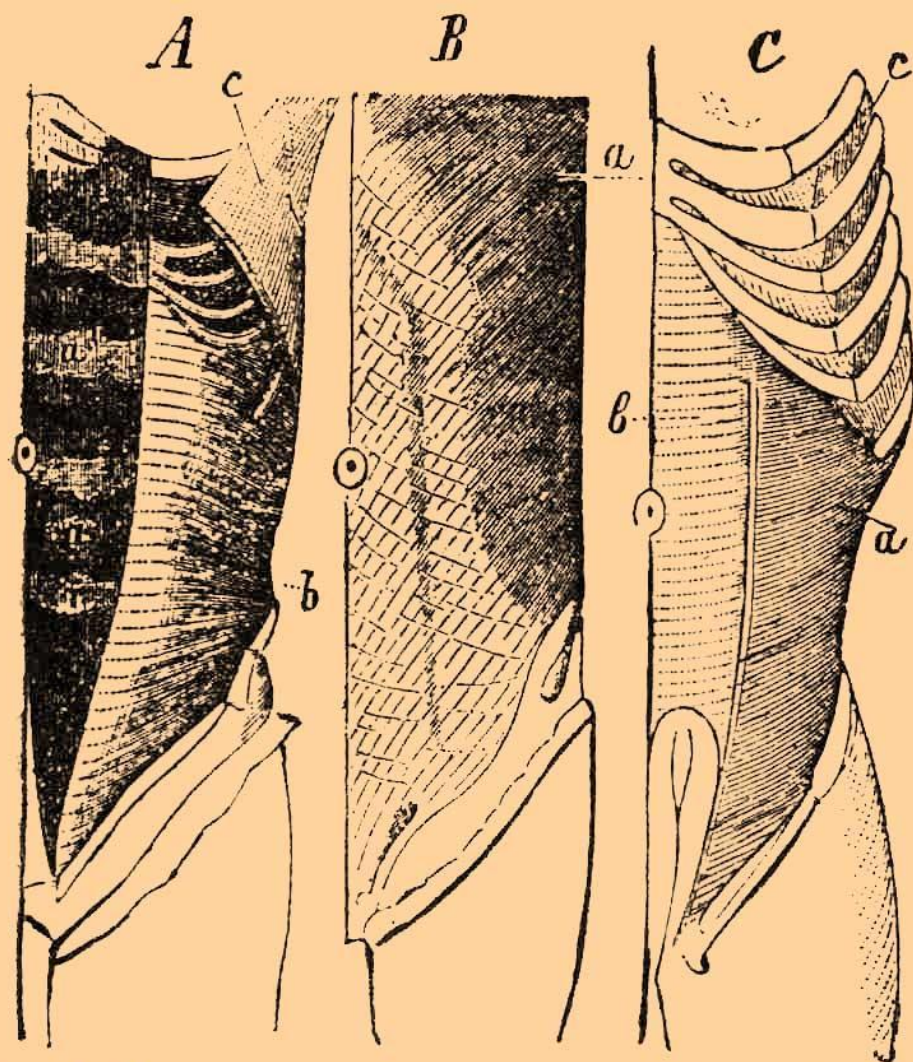
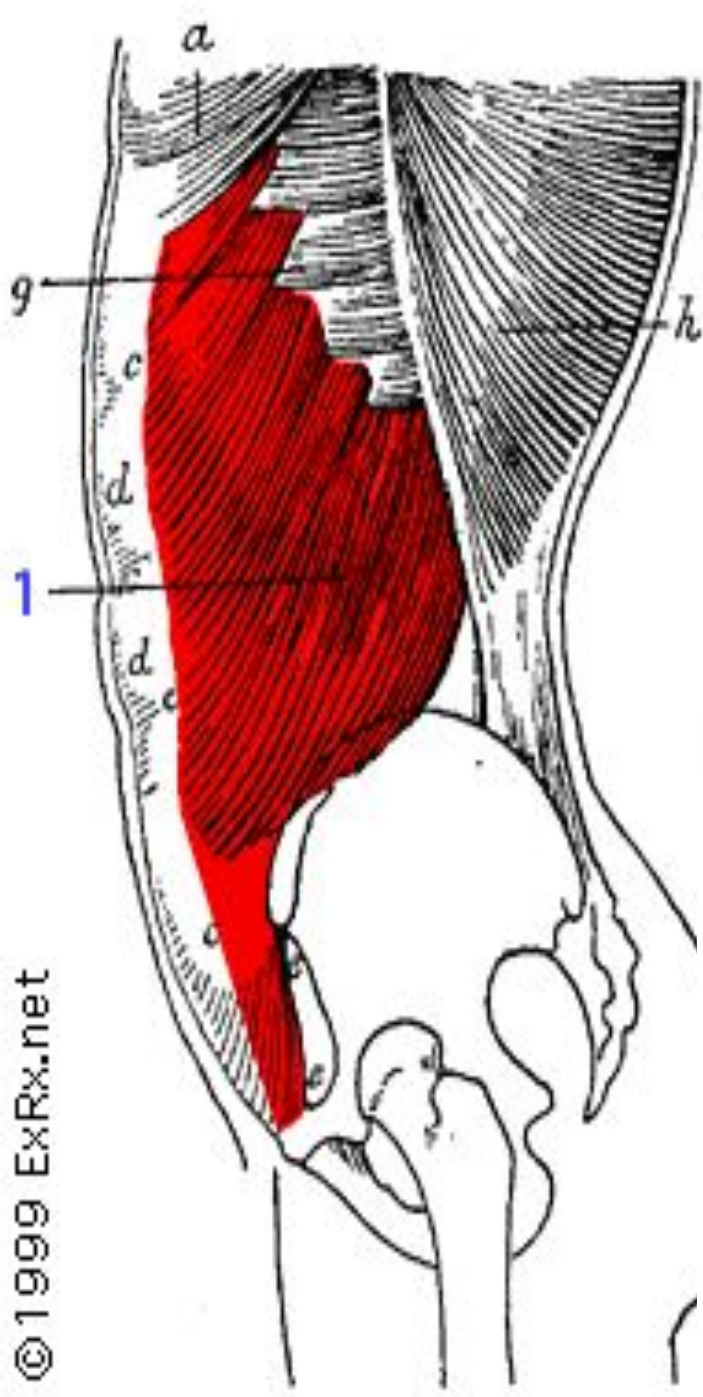
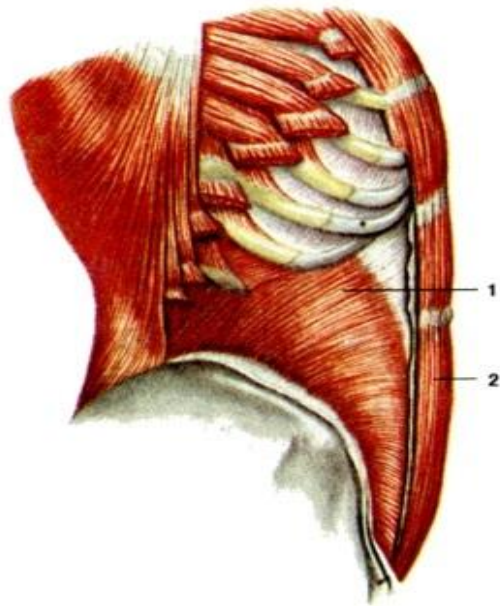
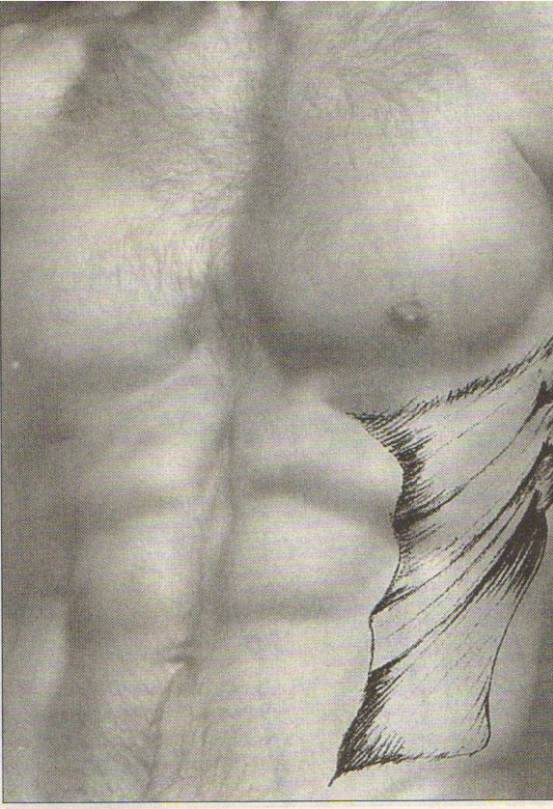
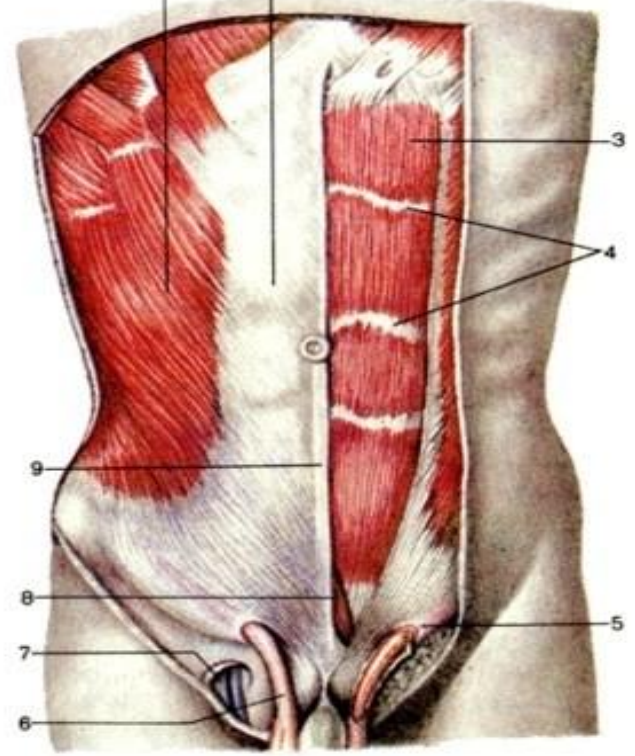
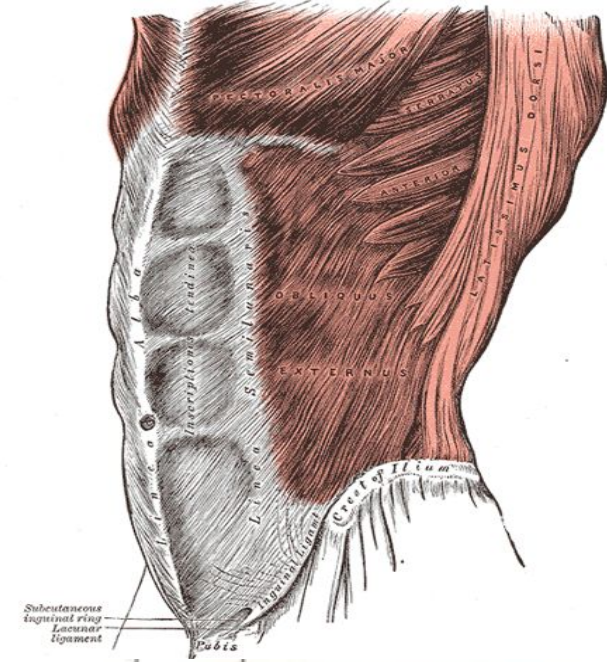


Рис. 2. Мышцы живота. А.—Первый слой: *a* и *a'*—прямая мышца живота (*musculus rectus abdominis*) съ поперечными сухожильными полосками; *b*—наружная косая мышца живота (*m. obliquus abdominis externus*); *c*—передняя пиловидная мышца (*m. serratus anticus*). В.—Второй слой: *a*—внутренняя косая мышца живота (*m. obliquus abdominis internus*). С.—самый глубокий слой: *a*—поперечная мышца живота (*m. transversus abdominis*); *b*—сухожильная масса; *c*—межреберные мышцы (*m. m. intercostales*).



©1999 ExRx.net

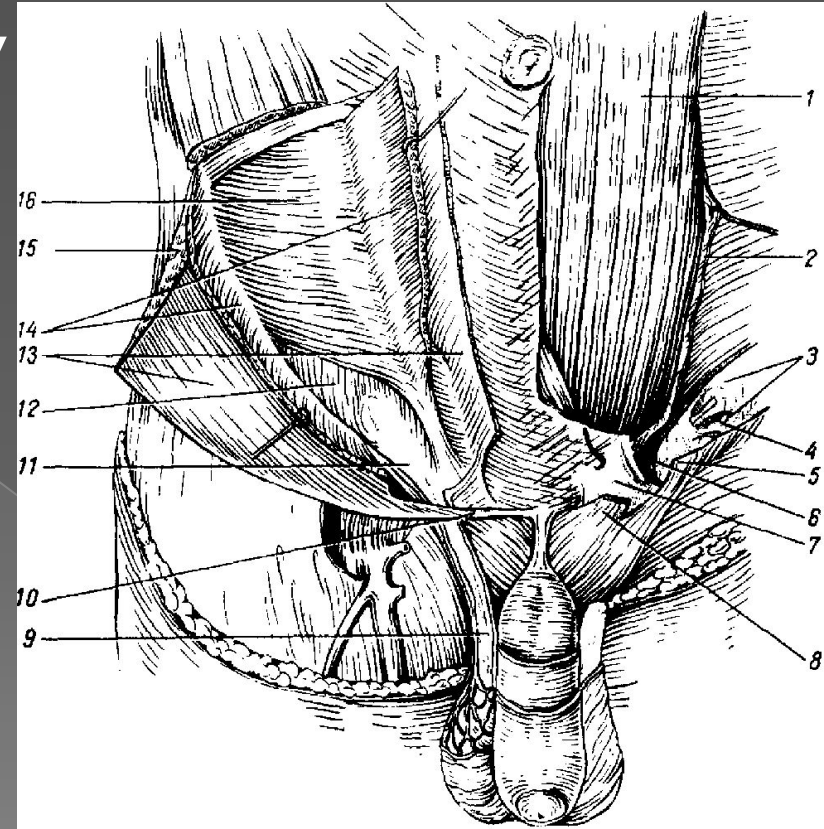


III. Паховый канал.

- (*canalis inguinalis*) располагается в пределах пахового треугольника, границами которого сверху являются горизонтальная линия, проведенная от точки между наружной и средней третью паховой складки до наружного края прямой мышцы живота, снизу – паховая складка, изнутри – наружный край прямой мышцы живота. Канал проецируется над внутренней половиной паховой связки и направлен сверху вниз, снаружи внутрь и сзади наперед. Длина пахового канала 4–4.5 см.

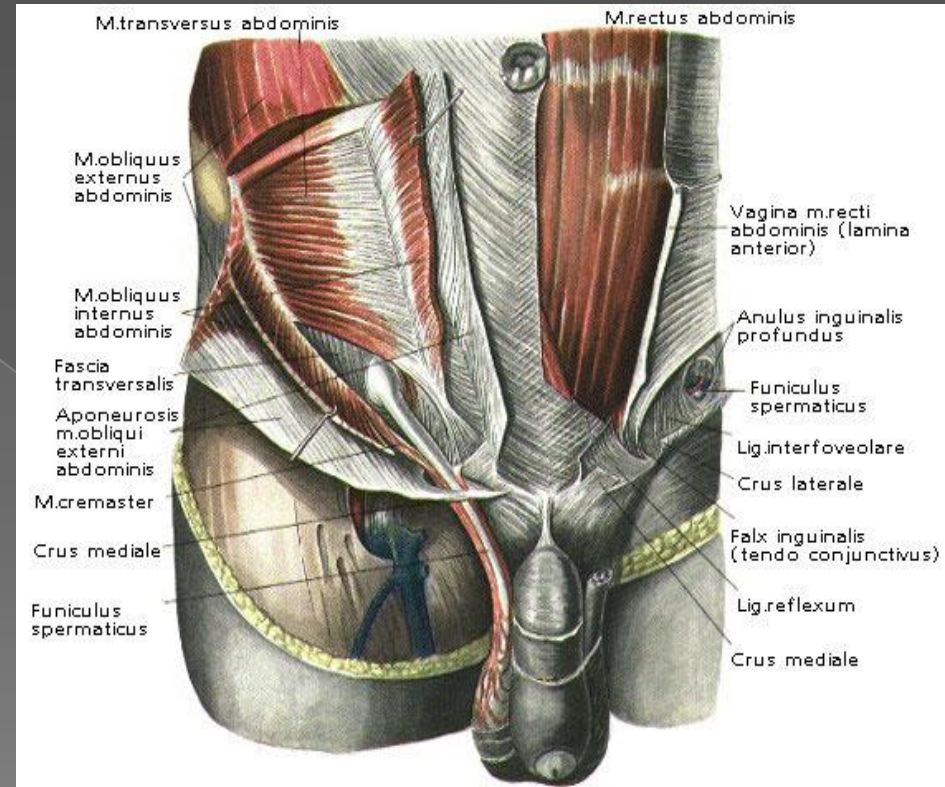
Паховый промежуток.

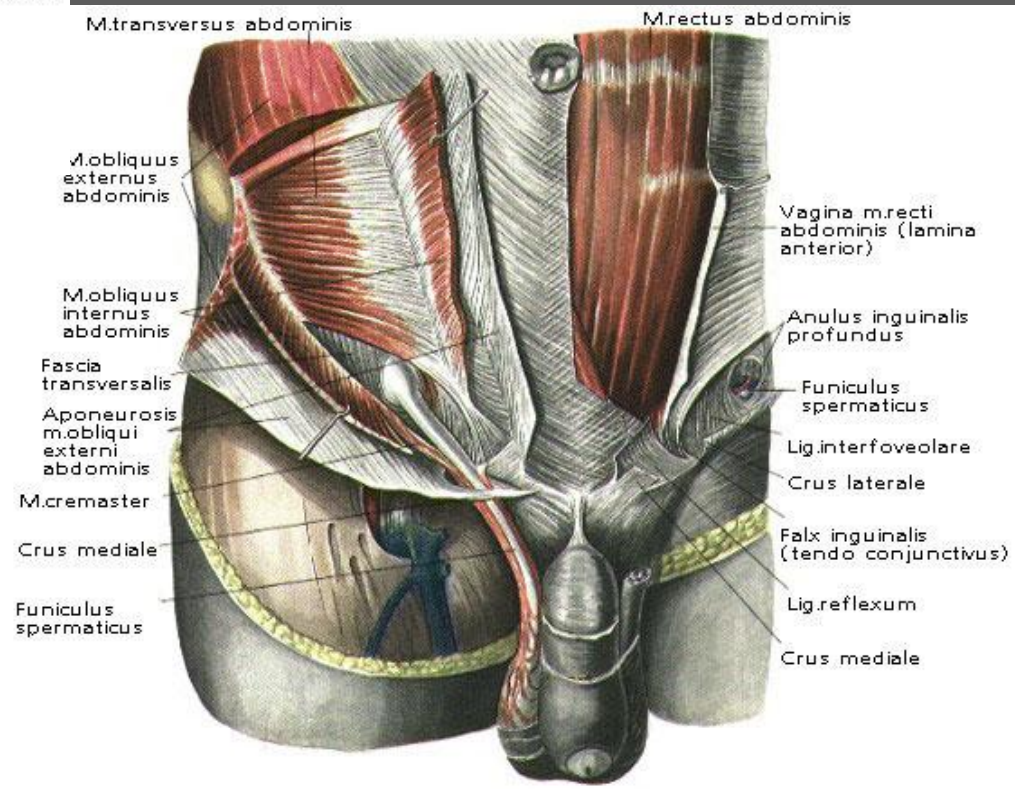
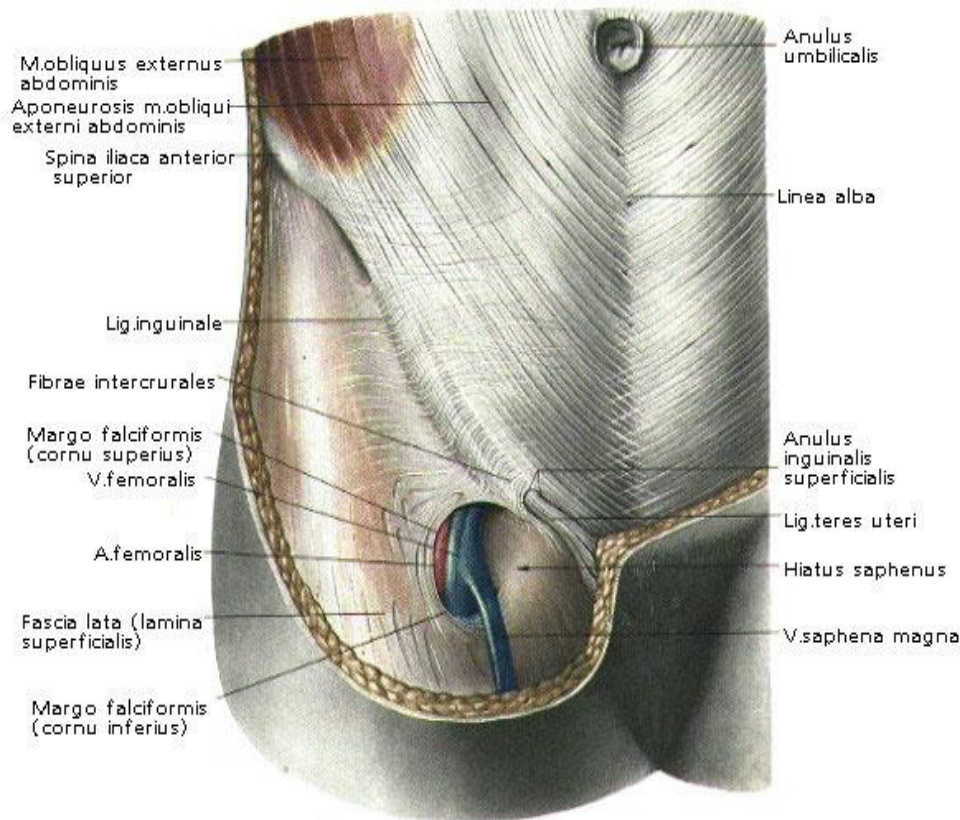
- Пространство между верхней и нижней стенками пахового канала называется паховым промежутком.
- Может быть круглым, треугольным, овальным, щелевидным.



Паховые кольца.

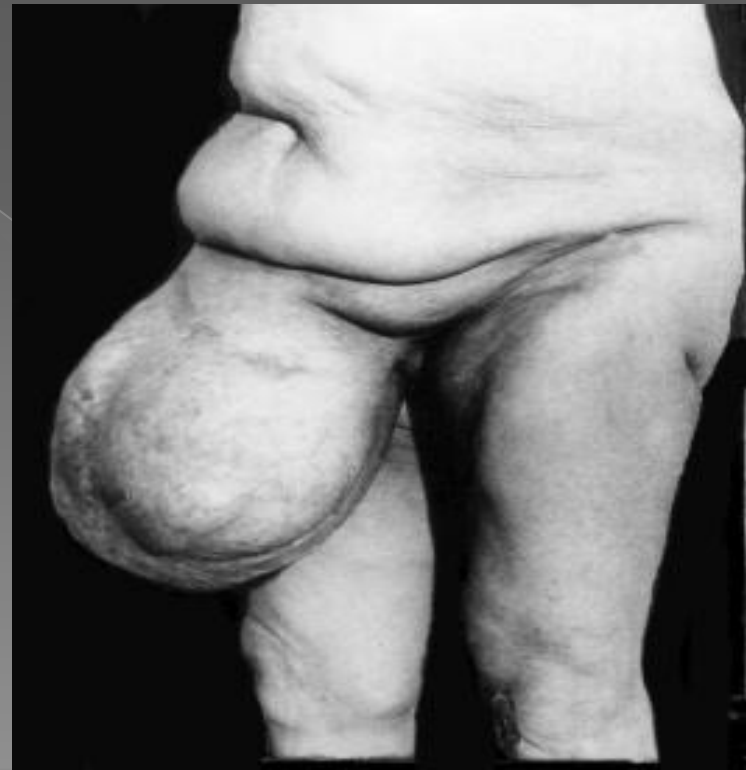
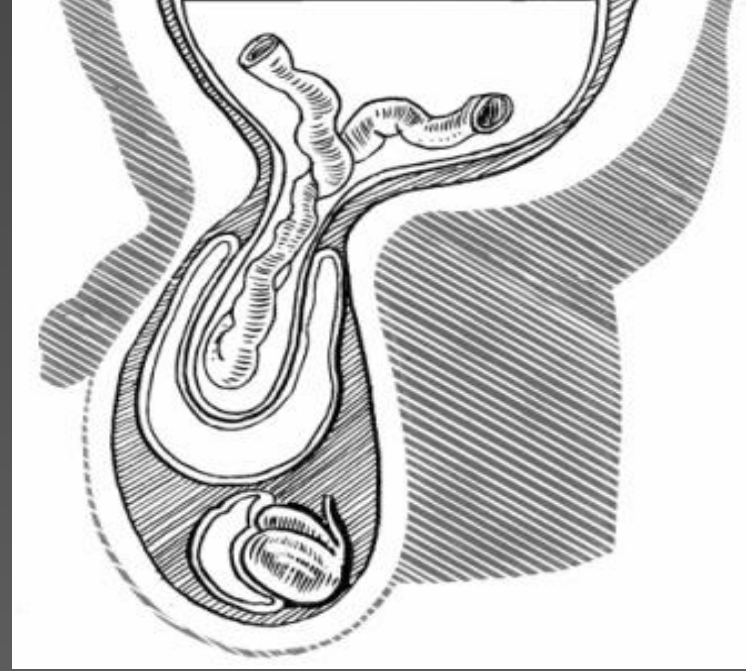
- Поверхностное паховое кольцо:
 - - верхняя (медиальная) ножка
 - - нижняя (латеральная) ножка
- Глубокое паховое кольцо.



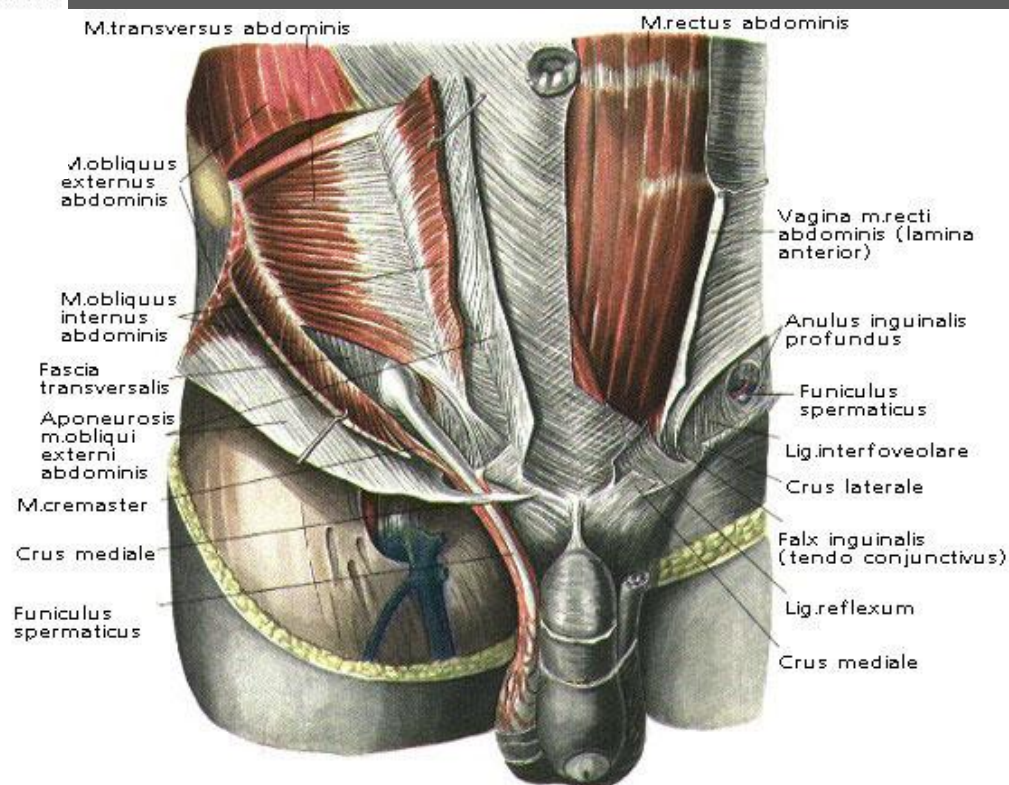
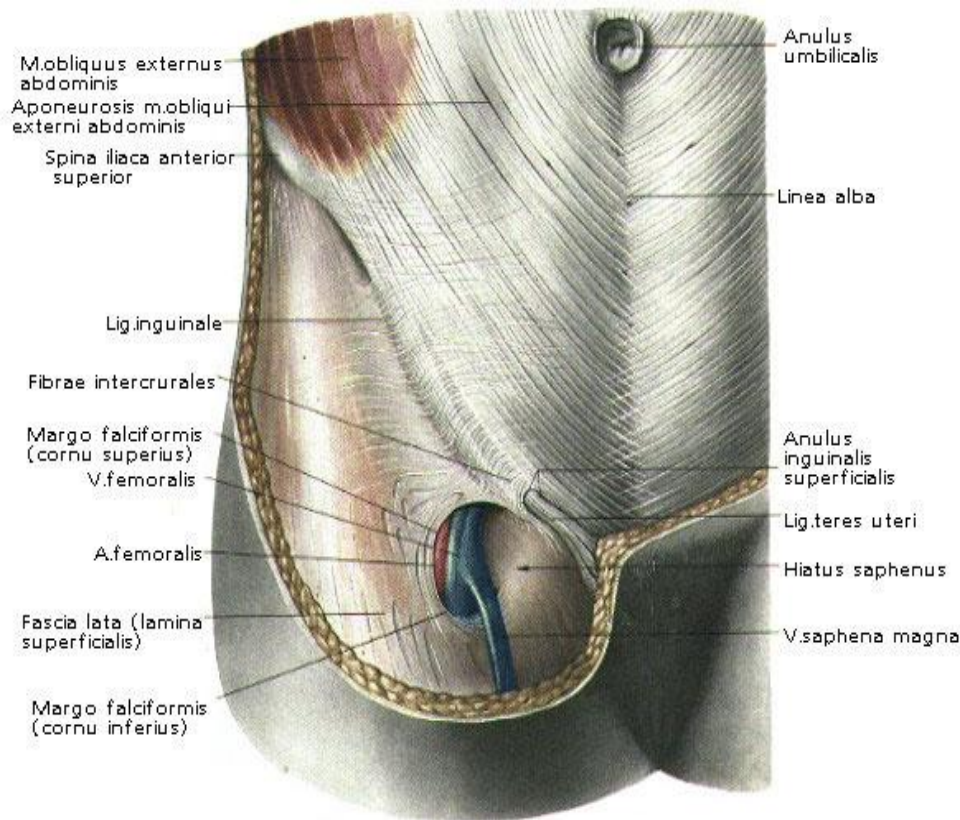


Паховые грыжи

- Встречаются гораздо чаще, чем все другие грыжи живота. Достаточно сказать, что если больные с ventральными грыжами вообще составляют 8–18% от общего числа больных хирургических стационаров, то 75–80% из них составляют больные с паховыми грыжами.

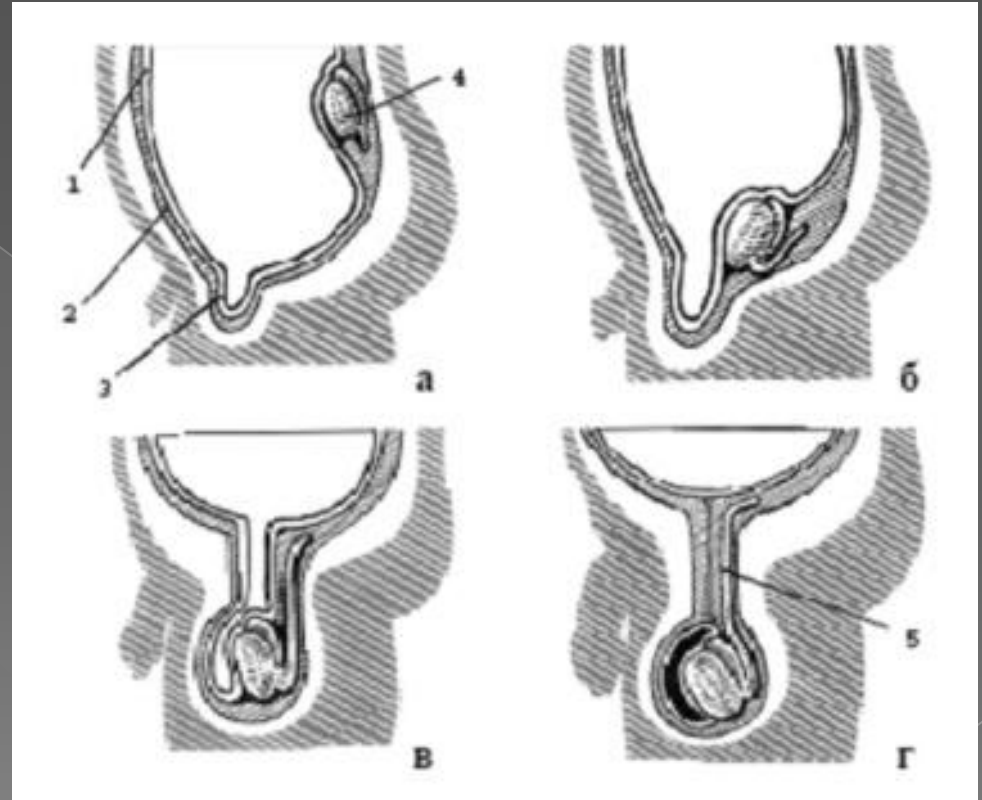


- Помимо того, что в паховом канале мужчин проходит семенной канатик, а у женщин - круглая связка матки, ниже приведены некоторые различия:
- -У женщин паховый промежуток ниже, чем у мужчин.
- -Паховый канал у женщин гораздо чаще имеет щелеобразную форму, лучше укреплен мышечными и сухожильными слоями, несколько длиннее, чем у мужчин.
- -По определению А.П. Крымова у женщин стенка паховой области «более совершенная, чем у мужчин», поэтому большей % паховых грыж встречается именно у мужчин.



IV. Процесс опускания яичек.

- а – г – этапы опущения яичка: 1 – брюшина, 2 – поперечная фасция, 3 – влагалищный отросток, 4 – яичко, 5 – проводник яичка (gubernaculum testis).



Спасибо за внимание)