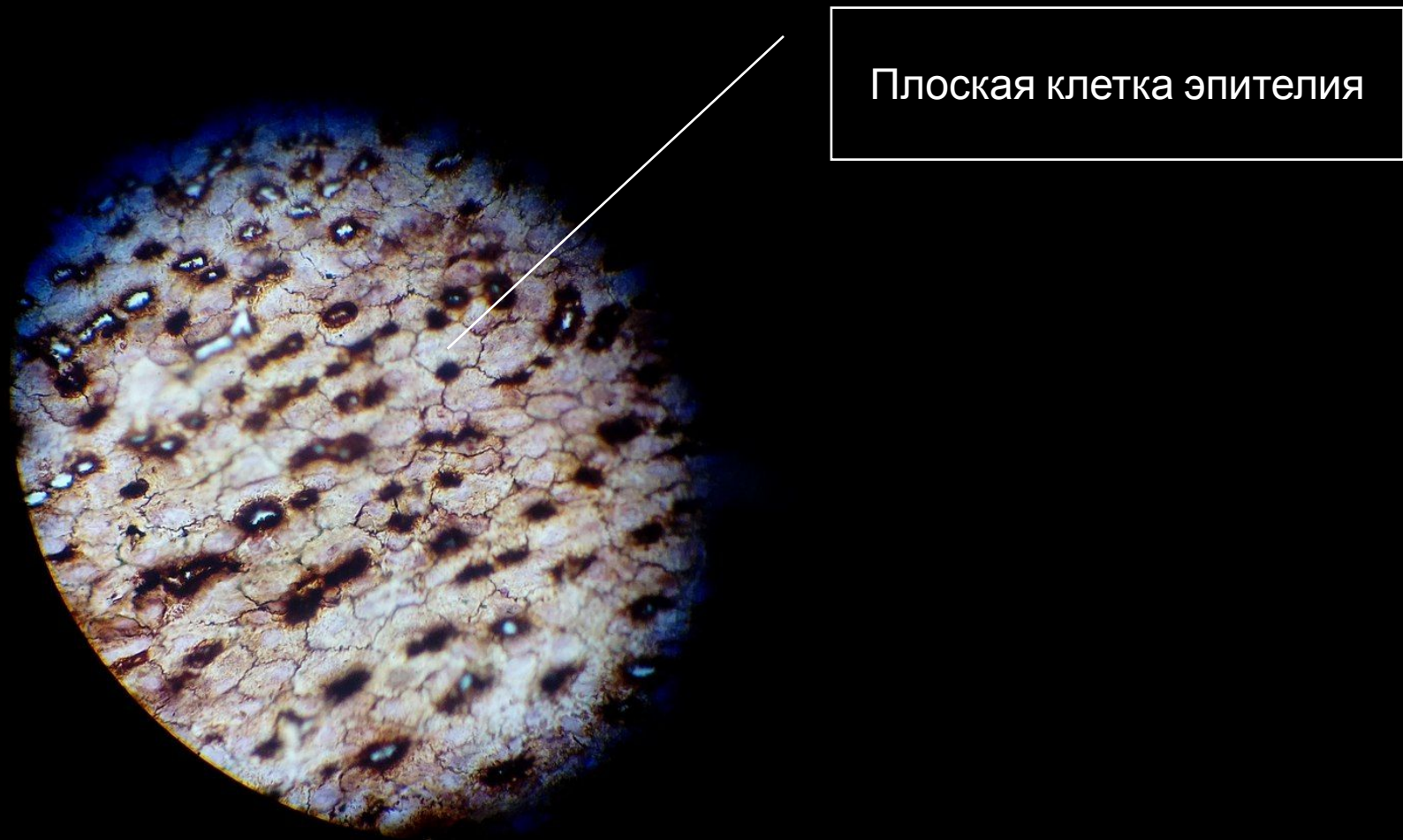


# Эпителиальные ткани

Выполнил Кропочев А.И.

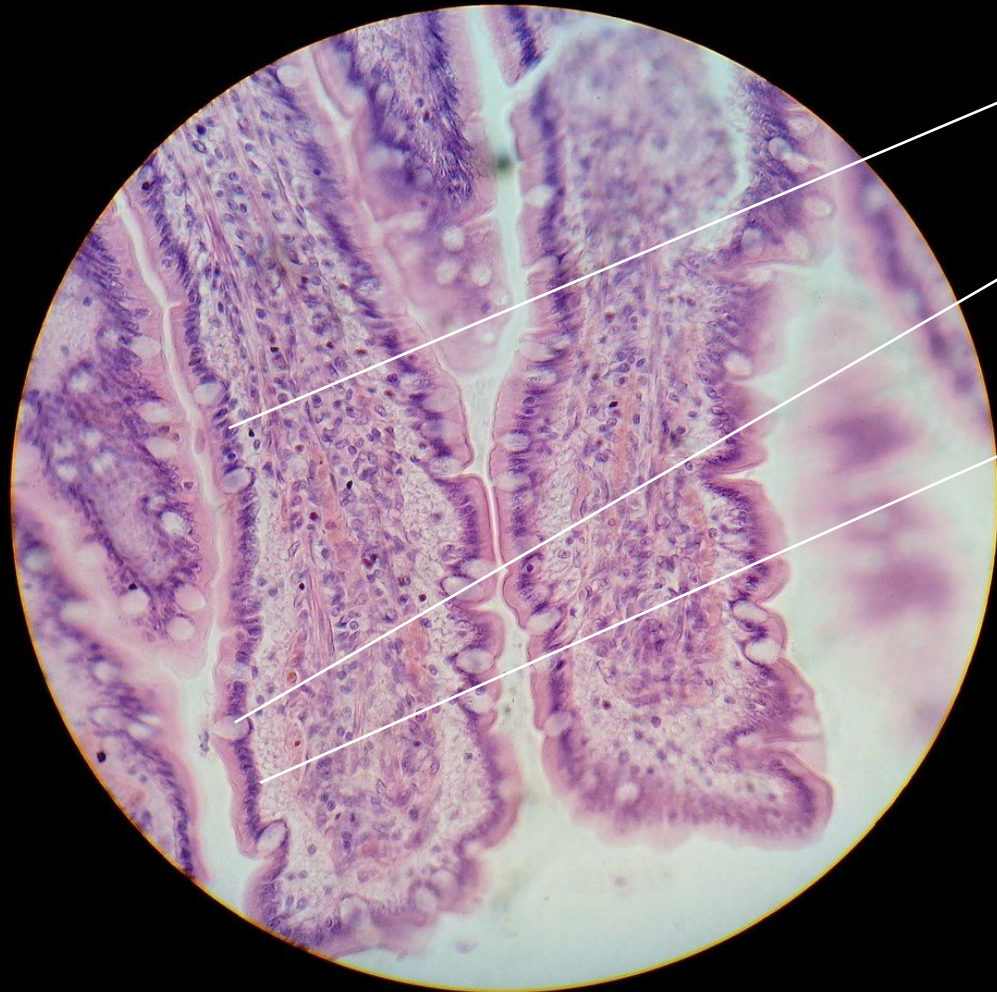

# Однослойный плоский эпителий. Мезотелий сальника.



Плоская клетка эпителия

Столбчатый эпителий толстой кишки.  
Однослойный призматический эпителий.  
Всасывающий эпителий.

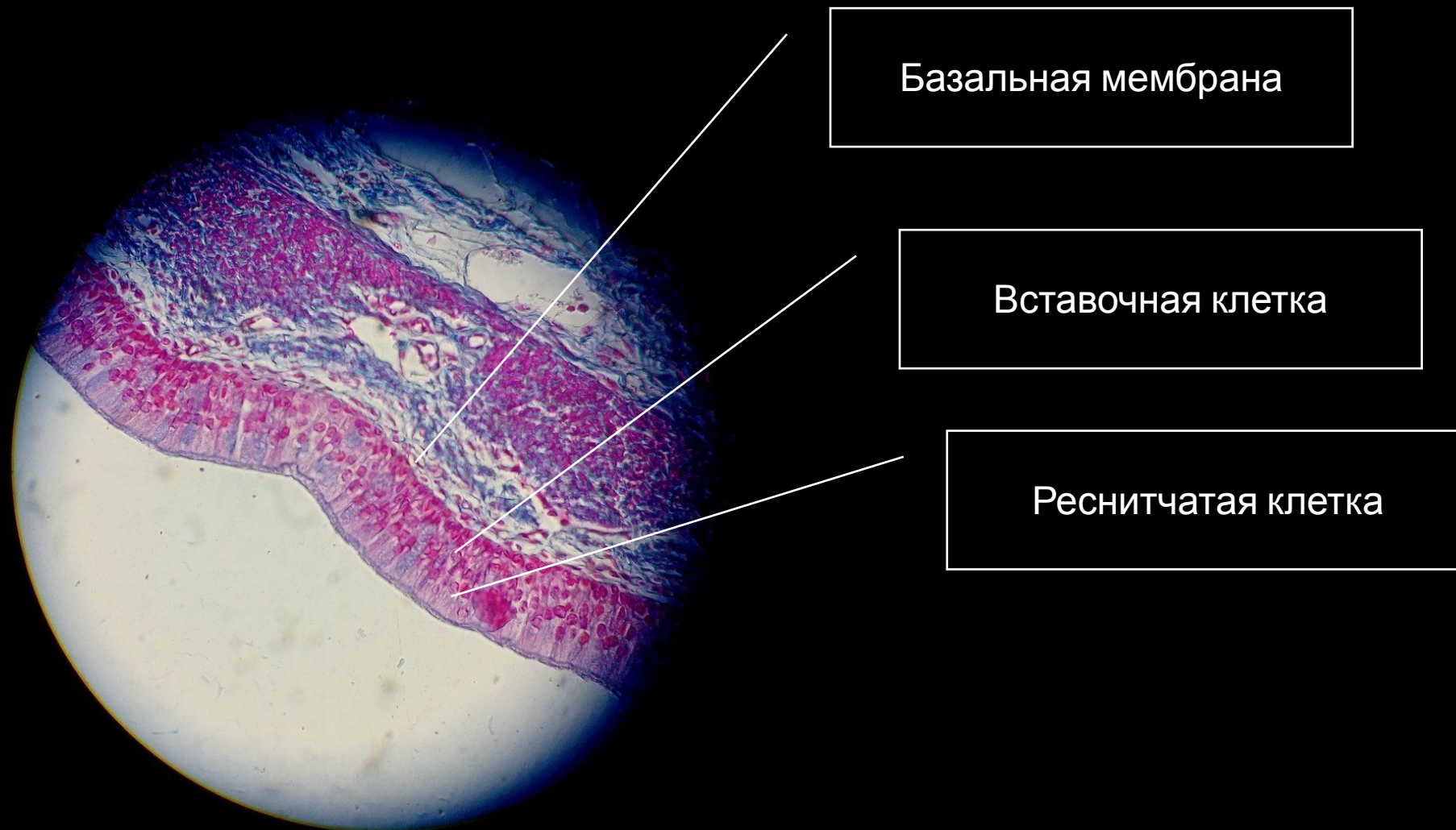


Клетка призматического  
эпителия

Бокаловидная клетка

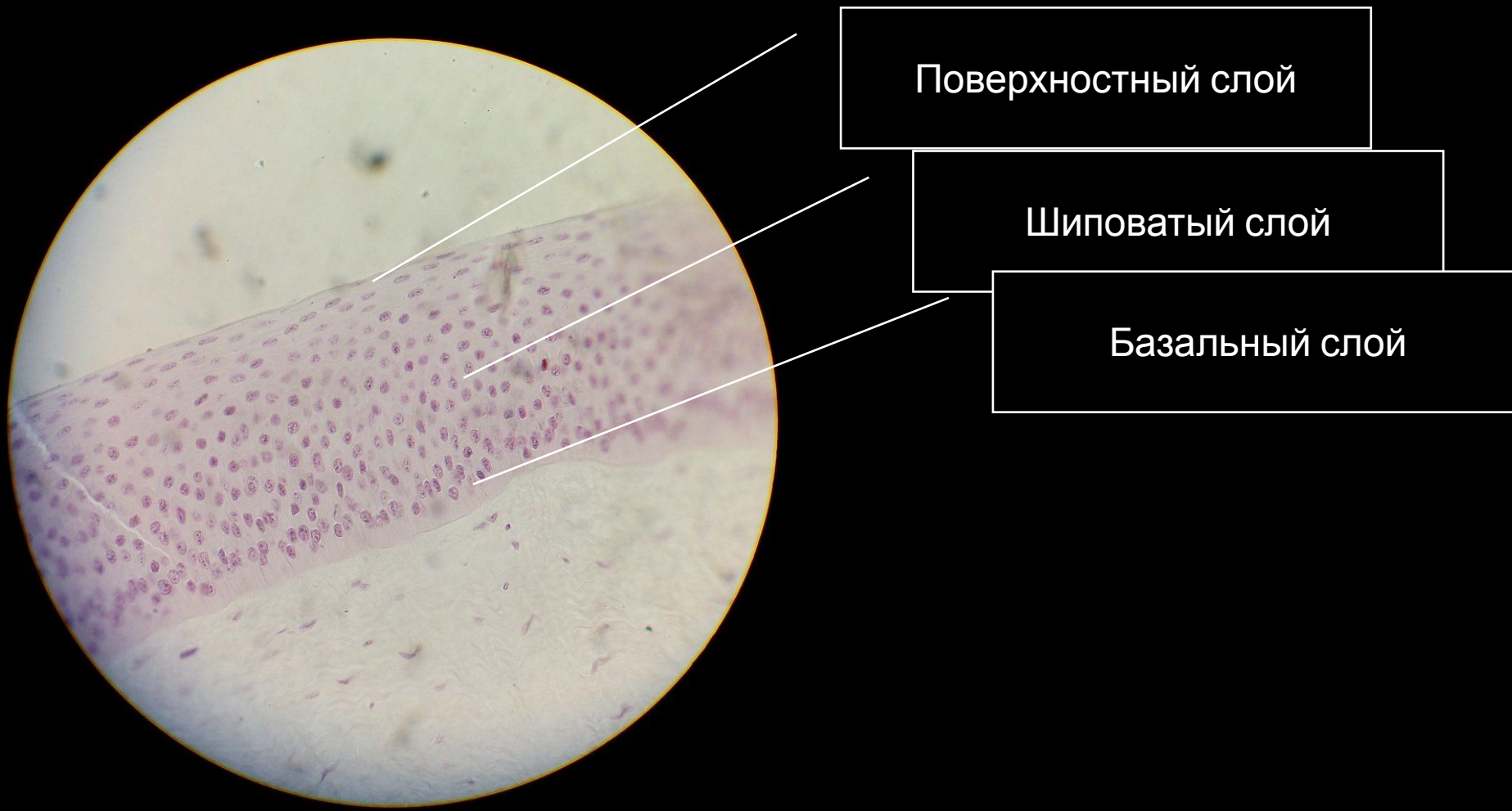Базальная мембрана

# Однослойный многоядерный реснитчатый эпителий.

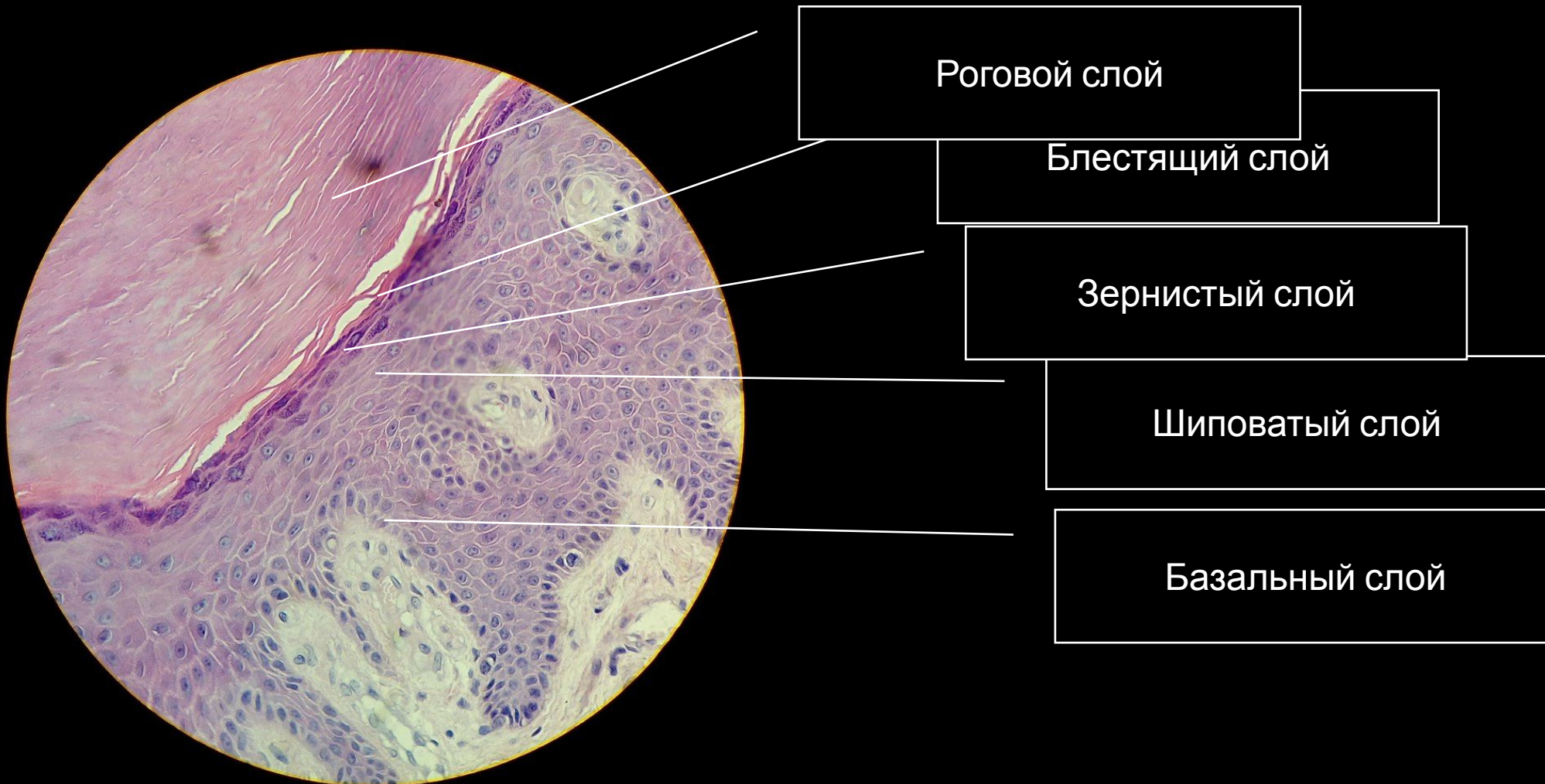




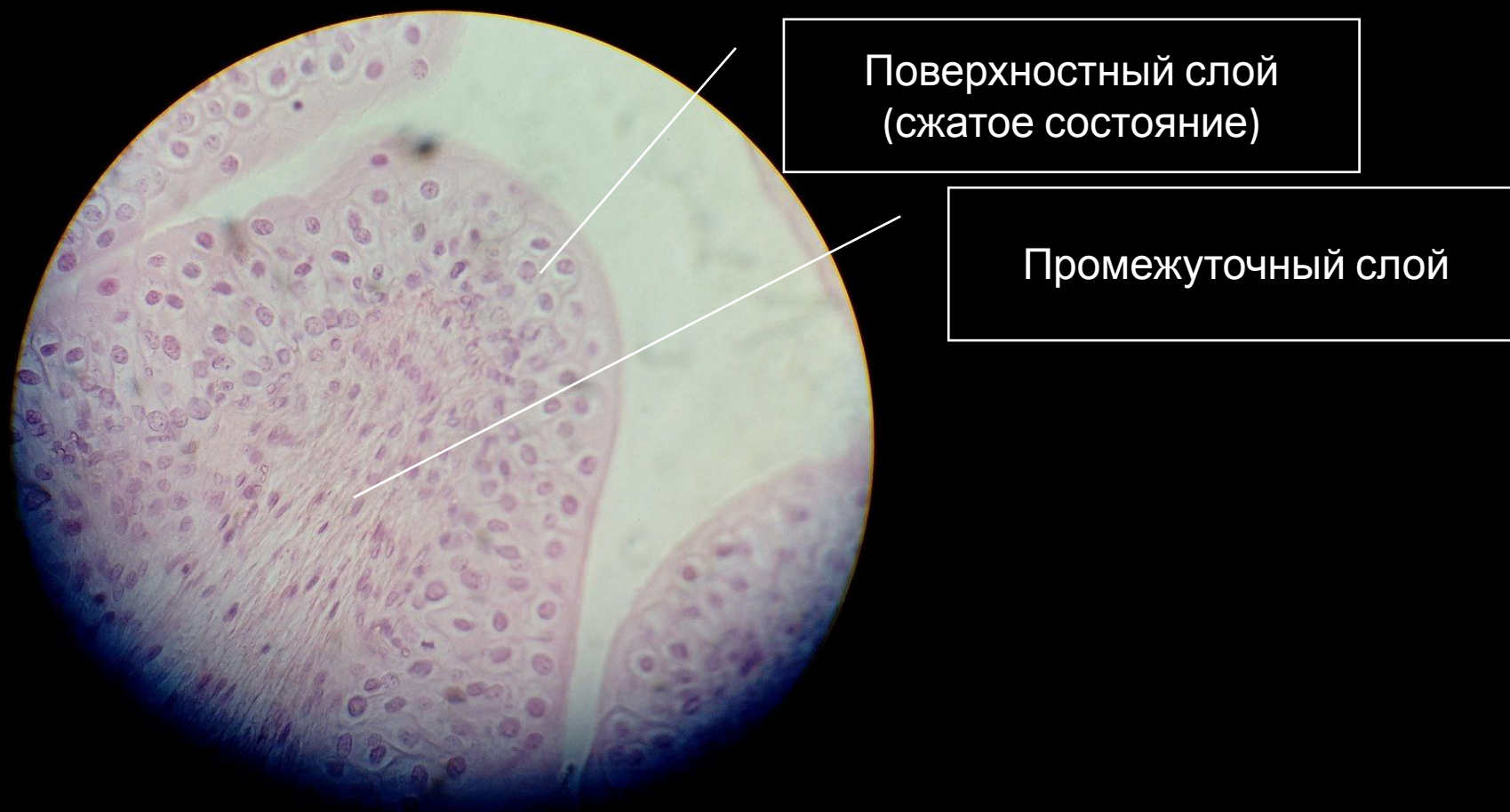# Многослойный плоский неороговевающий эпителий. Роговица глаза.



# Многослойный плоский ороговевающий эпителий. Кожа пальца человека.



# Переходный эпителий мочевого пузыря.



Конец

