A giant panda is perched on a thick, dark tree branch, looking towards the camera. The panda's black and white fur is clearly visible. The background is a lush, green forest with soft, out-of-focus foliage. The lighting is natural, suggesting a bright day with some shade.

Эволюция кровеносной
системы хордовых.

Эволюция кровеносной системы у животных.




Рыбы



Птицы




Амфибии



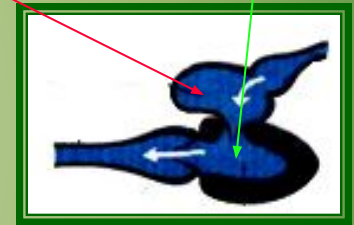
Млекопитающие

Сосудистая система рыб.

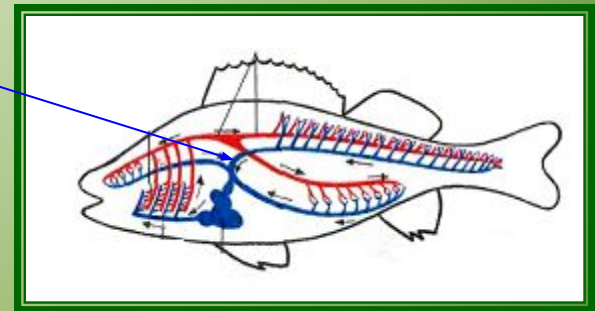


Сердце двухкамерное: одно предсердие, один желудочек.

Сердце заполнено венозной кровью.



Один круг кровообращения.



Сосудистая система амфибий.

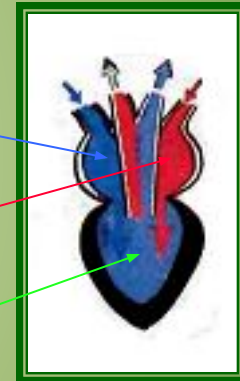


Сердце трехкамерное: правое предсердие, левое предсердие;
один желудочек.

В правом предсердии венозная кровь,

В левом предсердии артериальная кровь

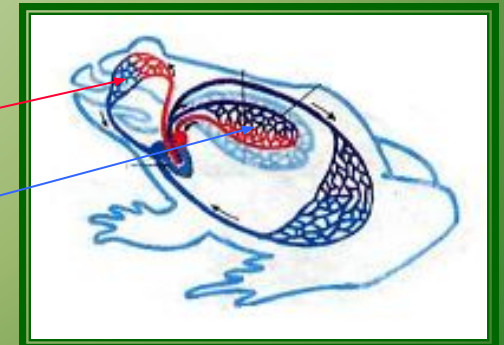
Желудочек заполнен смешанной кровью.



Два круга кровообращения:

Большой круг

Малый круг

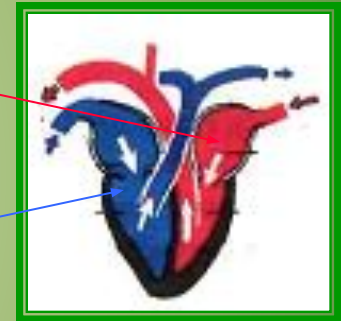


Сосудистая система птиц.

Сердце четырехкамерное:
левое предсердие, левый желудочек;
правое предсердие, правый желудочек.



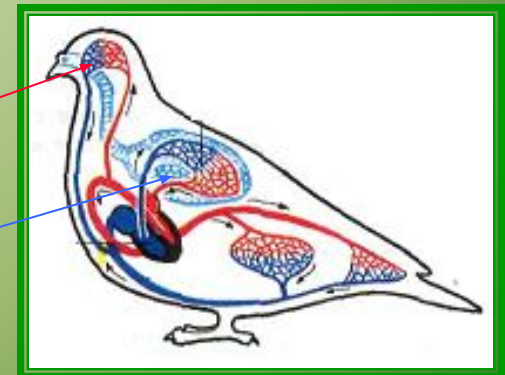
В левой половине сердца артериальная кровь,
В правой половине сердца венозная кровь



Два круга кровообращения:

Большой круг

Малый круг

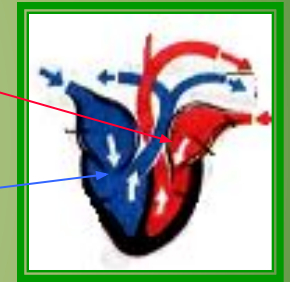


Сосудистая система млекопитающих.



Сердце четырехкамерное:
левое предсердие, левый желудочек;
правое предсердие, правый желудочек.

В левой половине сердца артериальная кровь,
В правой половине сердца венозная кровь.



Два круга кровообращения:

Большой круг

Малый круг

