



Российский университет дружбы народов
Кафедра акушерства и гинекологии с курсом
перинатологии

Иннервация тазового дна, синдром Алкока, синдром запирающего нерва

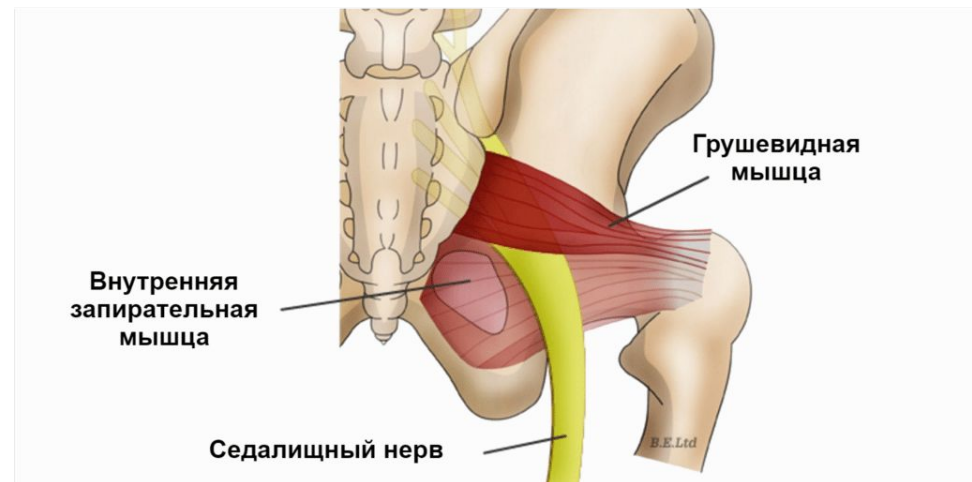
Клинический ординатор 2 года
Каримова Гулирано Алавитдиновна

Москва 2018

Иннервация мышц тазового дна происходит за счет

- - ветвей крестцового сплетения (pl. sacralis)
- - срамного нерва (n. pudendus)
- - внутренностных тазовых нервов (nn. Splanchnici pelvini)

- Крестцовое нервное сплетение расположено на грушевидной мышце и образовано передними ветвями IV, V поясничных и I, II, III крестцовых спинномозговых нервов.



Из сплетения возникают короткие мышечные ветви (rr. musculares)

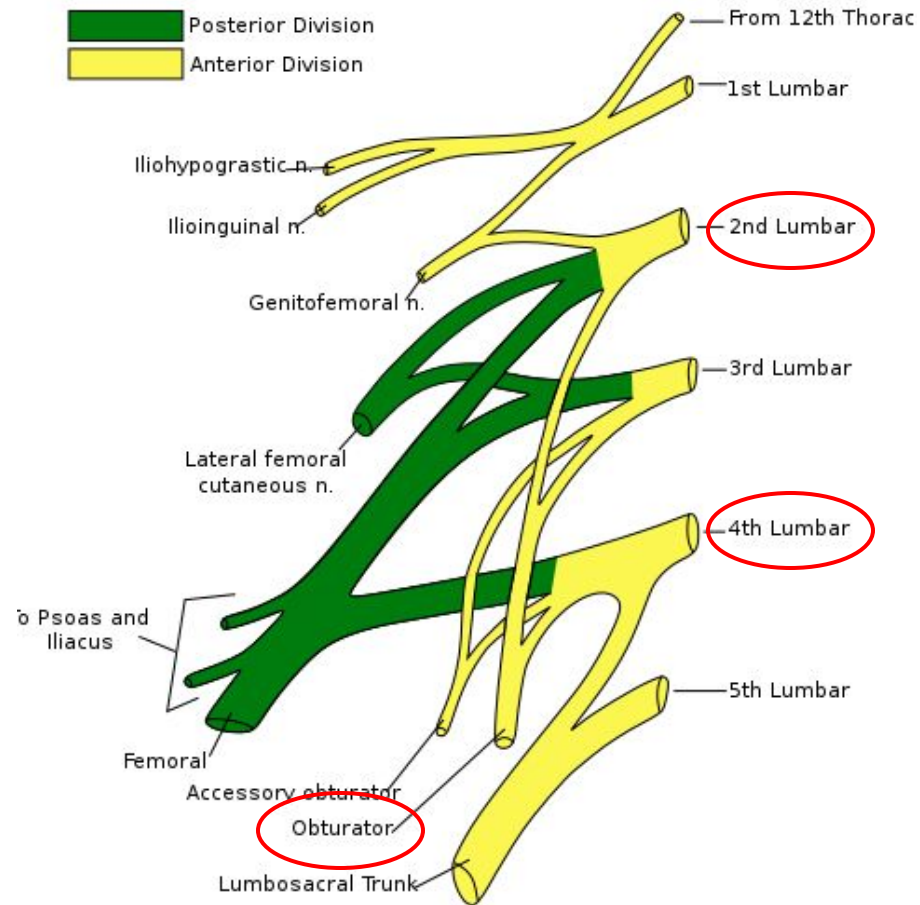
- n. gluteus superior,
- n. gluteus inferior,
- n. cutaneus femoris posterior,
- n. ischiadicus.

Эти нервы из полости малого таза через над- и подгрушевидное отверстия выходят в ягодичную область.

Вместе с ними через foramen infrapiriforme выходит половой нерв (n. pudendus), который, пройдя короткое расстояние вместе с одноименными сосудами, возвращается в полость таза через foramen ischiadicum minus.

Половой нерв возникает из I—IV крестцовых нервов и дает ряд ветвей, иннервирующих наружный сфинктер заднего прохода, мышцы промежности, больших половых губ, clitoridis.

- *N. pudendus* — сложный нерв, так как в его составе кроме спинно-мозговых волокон есть симпатические и парасимпатические.
- На боковой стенке таза, ниже *linea terminalis*, проходит запирающий нерв (*n. obturatorius*). Он возникает из поясничного сплетения (L II, IV), проникает в запирающий канал и далее на бедро, иннервируя тазобедренный сустав, все приводящие мышцы бедра и кожу над ними.



- Органы малого таза иннервируются от крестцовых узлов симпатического ствола и II, III и IV крестцовыми нервами, дающими парасимпатическую иннервацию.
- Крестцовые узлы симпатического ствола представлены 4 узлами, лежащими вдоль медиального края передних крестцовых отверстий. От них отходит ряд ветвей, образующих вместе с ветвями нижнего брыжеечного сплетения нижнее подчревное, или тазовое, сплетение (*plexus hypogastricus inferior, s. plexus pelvinus*).
- Из этого сплетения возникают вторичные сплетения, иннервирующие мочевой пузырь (*plexus vesicales*), прямую кишку (*plexus rectalis*), матку, яичники, влагалище (*plexus uterovaginalis*).

- Парасимпатическая иннервация представлена волокнами, входящими в состав передних корешков II—IV крестцовых спинномозговых нервов, образующих *plexus sacralis*.
- Эти волокна отделяются от сплетения в виде внутренностных нервов таза (*nn. splanchnici pelvini*) и направляются к *plexus hypogastricus inferior*, иннервируя с последним тазовые органы.
- *Nn. splanchnici pelvini* содержат в себе также возбуждающие (сосудорасширяющие) волокна — *nn. erigentes* — для пещеристых тел клитора обуславливающие эрекцию.

Синдром Алкока



Основным симптомом нейропатии полового (ПН) нерва является боль в одной или более областях, которые иннервируются n. pudendus (половым или срамным нервом) или его ветвями.

Это области прямой кишки, заднего прохода, уретры, промежности и гениталий. Одним из типичных симптомов является усиление боли в положении сидя (как правило, в положении лежа боль уменьшается) и прогрессирование в течение дня. Также для невропатии ПН типична боль при акте дефекации и половом акте. Могут наблюдаться легкие сфинктерные расстройства.

вид сзади

крестцово-остистая
связка

крестцово-бугорная
связка

S2
S3
S4

Грушевидная мышца
Piriformis m.

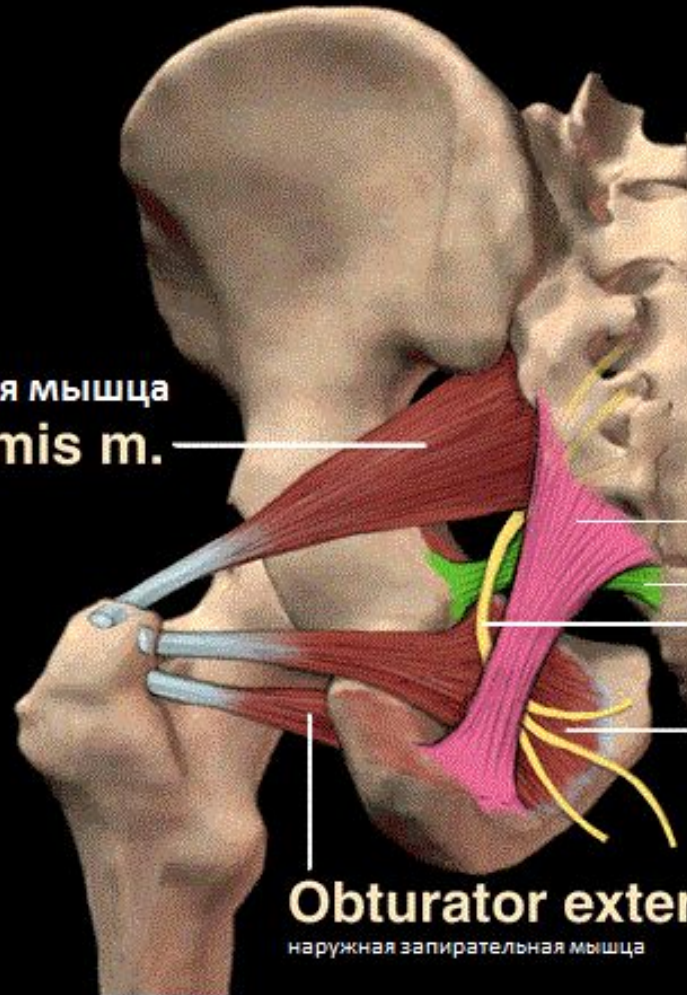
Половой нерв

**Obturator
internus m.**

внутренняя запирающая мышца

Obturator externus m.

наружная запирающая мышца



- Причины нейропатии ПН обсуждаются до сих пор, но наиболее известной является компрессия полового нерва в канале Алкока (который формируется расщепленной фасцией внутренней запирающей мышцы).
- Также компрессия ПН может развиваться вследствие сдавления его между крестцово-остистой и крестцово-бугорной связками.

- Другими причинами являются: piriformis-syndrome, повреждение полового нерва в процессе родов, травмы малого таза и злокачественные новообразования.
- Поэтому, при любых хронических тазовых болях желательно проведение МРТ органов малого таза.

Нантские критерии

- 1. боль на территории, иннервируемой половым нервом;
 2. преимущественная боль в положении «сидя»;
 3. боль не вызывает нарушения сна (т.е. не заставляет пациента просыпаться ночью);
 4. боль не вызывает серьезных нарушений чувствительности;
 5. блокада полового нерва купирует болевой синдром.

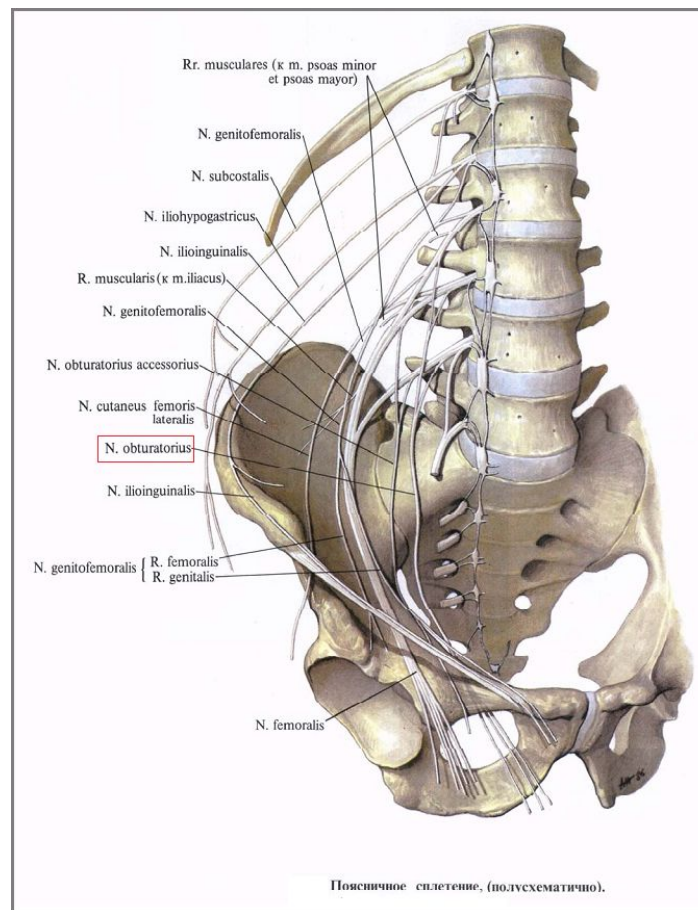
- Диагностика нейропатии ПН основана на указанных выше Нантских критериях
- необходимо пальпировать триггерные точки *m. piriformis* и *m. obturatorius* для диагностики миофасциальных синдромов.
- единственным неврологическим симптомом поражения полового нерва является нарушение чувствительности в зоне его иннервации.
- трансвагинальное УЗИ с оценкой кровотока в *a. pudenda* и *v. pudenda*

лечение

- Медикаментозное лечение - прегабалин, начиная с 75 мг два раза в сутки с титровкой дозы до 600 мг/сутки.
- вагинальные суппозитории с диазепамом, инъекции локальных анестетиков с глюкокортикоидами
- ботулинический токсин под ЭМГ-контролем

- Хирургическое лечение проводится только при доказанной компрессии полового нерва, резистентной к медикаментозной терапии. В настоящее время используют трансглутеальный и трансшиоректальный доступы

Синдром запирающего нерва (синдром Хаушипа - Ромберга)



- **Синдром запирающего нерва** описан английским хирургом J. Howship в 1840 г. и немецким неврологом M. Romberg в 1848 г. Поражение запирающего нерва происходит чаще всего на следующих уровнях:

- **1.** в начале его отхождения – под поясничной мышцей или внутри ее (например, при забрюшинной гематоме);
- 2.** на уровне крестцово-подвздошного сочленения (при сакроилеите);
- 3.** в боковой стенке таза (сдавление увеличенной при беременности маткой, при опухоли шейки матки, яичников, сигмовидной кишки, при аппендикулярном инфильтрате в случае атипичного тазового расположения аппендикса и др.);
- 4.** на уровне запирающего канала (при грыже запирающего отверстия, лонном остите с отеком тканей стенок запирающего туннельного канала);
- 5.** на уровне верхнемедиальной поверхности бедра (при сдавлении рубцовой тканью, при длительном резком сгибании бедра под наркозом во время оперативных вмешательств и т.д.).

- Основными причинами заболеваний запирающего нерва являются:
- Травмы
- Остеохондроз
- Неудачное хирургическое вмешательство или терапевтические мероприятия, которые привели к гематомам за брюшиной
- Опухоли любого типа
- Аневризмы в сосудах, расположенных в непосредственной близости от тазобедренного сустава.

Невропатия характеризуется:

- болью в стороне медиальной части
- распространением неприятных ощущений на близлежащие области (таз, нижние конечности);
- в некоторых позициях болезнь проявляет себя особенно сильно; недостаточной амплитудой ТБС;
- неустойчивостью в вертикальном положении (нарушения заметны при ходьбе).

- Инъекции витаминов группы В напрямую воздействуют на состояние нервных волокон и улучшают местный метаболизм.
- Нестероидные препараты борются с очагами воспалений и отечностью.
- Хондропротекторы восстанавливают хрящи.
- При парезах показаны массажи и ЛФК. Электрофорез также благоприятно воздействует на атрофированные мышцы, восстанавливая способность нервов проводить импульсы.