Контрольные микропрепараты

Орган слуха

- **Препарат 1 . Орган слуха. Срез улитки.**
- Под малым увеличением сделать общий обзор препарата. Установить препарат так, чтобы ось улитки располагалась вертикально. Выбрать участок костного канала улитки, срезанного строго поперечно, и найти в нем: улитковый канал, вестибулярную лестницу, барабанную лестницу, вестибулярную мембрану и базилярную пластинку. На нижней стенке улиткового канала найти спиральный (кортиев) орган. В толще основания костной спиральной пластинки (внутренняя стенка костного лабиринта) найти спиральный ганглий. В наружной стенке рассмотреть найти спиральную связку, с располагающейся на ее внутренней поверхности сосудистой полоской и спиральный выступ с внутренней вырезкой. Под большим увеличением рассмотреть спиральную связку, базилярную пластинку и вестибулярную мемрану. Изучить клеточный состав спирального (кортиева) органа: волосковые (сенсорные) и опорные клетки. Среди опорных клеток идентифицировать: клетки - столбы, образующие внутренний (кортиев) туннель, фаланговые клетки (Дейтерса), поддерживающие клетки (Клаудиуса), пограничные клетки (Гензена).
- Зарисовать поперечный срез улитки под малым увеличением. Под большим увеличением зарисовать строение спирального (кортиева) органа.

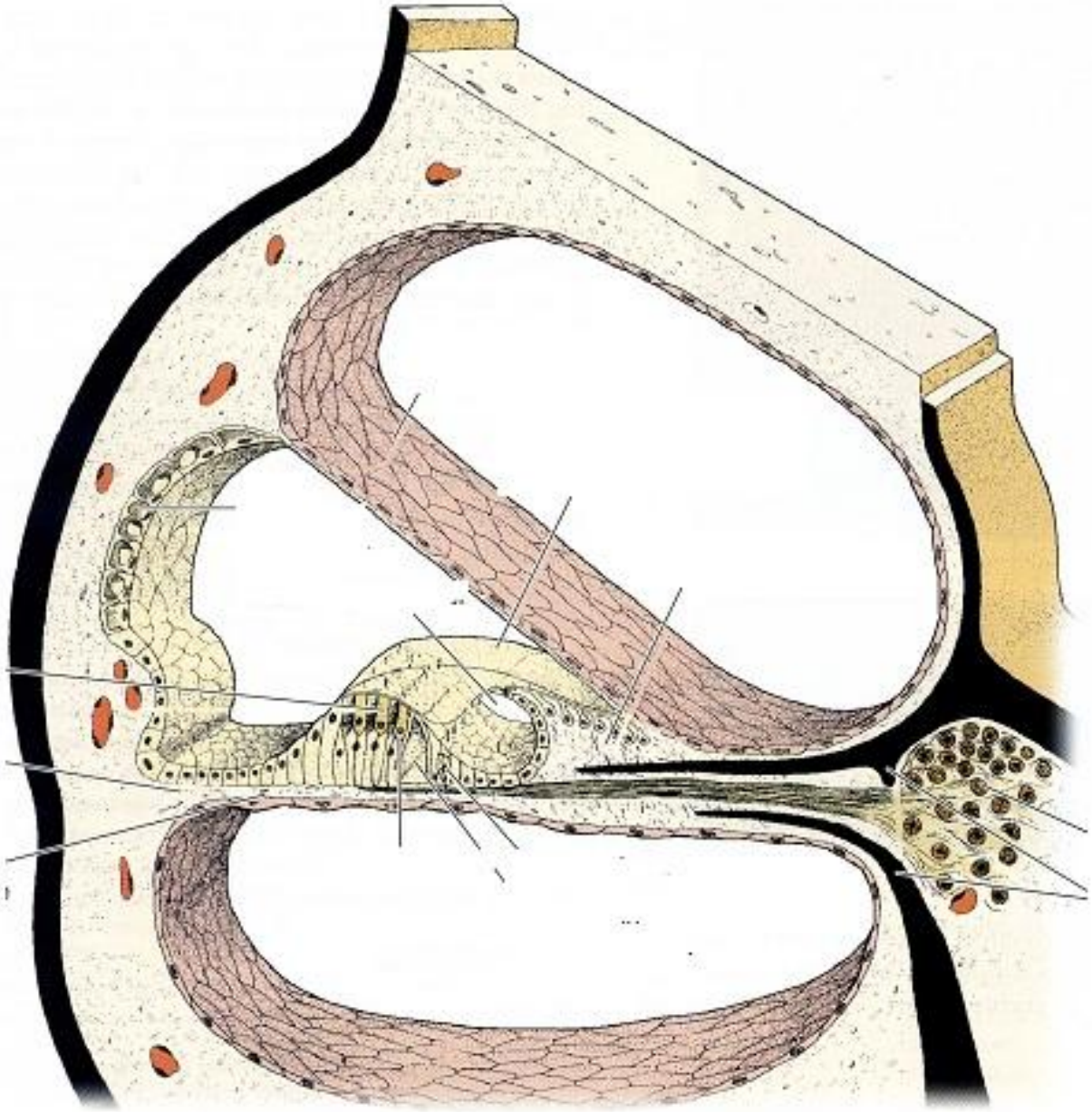

- **Препарат 2 . Орган вкуса (окраска гематоксилином - эозином). Срез листовидных сосочков языка.**
- Под малым увеличением найти листовидные сосочки языка. На боковой поверхности листовидных сосочков в слое эпителия найти светлые, овальной формы вкусовые почки. Под большим увеличением рассмотреть вкусовые почки. Увидеть в них три вида клеток: вкусовые (сенсорные) клетки - узкие , светлые , со светлыми ядрами и пучком толстых микроворсинок на апикальной поверхности; поддерживающие клетки - узкие, темные, с плотным ядром; базальные клетки - мелкие, недифференцированные, располагающиеся у основания луковицы.

Рис. 152. Листовидные сосочки языка кролика. Окраска гематоксилином и эозином.

1 – листовидный сосочек;

2 – многослойный плоский неороговевающий эпителий;

3 – соединительнотканный сосочек;

4 – вкусовые луковицы;

5 – белковые слюнные железы (концевые отделы);

6 – выводные протоки слюнных желез;

7 – кровеносный сосуд в собственной пластинке слизистой оболочки языка;

8 – поперечнополосатые мышечные волокна.

- **Препарат 3. Орган равновесия. Ампулярный гребешок и слуховое пятно**
- **(срез полукружного канала и мешочка).**
- Соединительнотканная основа гребешка выстлана с поверхности волосковыми (сенсорными) клетками и поддерживающими клетками. Апикальная часть волосковых клеток окружена желатинообразным прозрачным куполом. Стенка перепончатого канала выстлана однослойным плоским эпителием.

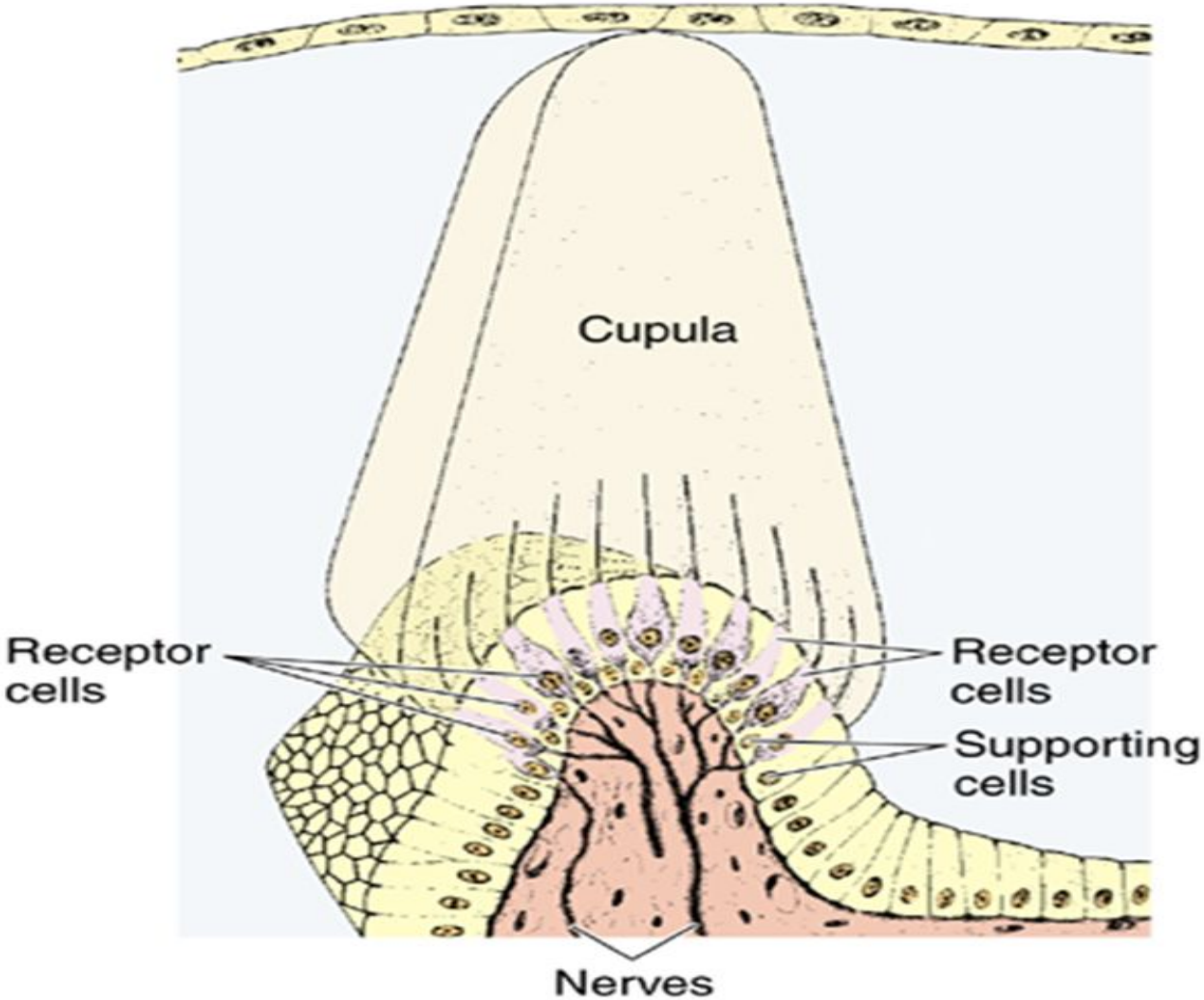
Cupula
Receptor cells
Receptor cells
Supporting cells
Nerves

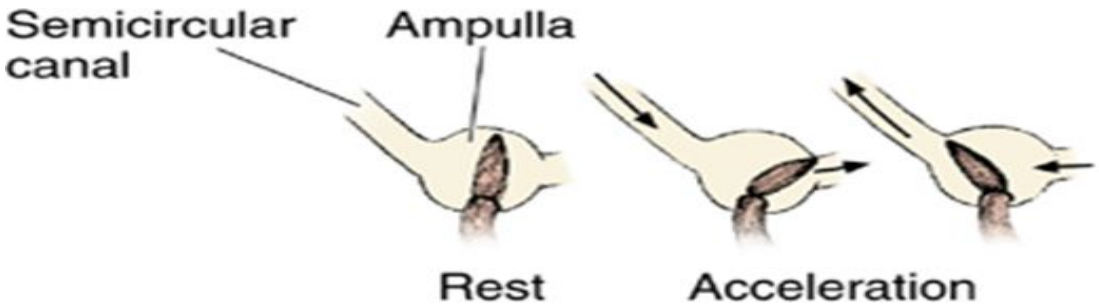
Semicircular canal
Ampulla
Rest
Acceleration