

# Презентация по биологии

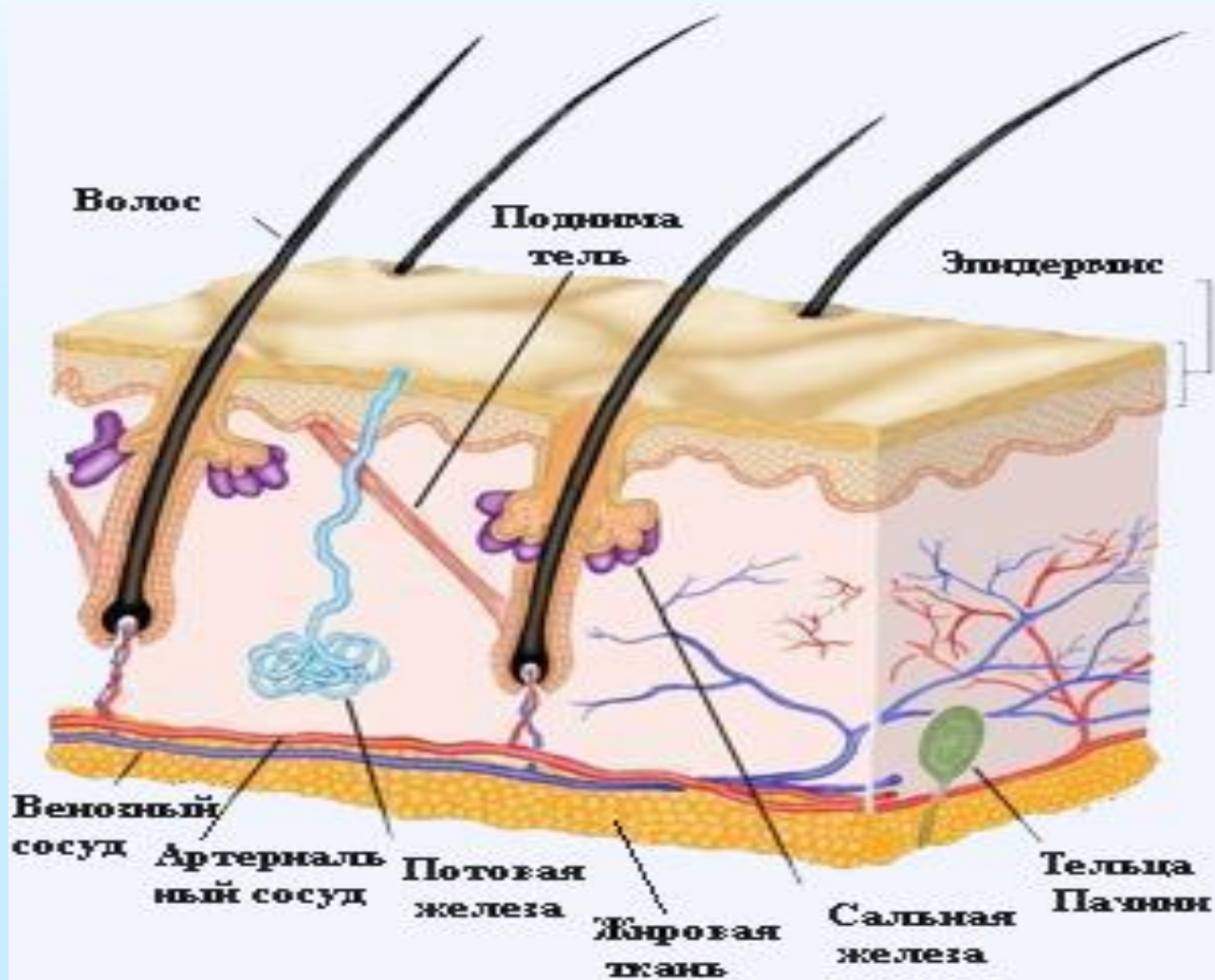
## Тема : Кожа

Ученицы 8 класса "А"

Быковой Юлии

**Кожа** — это наружный покров тела человека. Она представляет собой сравнительно тонкую, но очень прочную эластичную оболочку, толщина которой в разных участках тела неодинакова (от 0,5 до 6 мм).

# Строение кожи

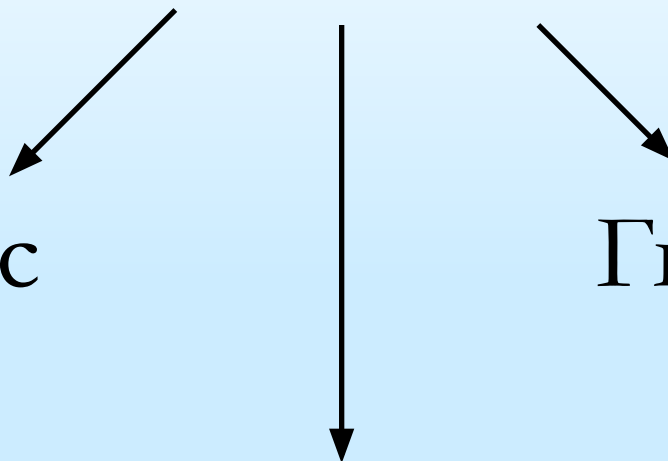


КОЖА

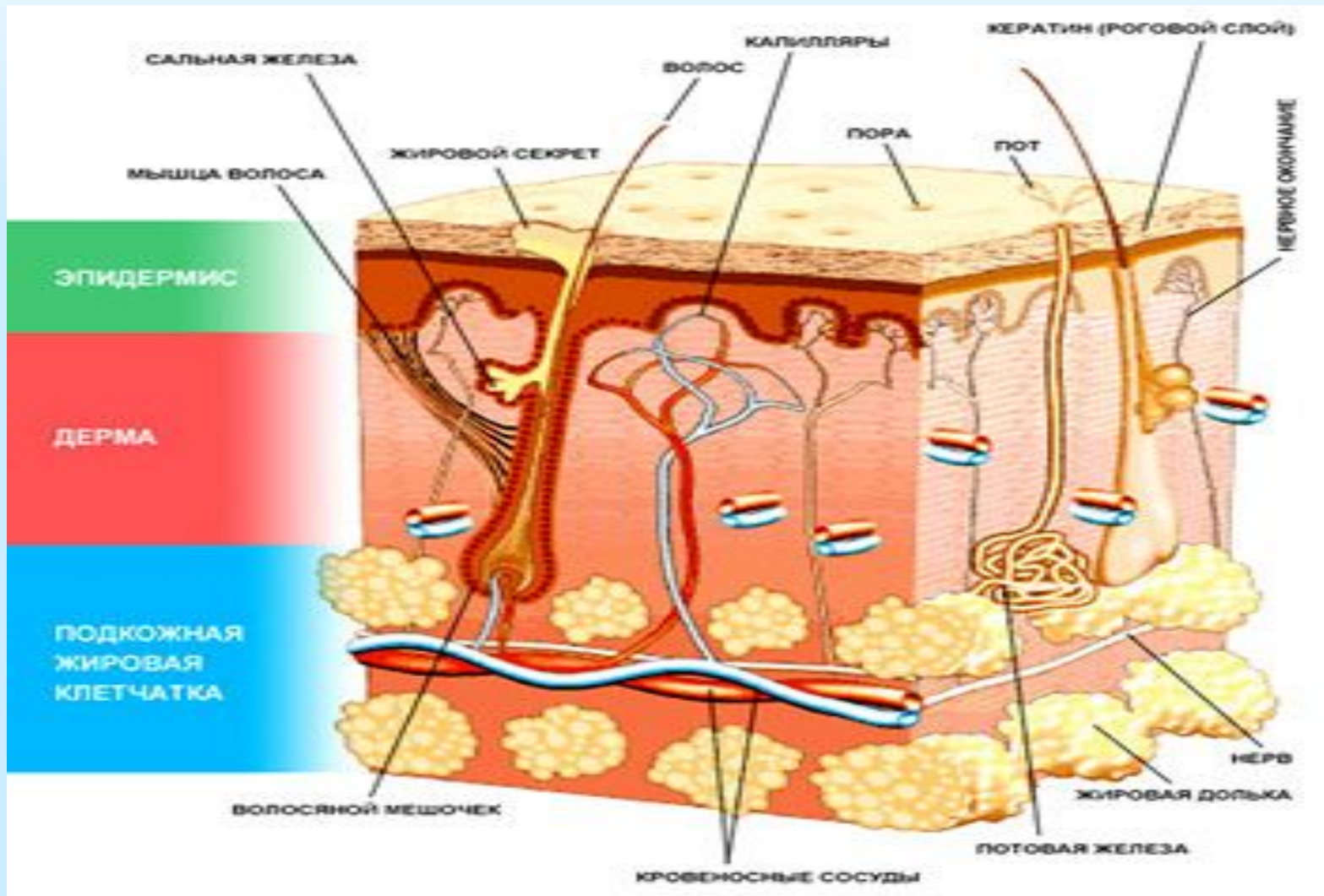
Эпидермис

Гиподерма

Дерма



# Слои кожи



- **Эпидермис** — Наружный, самый тонкий слой кожи. Состоит из 5 слоёв . Верхний (роговой) слой состоит из мёртвых клеток, в которых не происходит обмена веществ. В эпидермисе содержится меланоциты - эти клетки отвечают за цвет кожи.
- **Дерма** — Содержит волокна коллагена и эластина. Дерма является опорным каркасом кожи и вместе с межклеточным веществом придаёт ей упругость, также в дерме находятся сальные и потовые железы, сосуды, свободные нервные окончания, волосы.
- **Подкожно жировая клетчатка-Гиподерма** – Содержит пучки волокон коллагена и эластина и находящиеся между ними жировые клетки. Защищает организм от резких перепадов температуры. Во время длительного периода недостатка питательных веществ организм получает энергию благодаря расщеплению жировых клеток.

# Наружный слой — эпидермис

- Образован многослойным эпителием.
- Верхний слой — роговой, состоит из мертвых клеток без ядер.
- Нижний — из живых клеток, способных к делению. В нем находится пигмент, от которого зависит цвет кожи.
- Клетки эпидермиса очень плотно соединены между собой. Именно это позволяет им выполнять основную -защитную - функцию кожи.

# Эпидермис

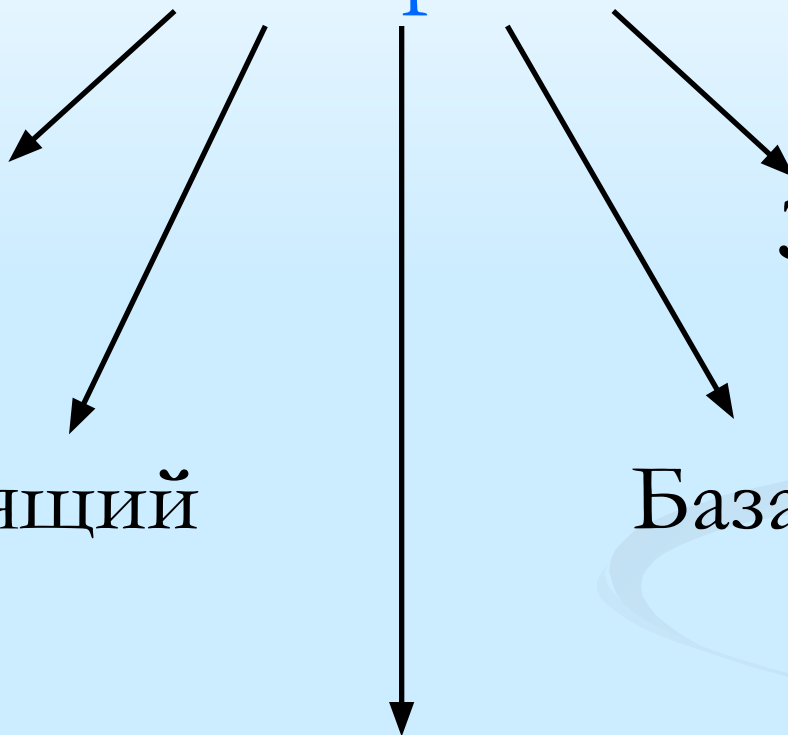
Роговой

Блестящий

Шиповатый

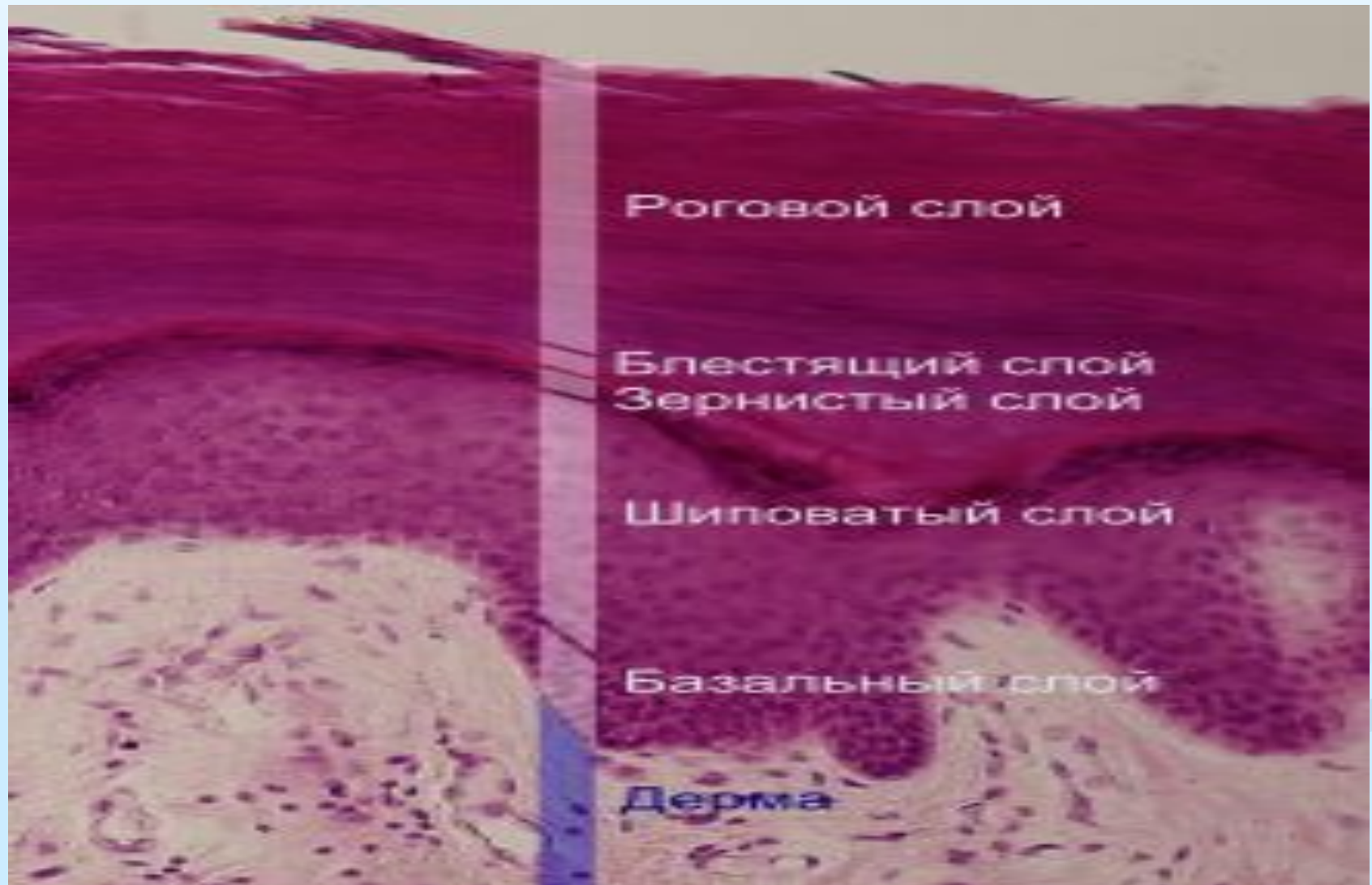
Зернистый

Базальный





# Слои эпидермиса



- **Роговой слой** — наружный слой кожи, представляющий скопление отмерших и ороговевших клеток.
- **Блестящий слой** — слой плоских, лишенных ядер клеток, цитоплазма которых пропитана элаидином.
- **Зернистый слой** — самый внутренний цитоархитектонический слой коры мозжечка, образованный зерновидными нейронами.
- **Шиповатый слой** — межклеточные промежутки наполнены гелием с большой вязкостью. Содержит кератин и 72% воды.
- **Базальный слой** — малодифференцированных базальных клеток и меланоцитов, непосредственно прилежащий к базальной мембране эпидермиса.

# Функции кожи :

- Защитная
- Терморегулирующая
- Чувствительная
- Обменная
- Запасающая
- Выделительная
- Дыхательная

## 1. Защитная функция:

- Предохраняет внутренние органы от механических повреждений.
- Препятствует проникновению в тело вредных микроорганизмов и веществ.
- Задерживает испарение воды.
- Защищает от ультрафиолетовых лучей- образует меланин.

## 2. Терморегулирующая функция:

- Через поверхность кожи выделяется более **80 %** тепла.

### 3. Чувствительная функция:

- Тактильная — ощущение прикосновений.
- Температурная — восприятие холодного и горячего.
- Болевая.

### 4. Обменная функция:

- участвует в обмене углеводов, белков, липидов, воды, минеральных веществ и витаминов.

## 5. Запасающая функция:

- Расходует склад питательных материалов в период голодания.

## 6. Выделительная функция:

- Выделяет из организма соли и молочную кислоту.

## 7. Дыхательная функция:

- Обеспечивает газообмен.

# Типы Кожи

## сухая

При уменьшении  
Продукции кожного  
сала и пота, кожа  
становится сухой,  
в ней снижается  
Содержание воды  
и липидов ; она не  
блестит.

## жирная

При избыточном  
выделении кожного  
сала сальными  
железами, кожа  
становится жирная,  
более толстая и  
пористая.

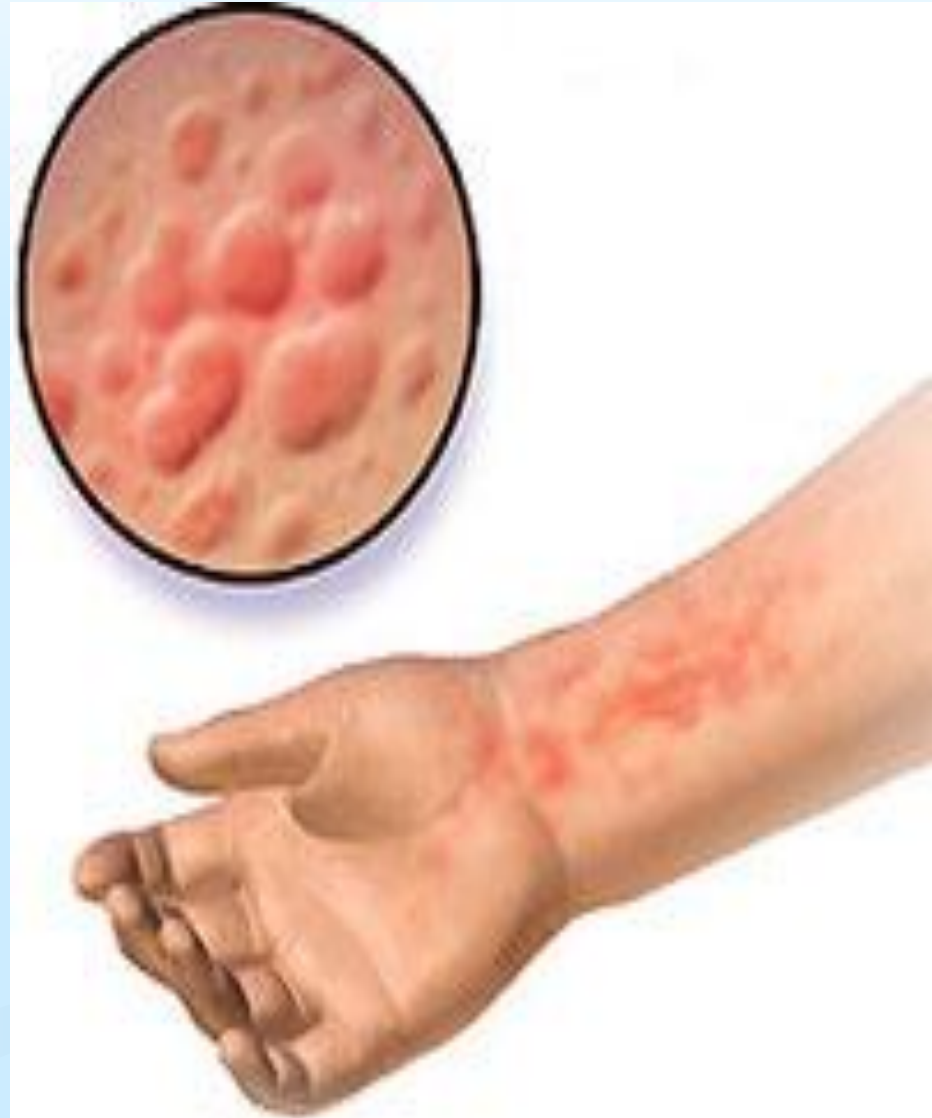## смешанная

Область носа и  
подбородка - слишком  
жирная кожа ;область  
щек -слишком сухая.

# Болезни Кожи

## Крапивница.

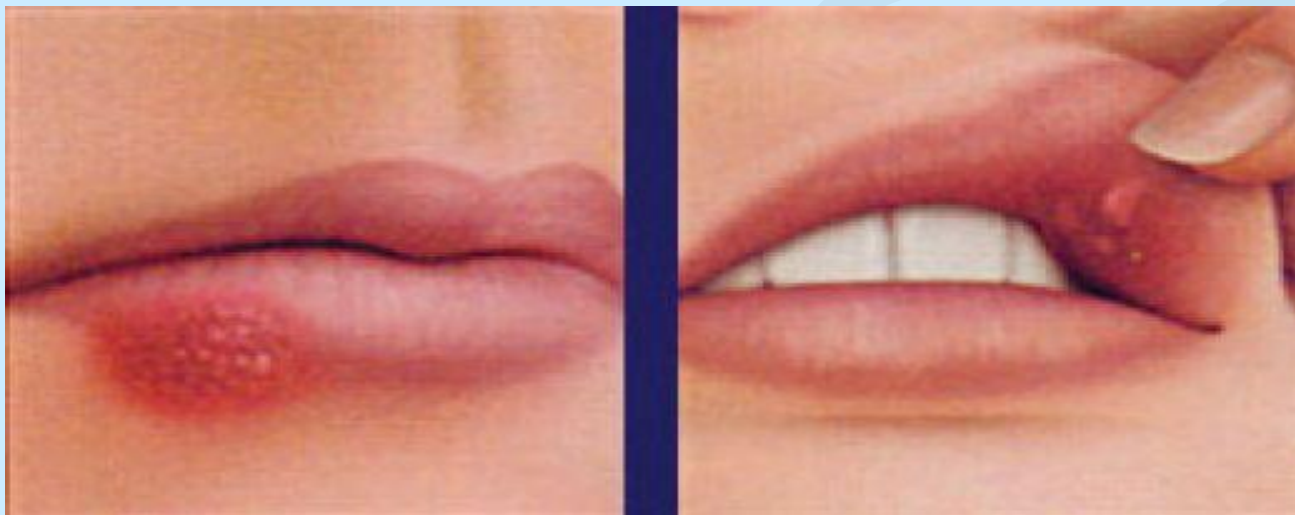
Распространенная аллергическая реакция, во время которой на коже появляется сыпь, очень похожая на ту, которая возникает после контакта с крапивой. Приступы болезни могут длиться минуты, а могут и дни, в тяжелых случаях способны привести и к проблемам с дыханием.





## Лихорадка на губах.

Маленькие, болезненные и наполненные жидкостью пузырьки в области рта или носа. Вызываются вирусом простого герпеса, длятся от семи до десяти дней.



## Угревая сыпь.

Хроническое воспаление сальных желез. В сердце угрей находятся прыщи - соединение жира, кожи и кератина. Всего три лекарства признаны эффективными в борьбе с угрями: пероксид бензоила, ретиноиды, антибиотики.



**Спасибо за внимание!**