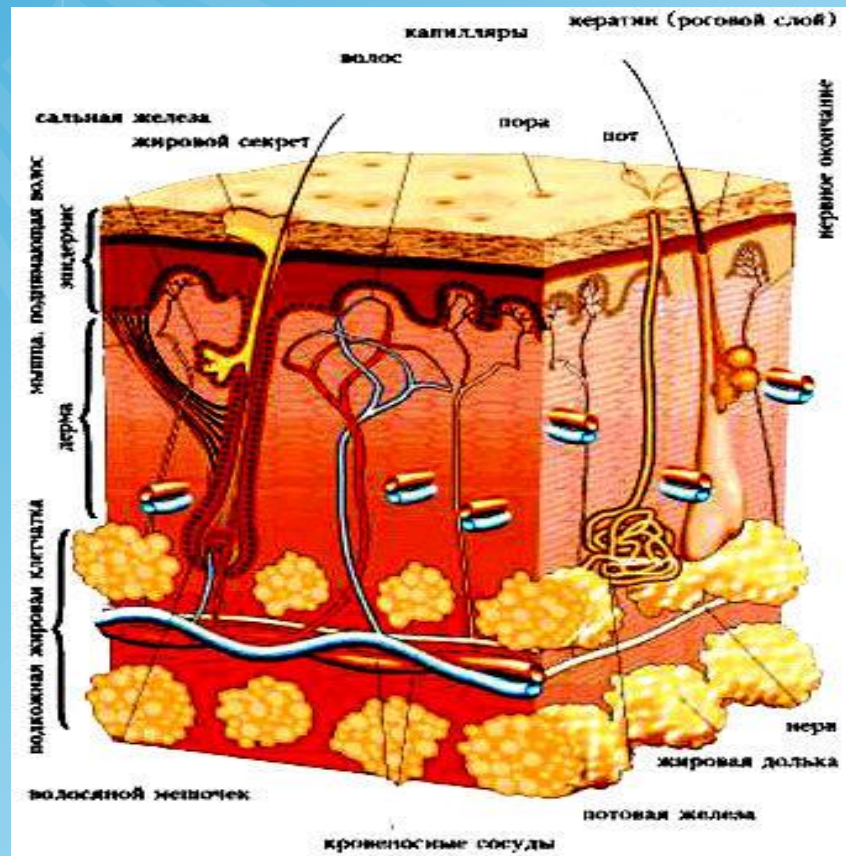
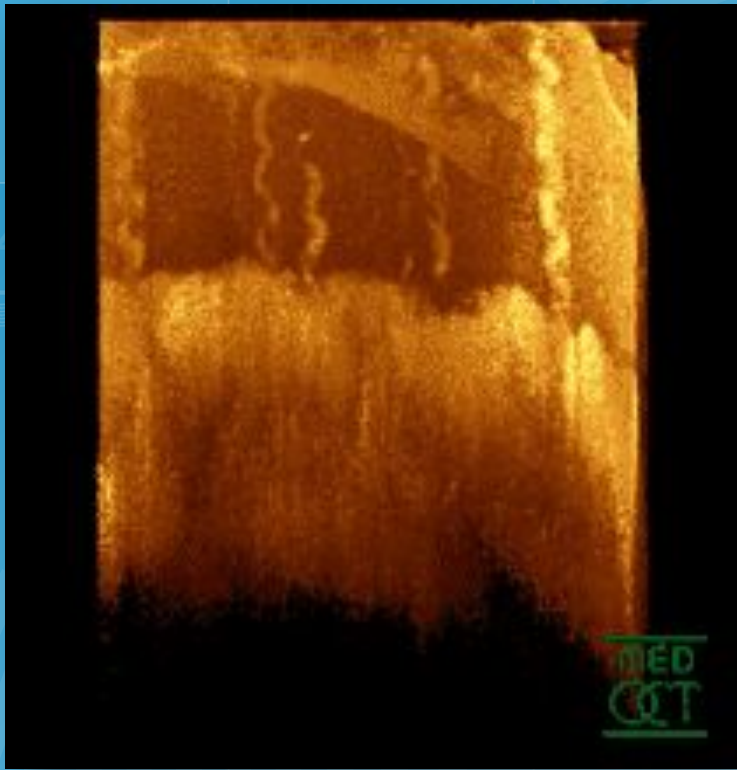


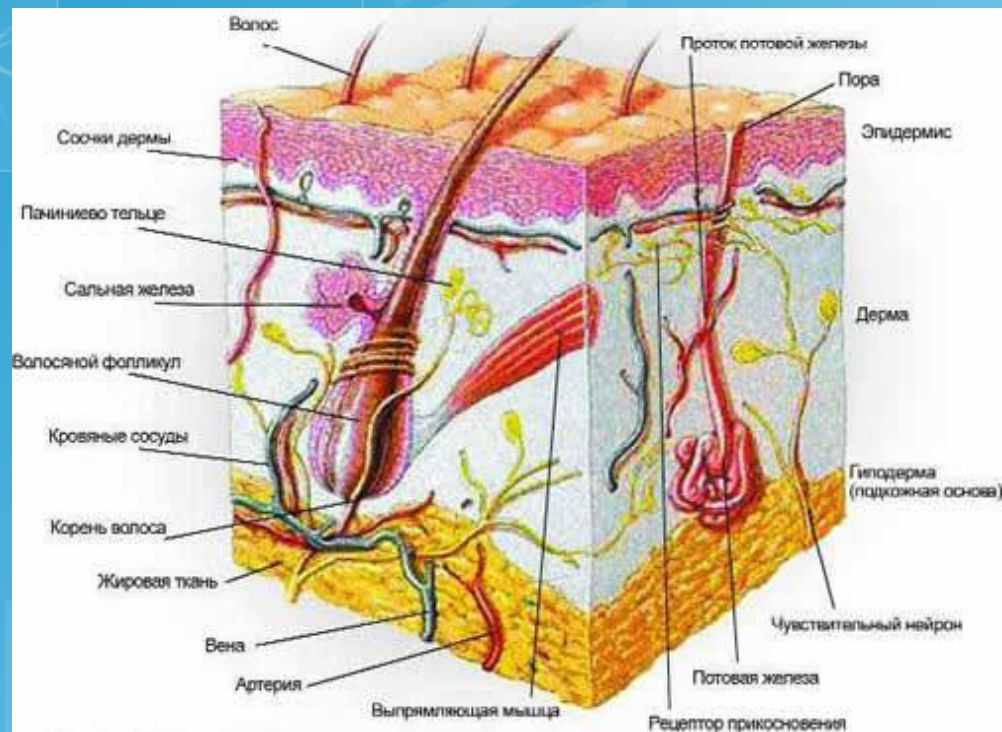
# Кожа





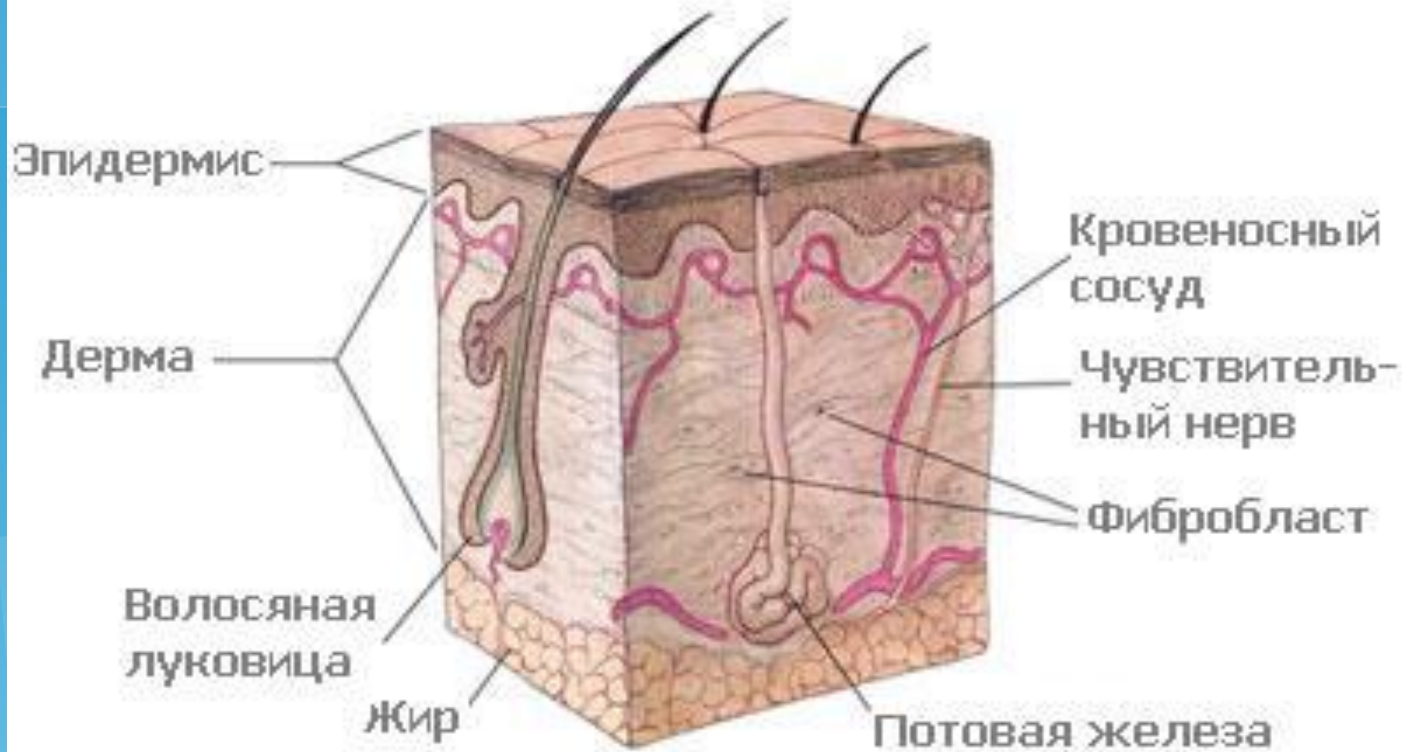
## Оптическая томограмма кончика пальцев

**Ко́жа** — наружный покров организма животного, защищающий тело от широкого спектра внешних воздействий, участвующий в дыхании, терморегуляции, обменных и многих других процессах. Кроме того, кожа представляет массивное рецепторное поле различных видов поверхностной чувствительности (боли, давления, температуры и т. д.).

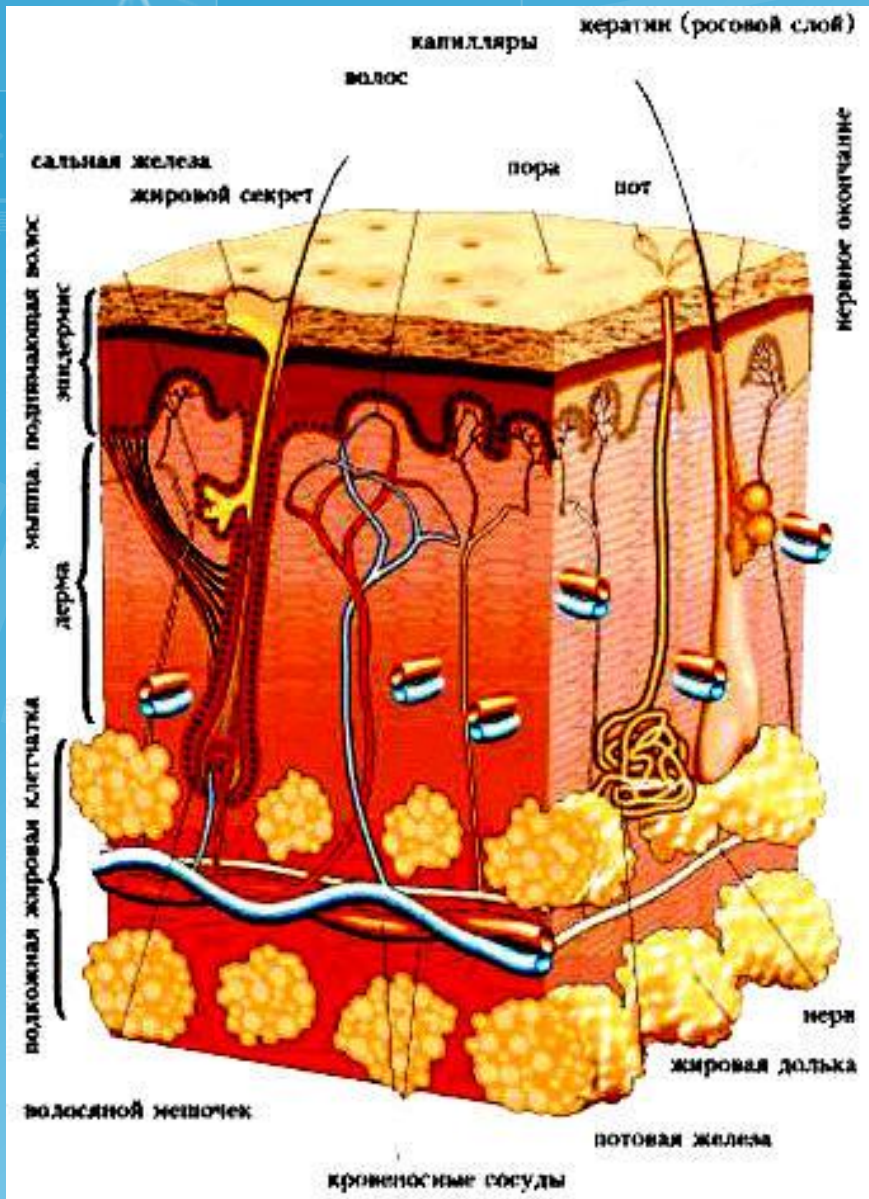


Кожа состоит из эпидермиса, дермы и подкожно-жировой клетчатки (гиподермы).

**Эпидермис** включает в себя пять слоев эпидермальных клеток. Самый нижний слой — *базальный* — располагается на базальной мембране и представляет собой 1 ряд призматического эпителия. Сразу над ним лежит *шиповатый* слой (3-8 рядов клеток с цитоплазматическими выростами), затем следует *зернистый* слой (1-5 рядов уплощенных клеток), *блестящий* (2-4 ряда безъядерных клеток, различим на ладонях и стопах) и *роговой* слой, состоящий из многослойного ороговевающего эпителия. Эпидермис также содержит *меланин*, который окрашивает кожу и вызывает эффект загара.



**Дерма** , или собственно кожа, представляет собой соединительную ткань и состоит из 2-х слоев — *сосочкового* слоя, на котором располагаются многочисленные выросты, содержащие в себе петли капилляров и нервные окончания, и *сетчатого* слоя, содержащего кровеносные и лимфатические сосуды, нервные окончания, фолликулы волос, железы, а также эластические, коллагеновые и гладкомышечные волокна, придающие коже прочность и эластичность.



**Подкожно-жировая клетчатка** состоит из пучков *соединительной ткани* и *жировых скоплений*, пронизанных кровеносными сосудами и нервными волокнами. Физиологическая функция жировой ткани заключается в накоплении и хранении питательных веществ. Кроме того, она служит для терморегуляции и дополнительной защиты половых органов. Помимо самой кожи в организме имеются её анатомические производные — образования, которые получают развитие из кожи и её зачатков. Различные выделения желёз, расположенных в коже, также являются частью наружного покрова организма.

# Функции кожи.

**Защитная :** защищает организм от действия механических и химических факторов, ультрафиолетового излучения, проникновения микробов, потери и попадания воды извне

**Терморегуляторная :** за счет излучения тепла и испарения пота

**участие в водно-солевом обмене :** связано с потоотделением

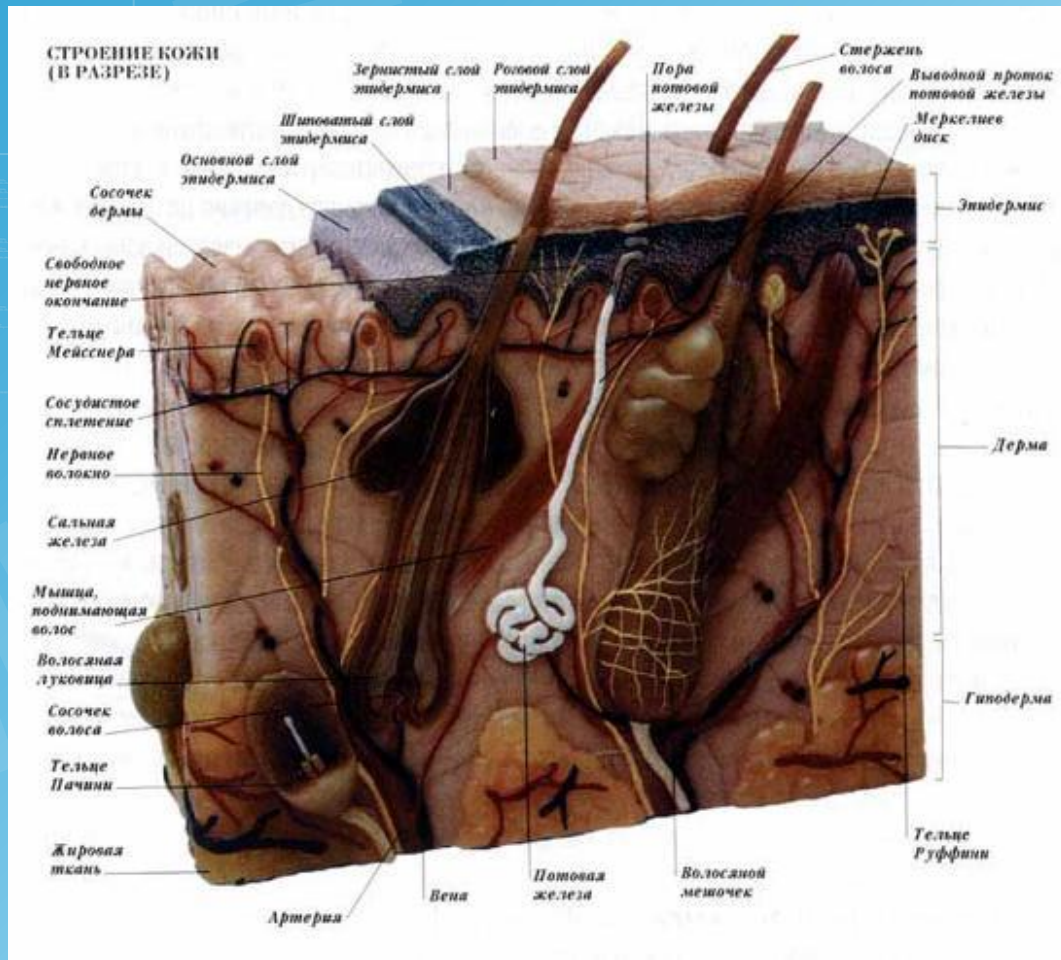
**экскреторная :** выведение с потом продуктов обмена, солей и лекарств

**депонирование крови :** в сосудах кожи может находиться до 1 литра крови

**эндокринная и метаболическая :** синтез и накопление витамина D, а также гормонов

**Рецепторная :** благодаря наличию многочисленных нервных окончаний

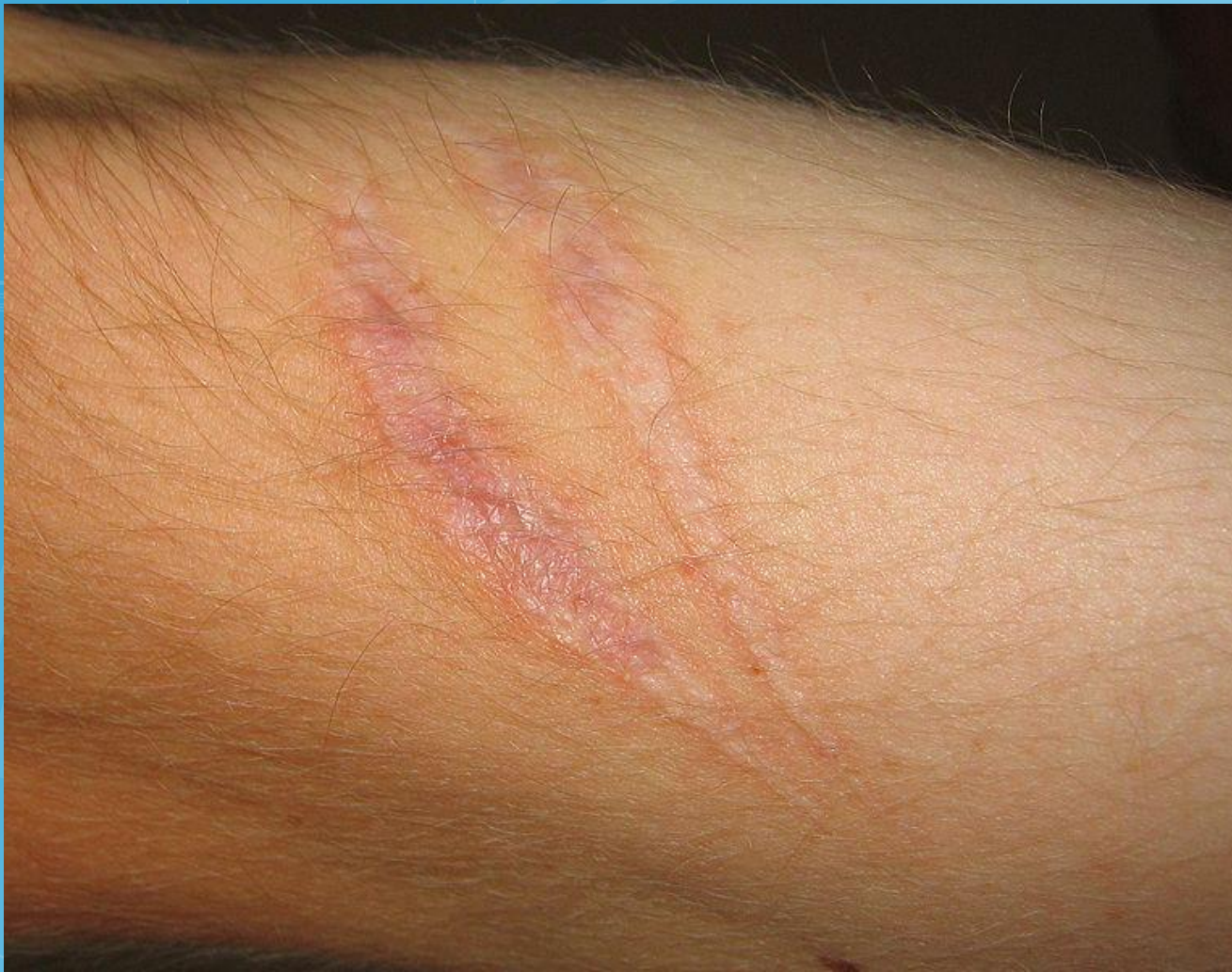**иммунная :** захват, процессинг и транспорт антигенов с последующим развитием иммунной реакции



Различают:

*толстую кожу* (на ладонях и подошвах) — образована толстым (400—600 мкм) эпидермисом, нет волос и сальных желёз;

*тонкую кожу* (на остальных частях тела) — состоит из тонкого (70-140 мкм) эпидермиса; есть волосы и кожные железы.

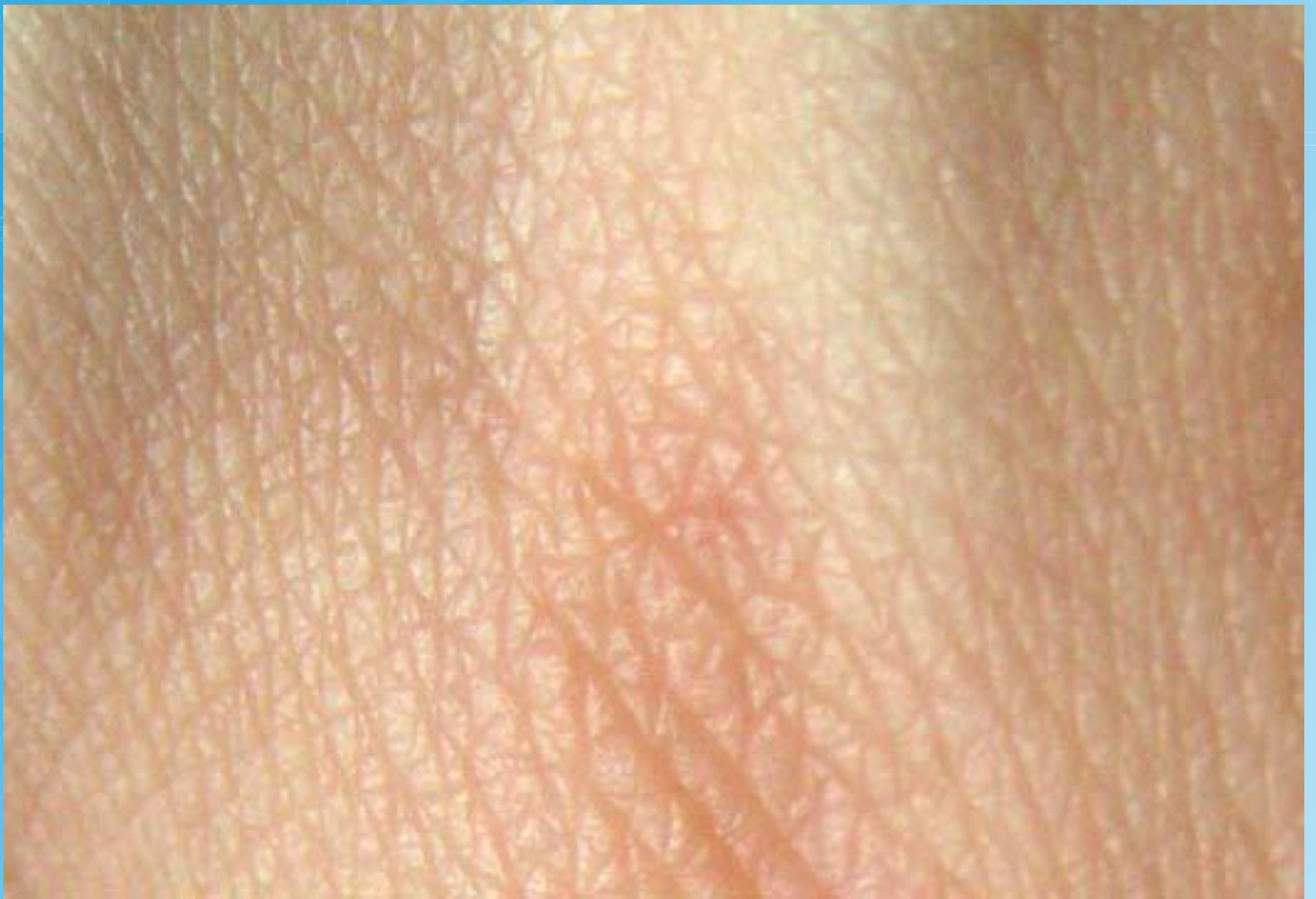

Рубцы на коже  
человека

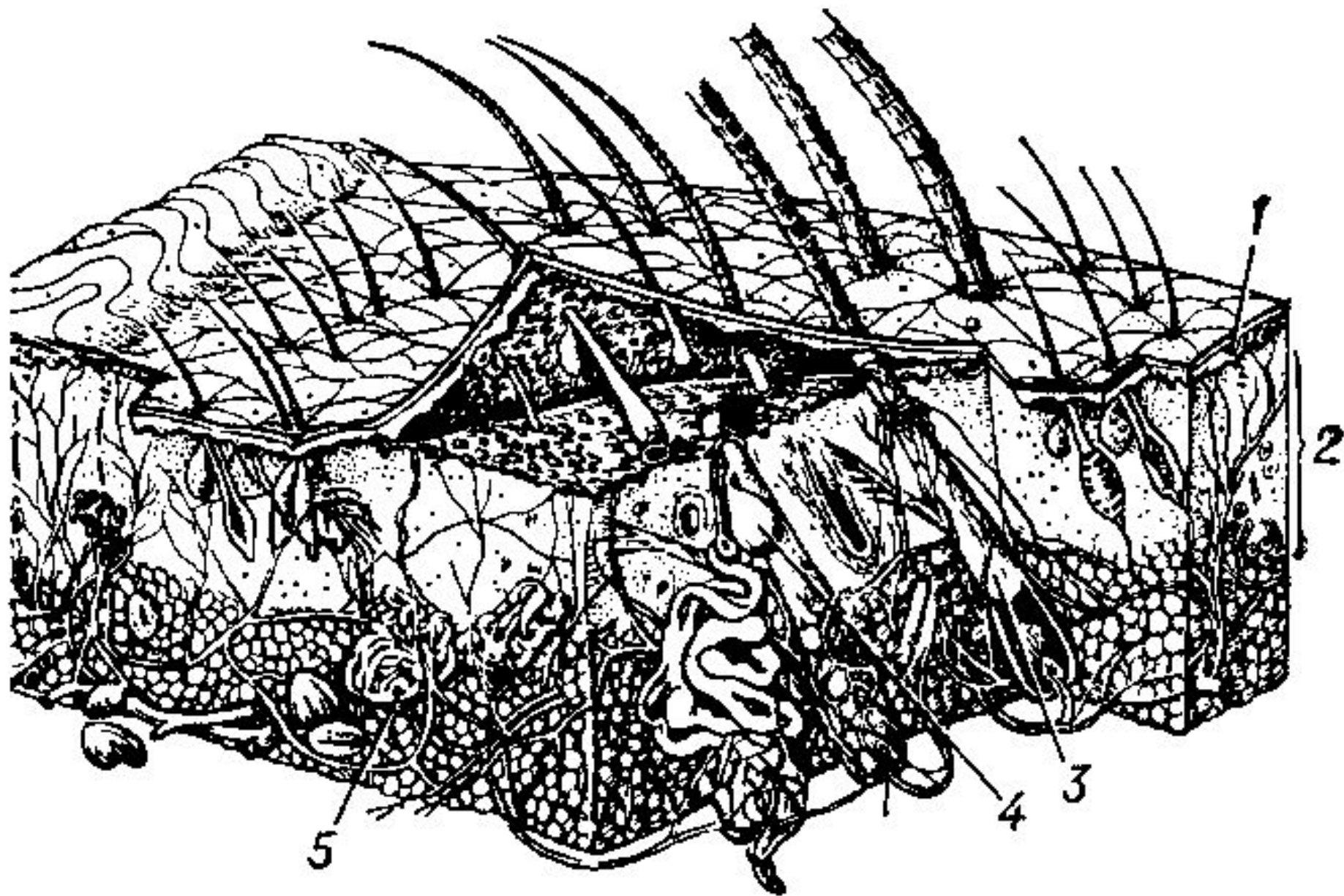
### **Кожа человека**

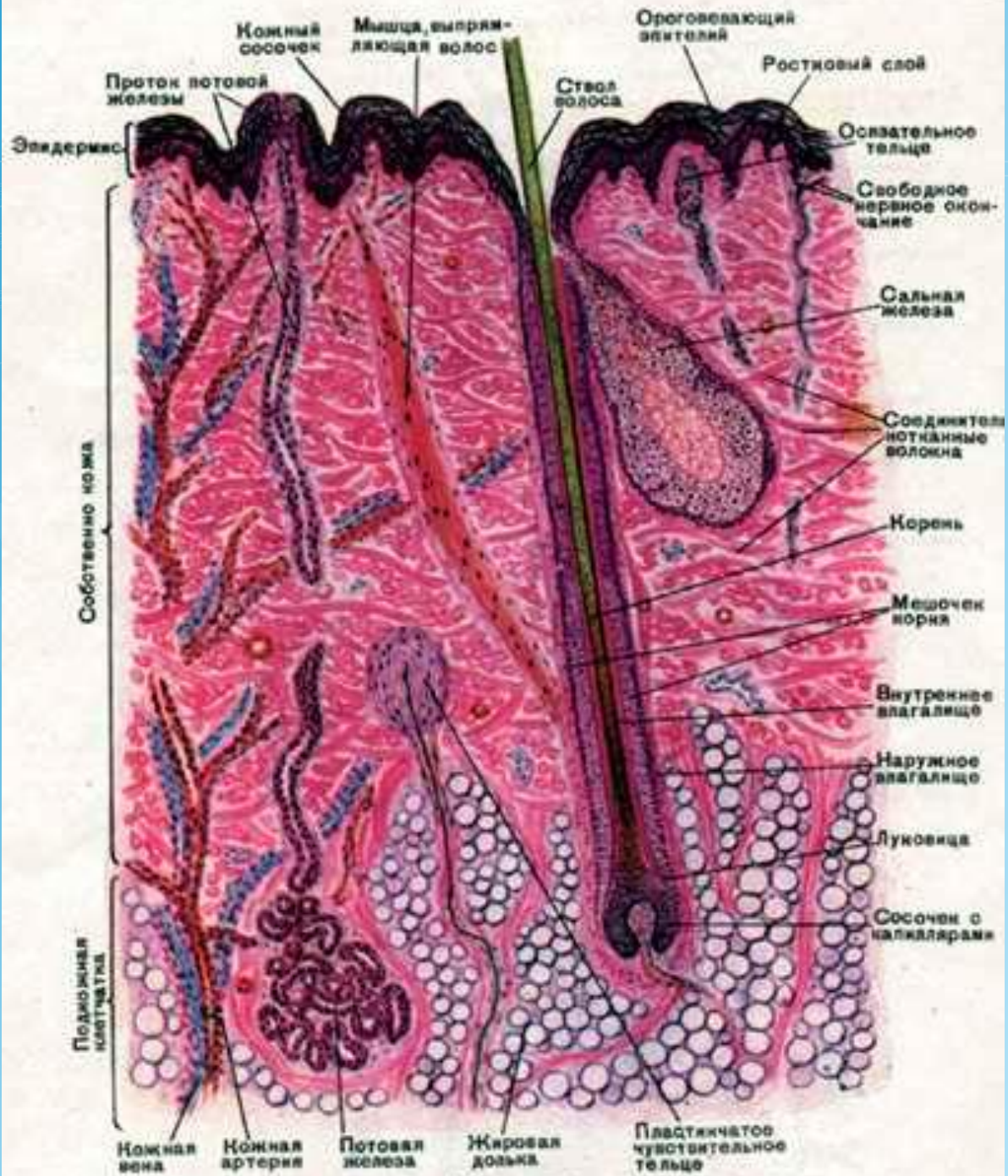
Площадь кожи у взрослого человека достигает 1,5 — 2,3 м<sup>2</sup>, а масса кожного покрова — 15 % всей массы человека.



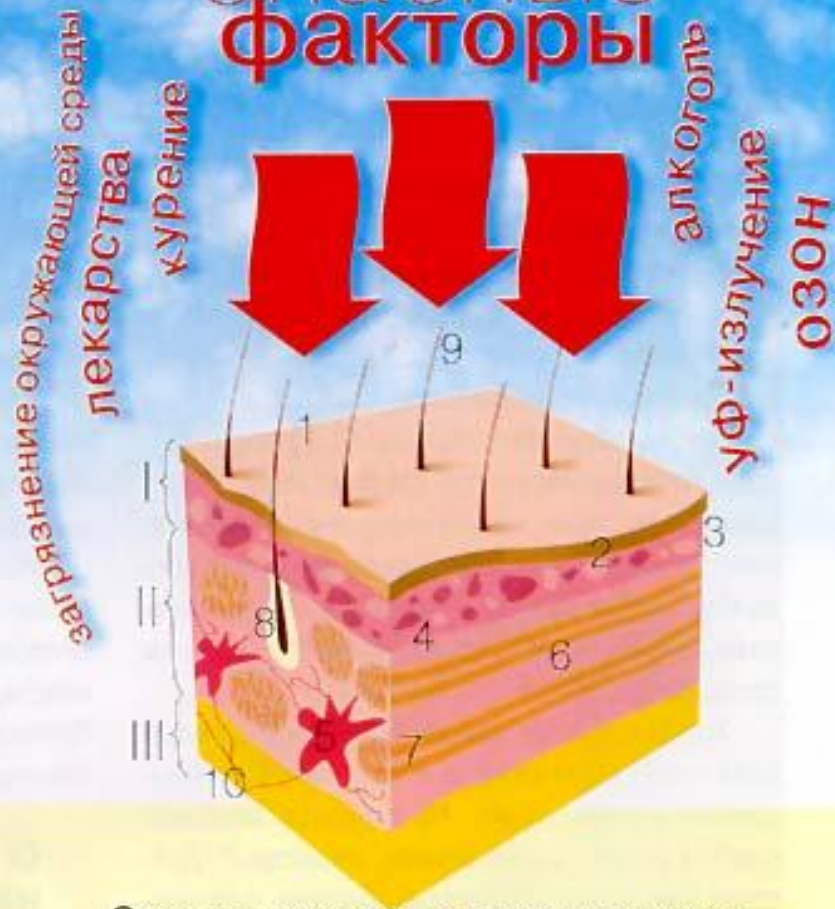

Поверхность кожи человека





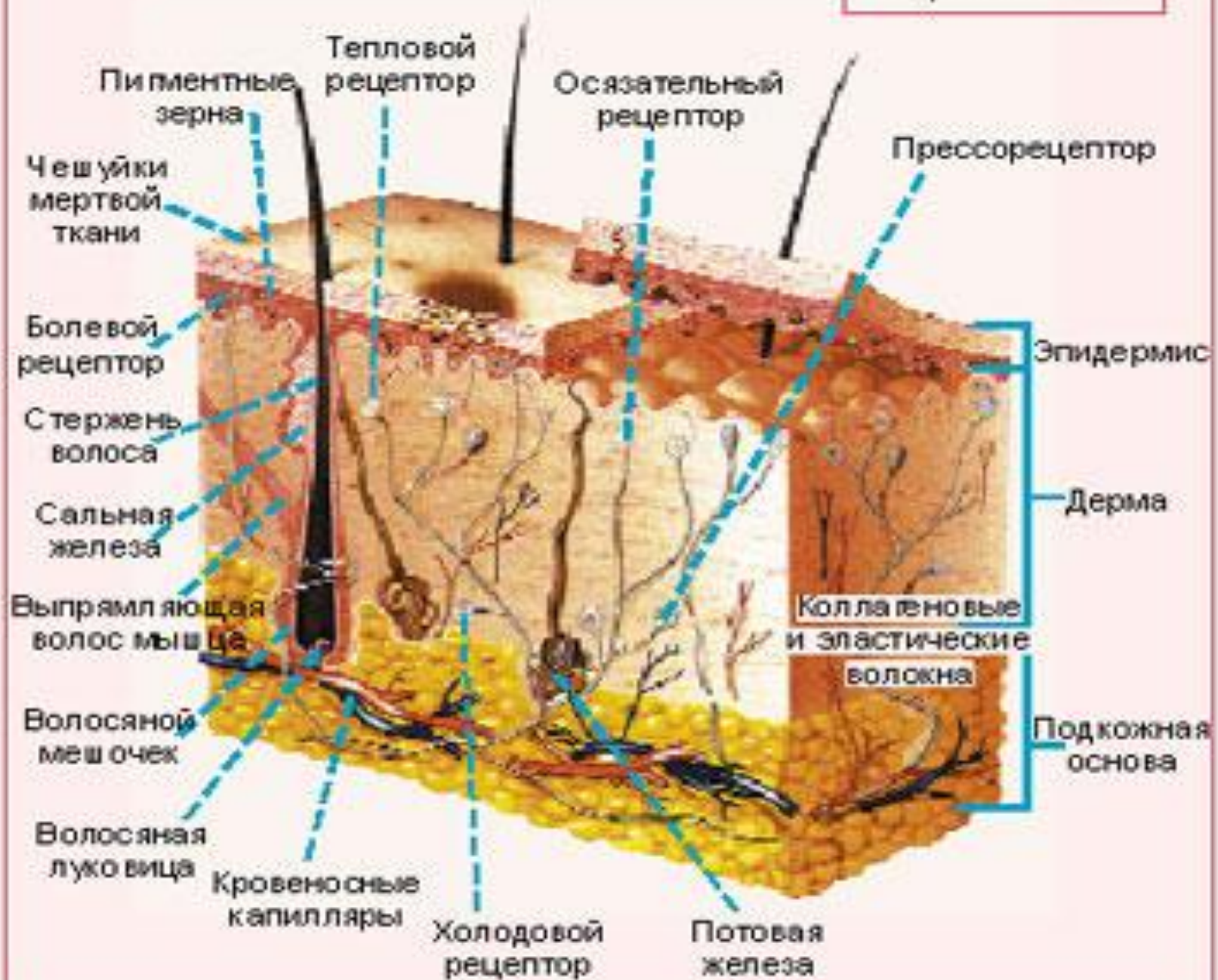
# Опасные факторы

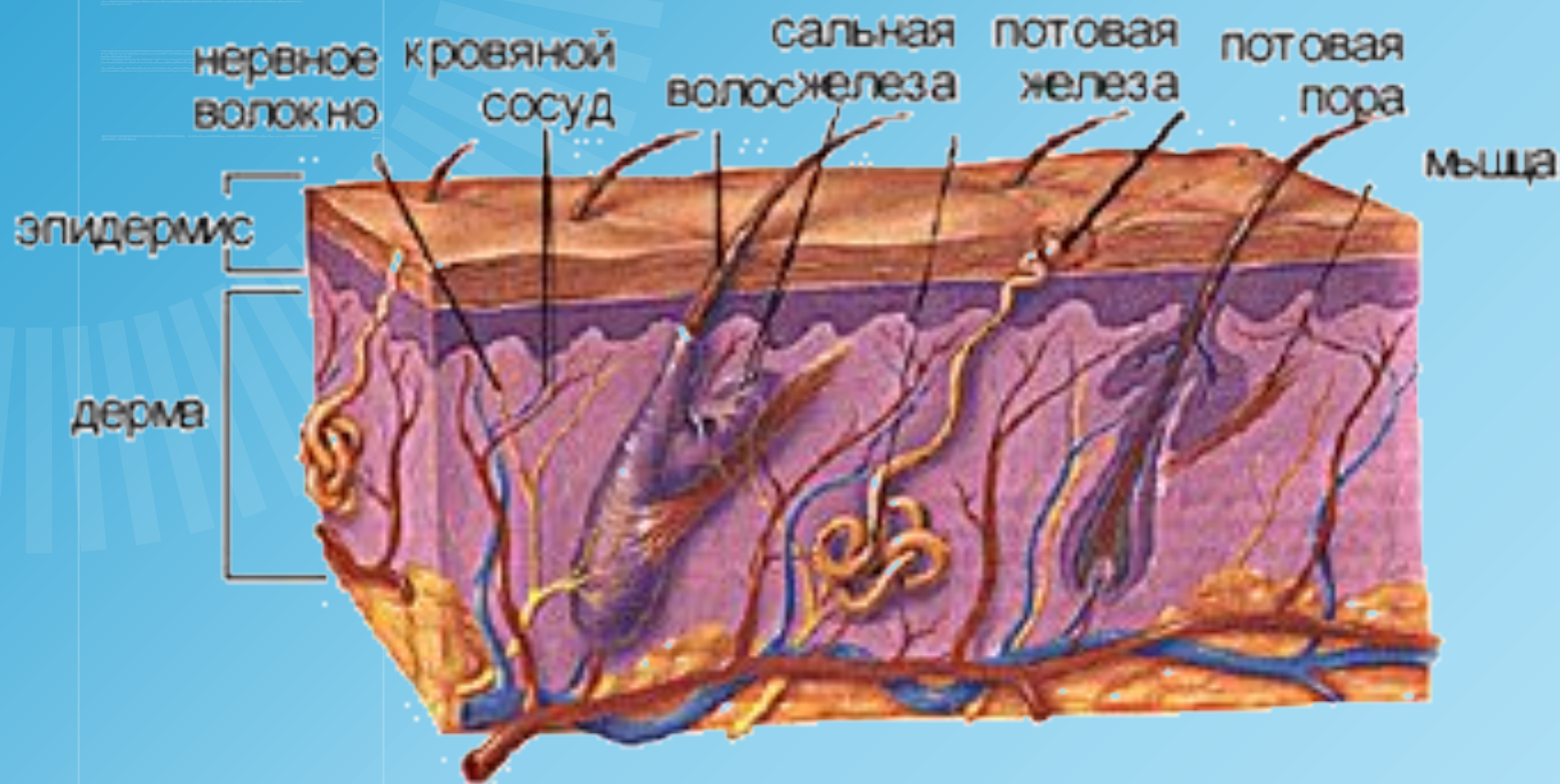


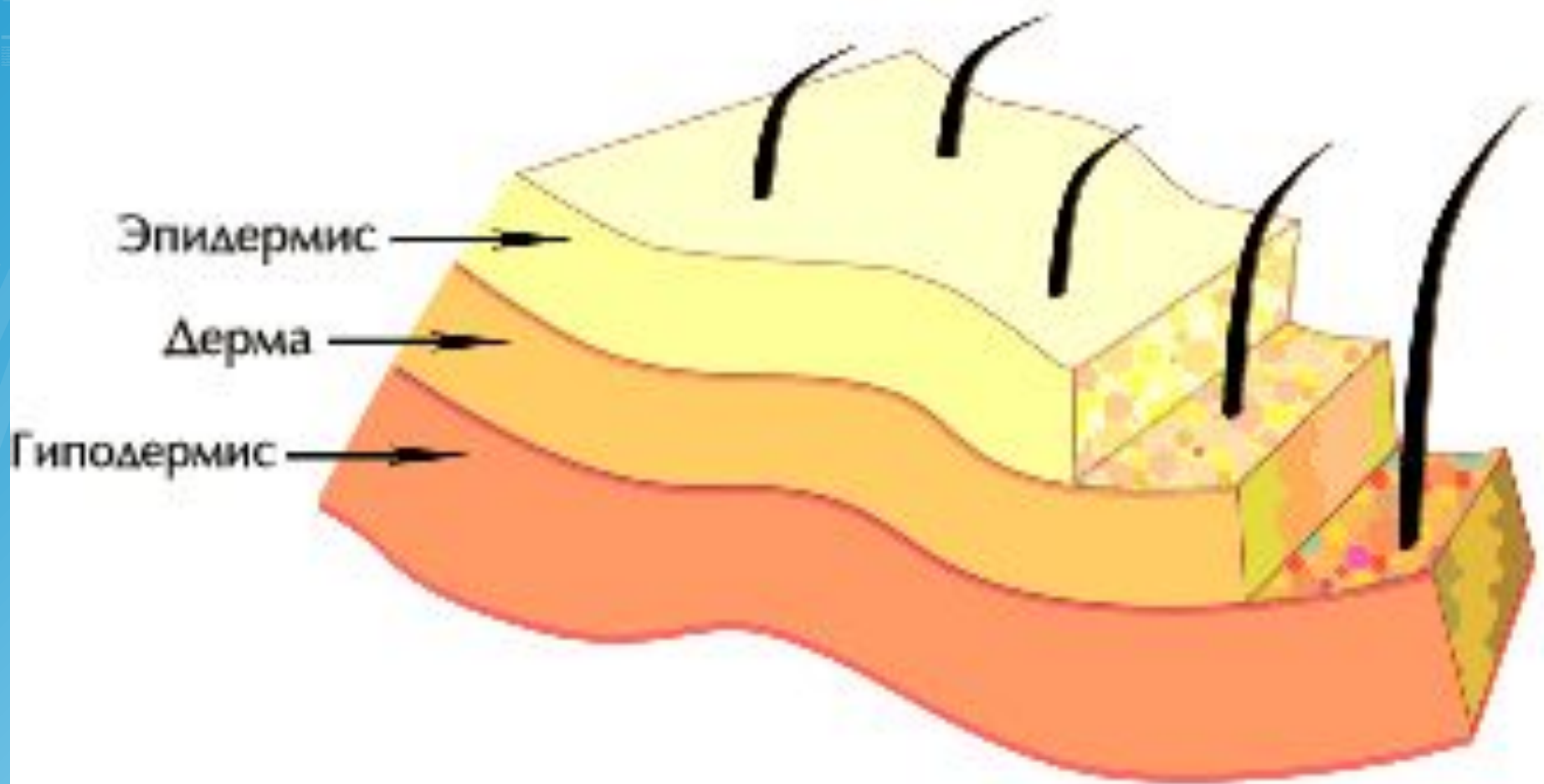## Схематическое строение кожи:

- I. Эпидермис: 1.Роговой слой. 2.Кератиноциты.
- 3.Базальный слой.
- II. Дерма: 4.Сосочковый (папиллярный слой).
- 5.Фибропласты. 6. Сетчатый слой. 7.Коллагеновые волокна.
- 8.Сальная железа. 9.Волос. 10.Глубокая сосудистая сеть.
- III. Гиподерма

# Строение кожи



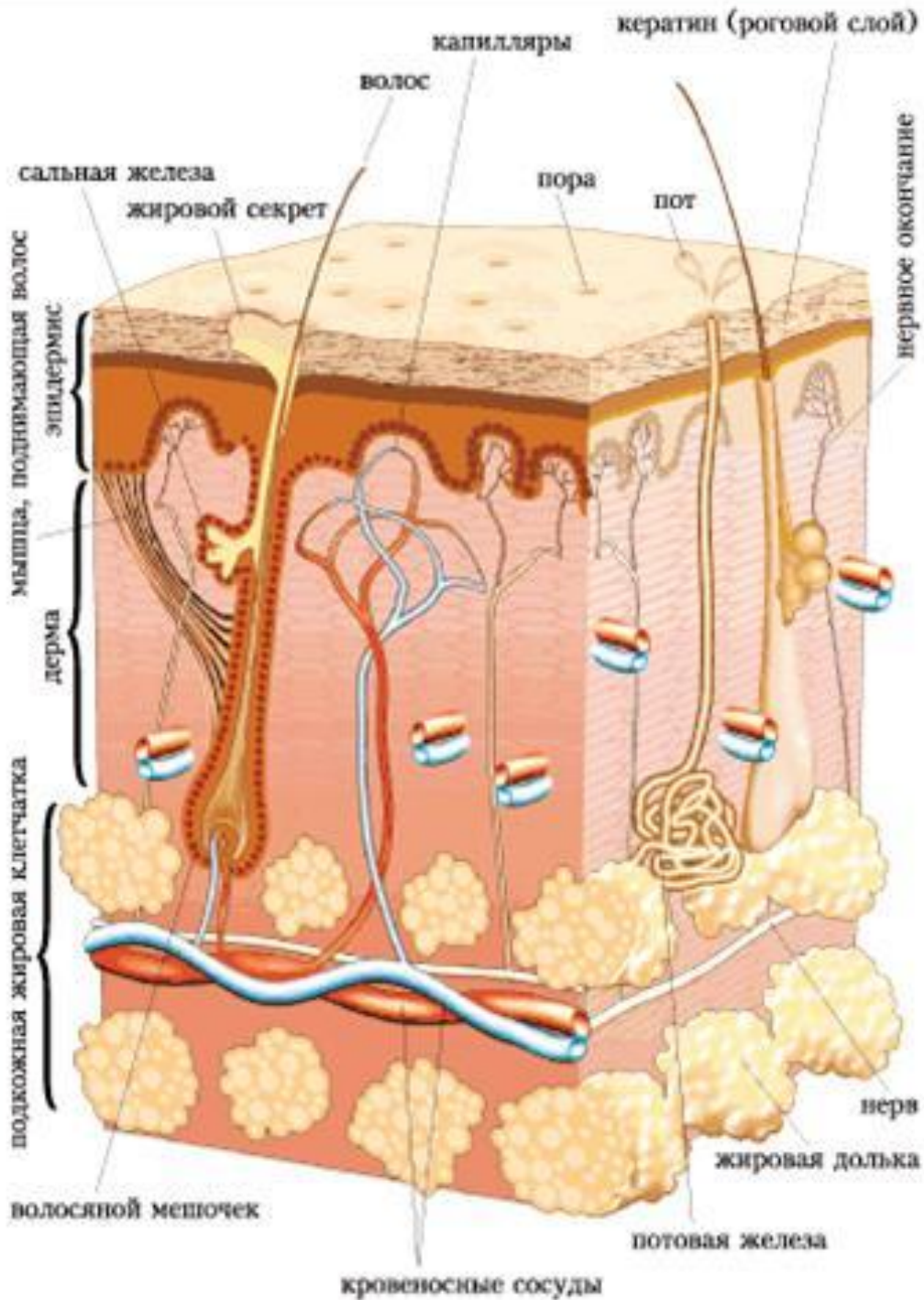




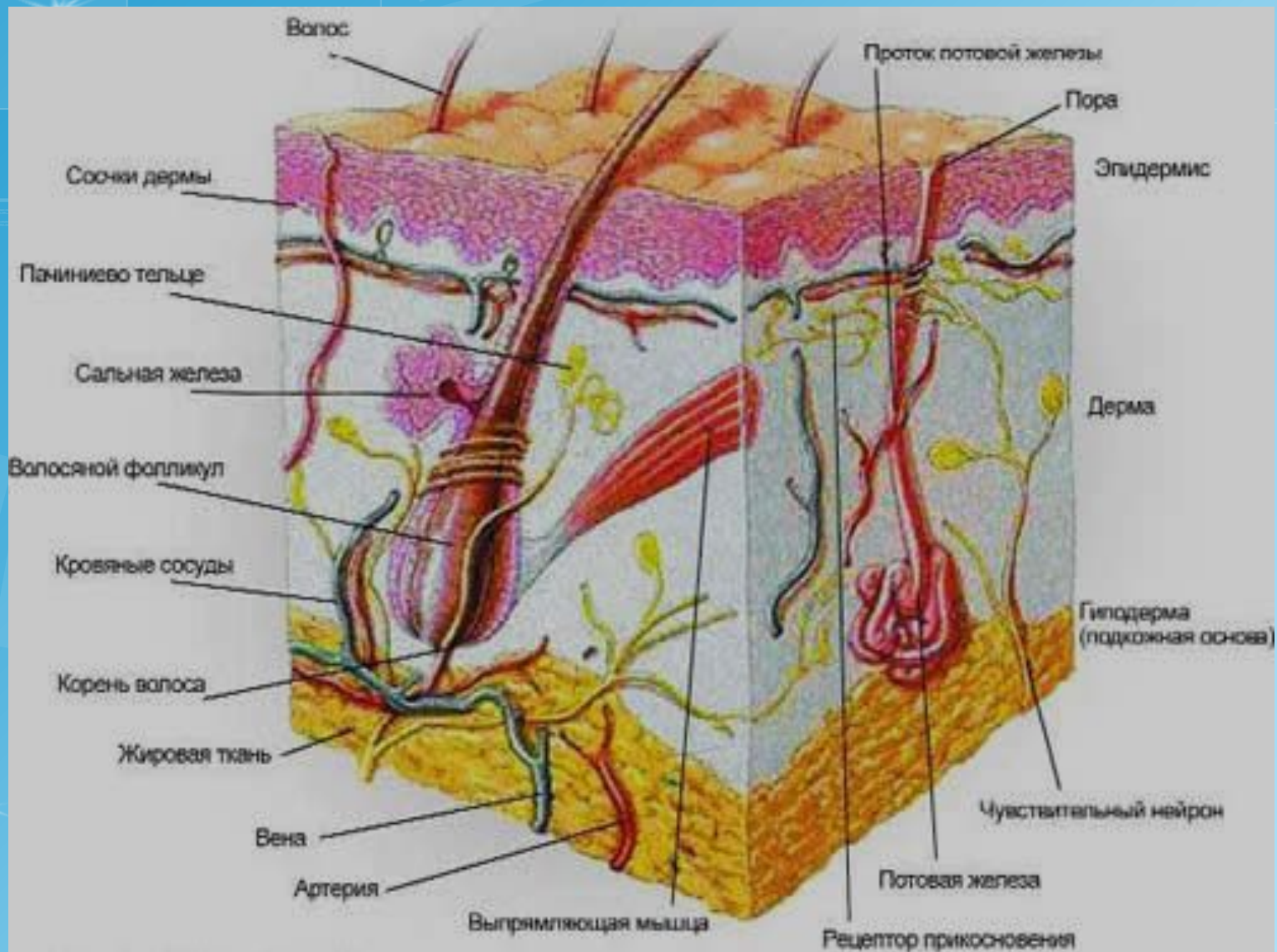
Эпидермис

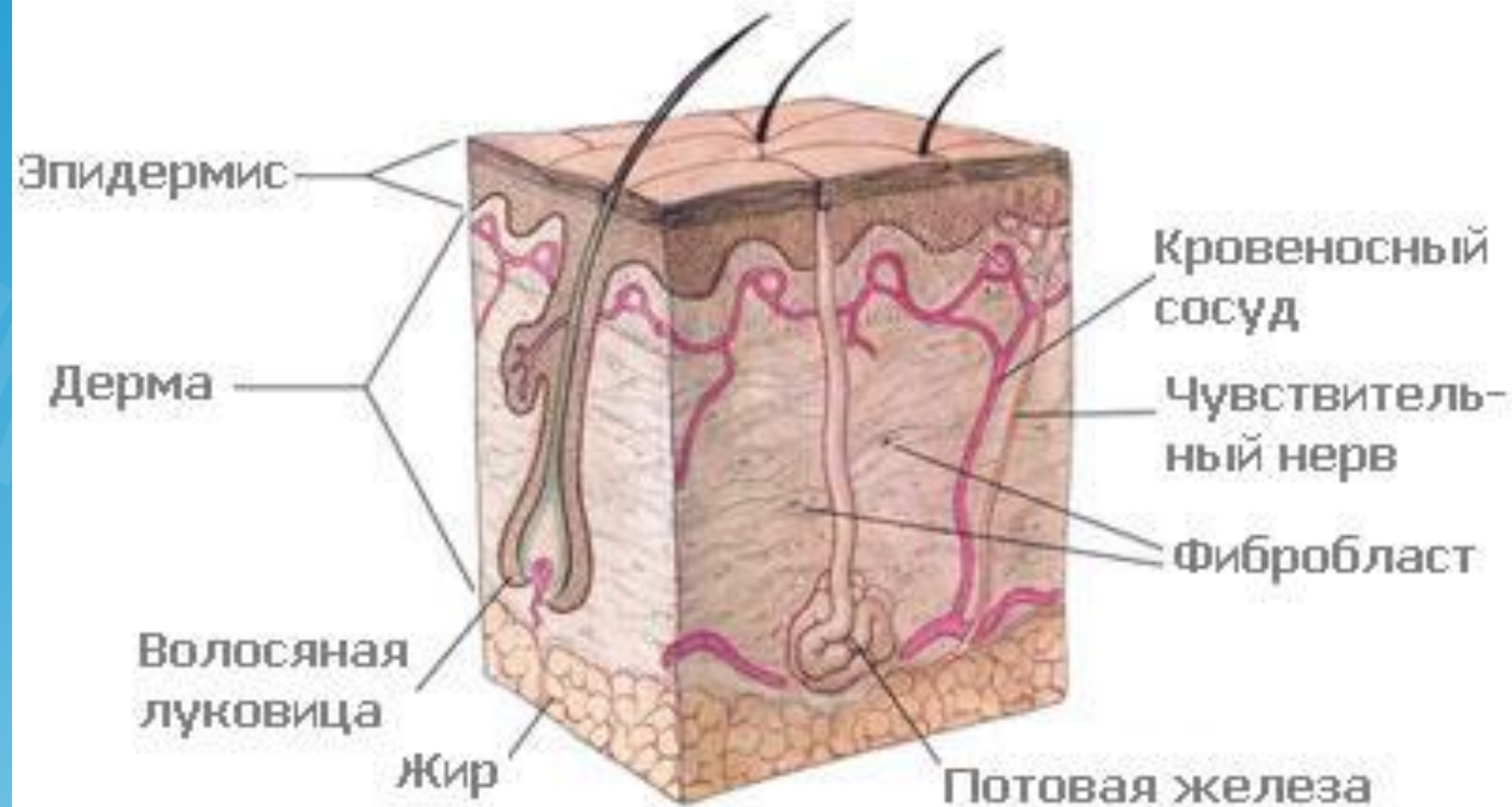
Дерма

Гиподермис









# СТРОЕНИЕ КОЖИ (В РАЗРЕЗЕ)

