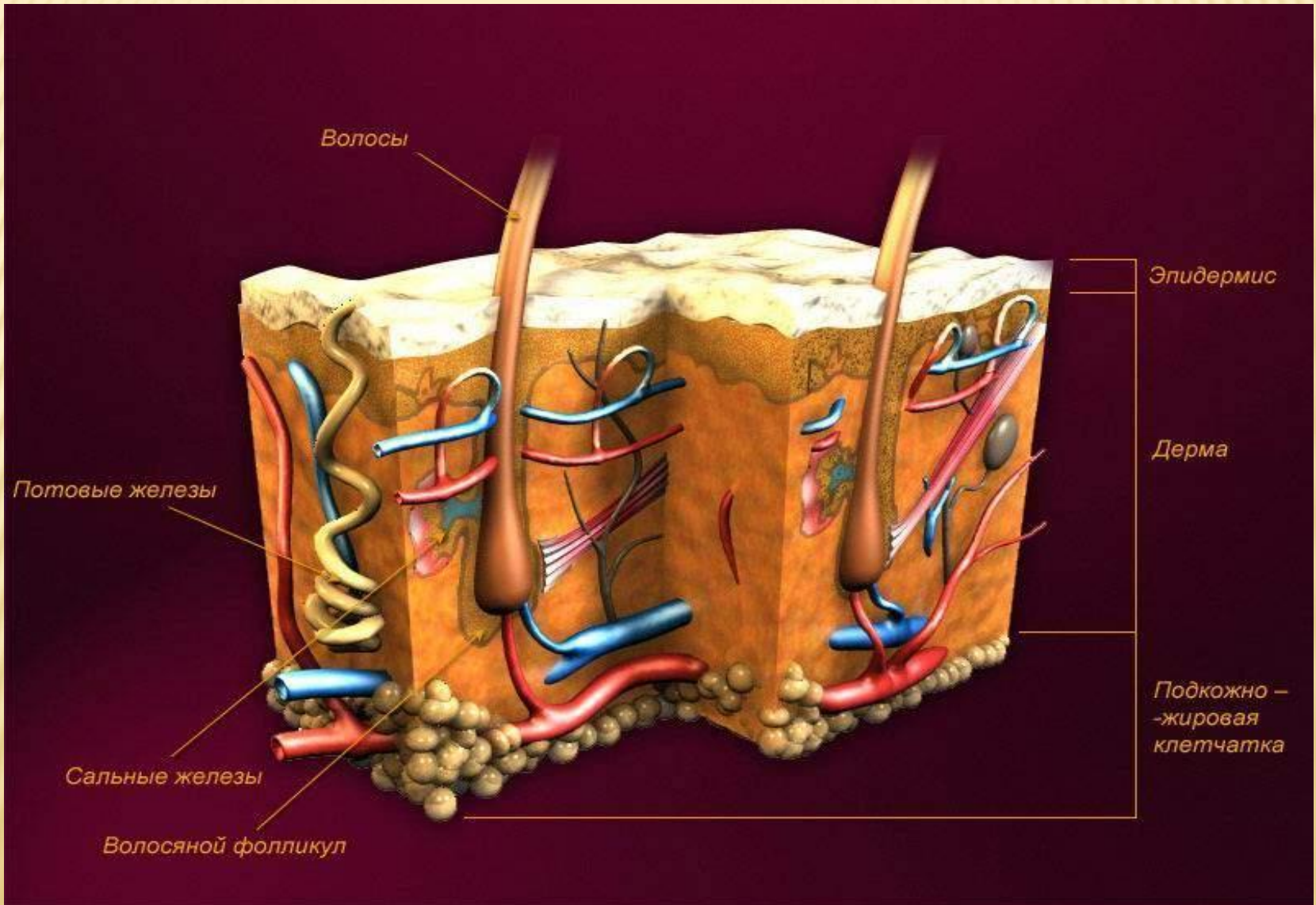

КОЖА И ЕЕ

ПРОИЗВОДНЫЕ

**ПРЕЗЕНТАЦИЯ ПО БИОЛОГИИ
8 КЛАСС**

**Учитель биологии Неклюдовской СОШ
Отряскина Татьяна Александровна**

СТРОЕНИЕ КОЖИ



ОКРАСКА ВОЛОС

□ А полезно это или вредно для волос?



Цвет волос зависит от многих факторов, самыми главными из которых являются генетические и эндокринные. Цвет волос зависит от количества красящего вещества - пигмента, который находится в клетках коркового слоя волоса, и от количества воздуха, которым "разбавлен" пигмент. Собственно говоря, определяющую роль играют два пигмента: эумеланин (черно-коричневый цвет) и феомеланин (желто-красный), сочетание которых дает всю гамму цветовых оттенков. Эти пигменты синтезируются специальными клетками (меланоцитами) только в соответствии с генетической программой.

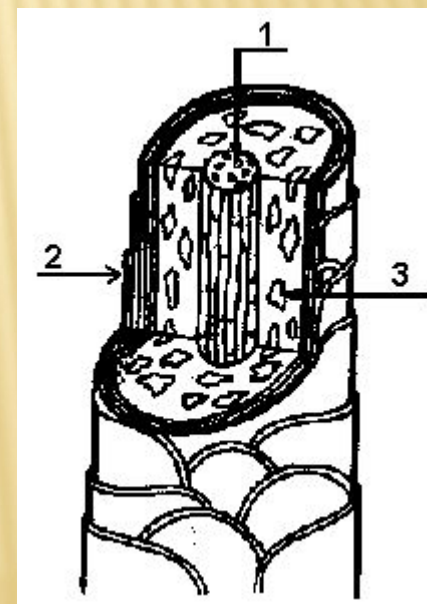
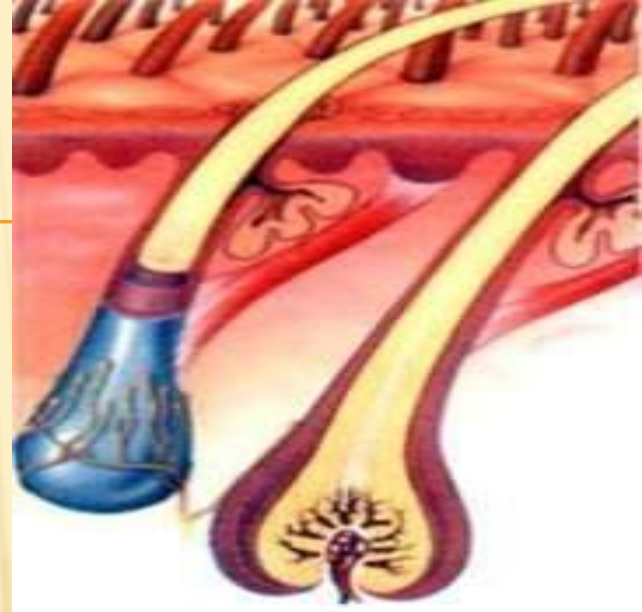
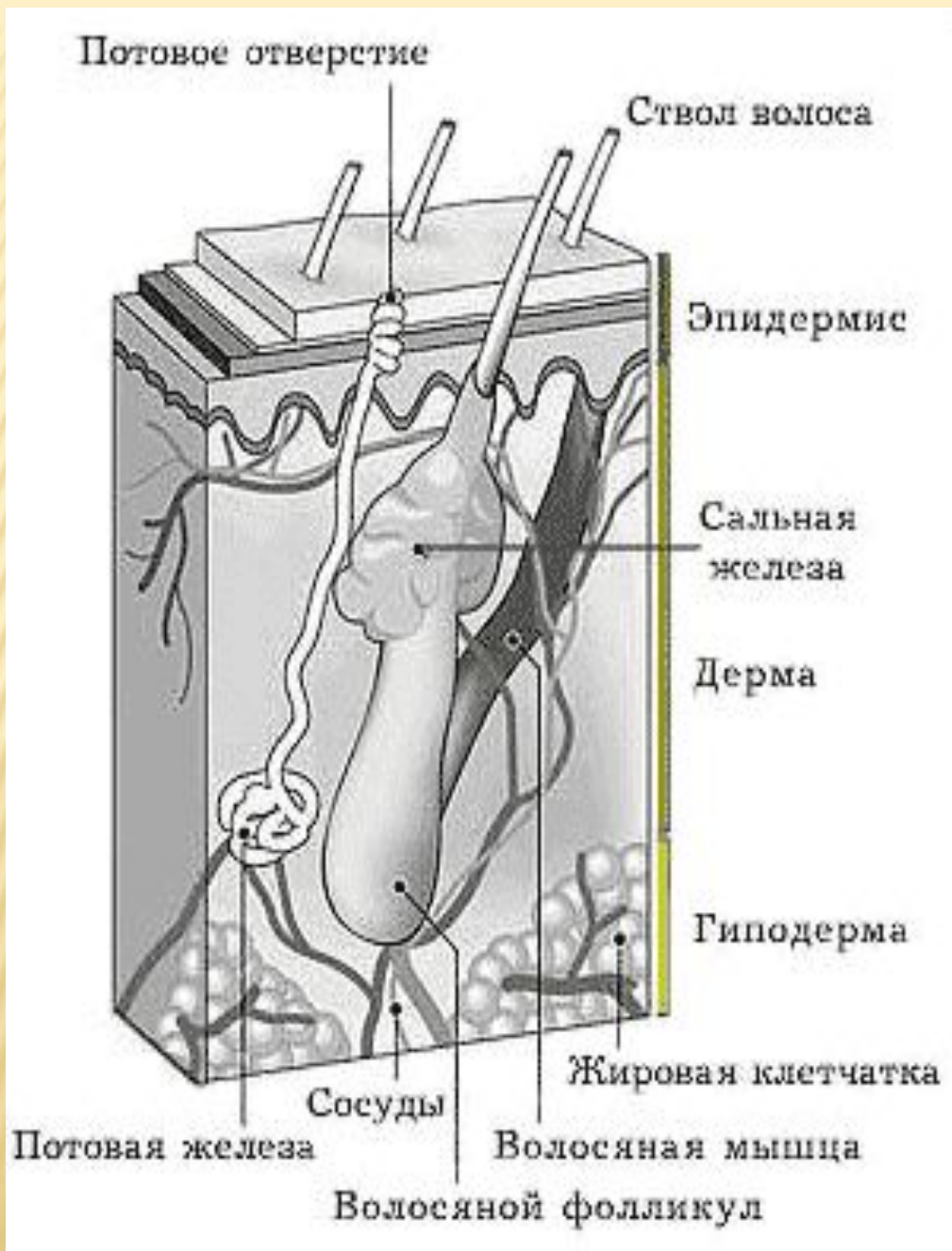
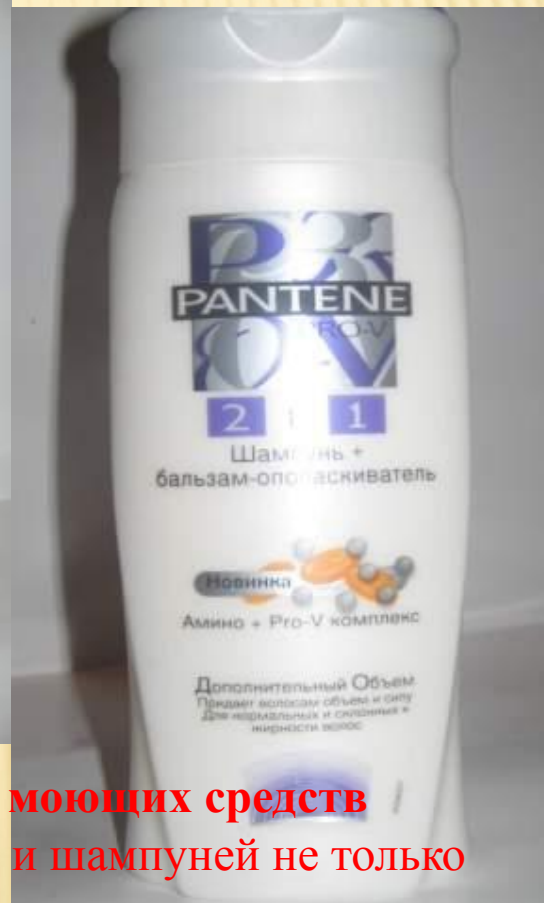Схема. Строение стержня волоса 1 — мозговое вещество; 2 — кутикула; 3 — корковое вещество



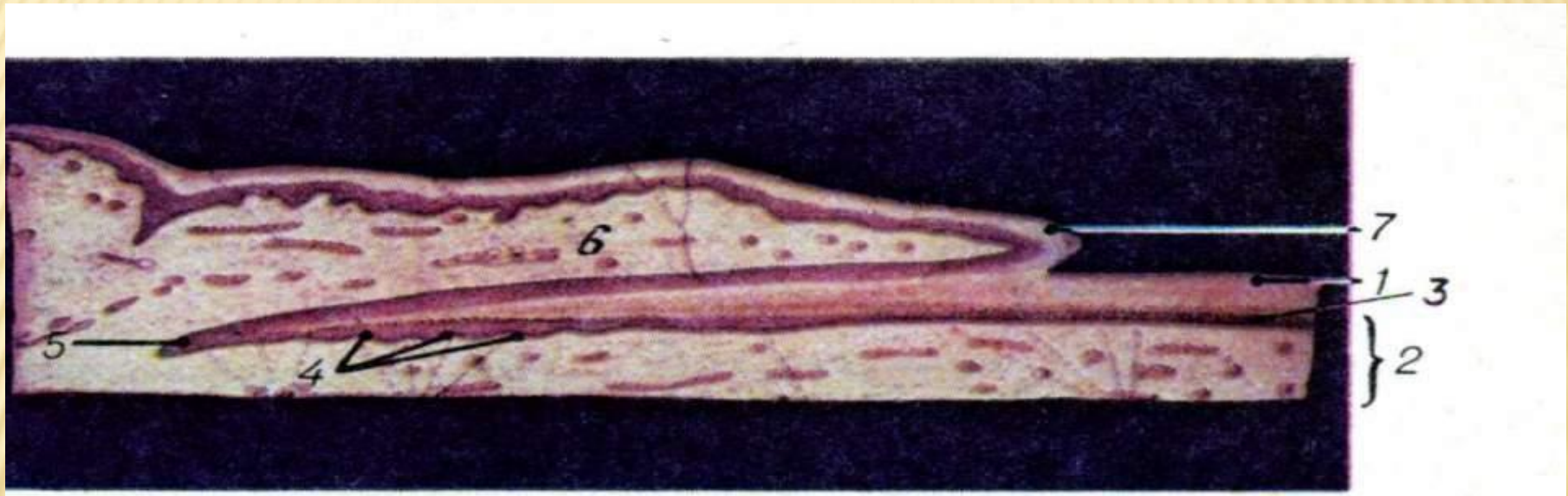
Волос как дерево делится на ствол (стержень) и корень. Стержень волоса - это его видимая часть, торчащая над поверхностью кожи и создающая столь неповторимый облик каждого из нас. Корень волоса находится в дерме, в особом углублении - волосяном мешочке. В совокупности с окружающими его тканями образует волосяной фолликул (волосяную луковицу). Эти ткани формируют наружное и внутреннее корневые влагалища и родосебно-железистый комплекс

ПИТАНИЕ ДЛЯ ВОЛОС



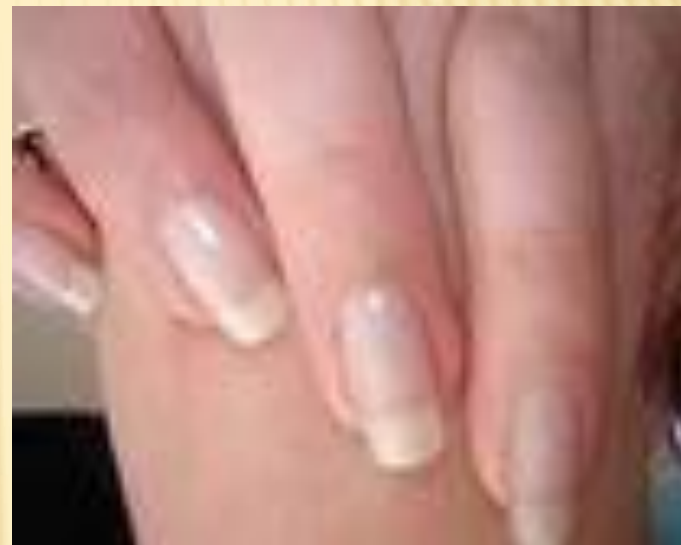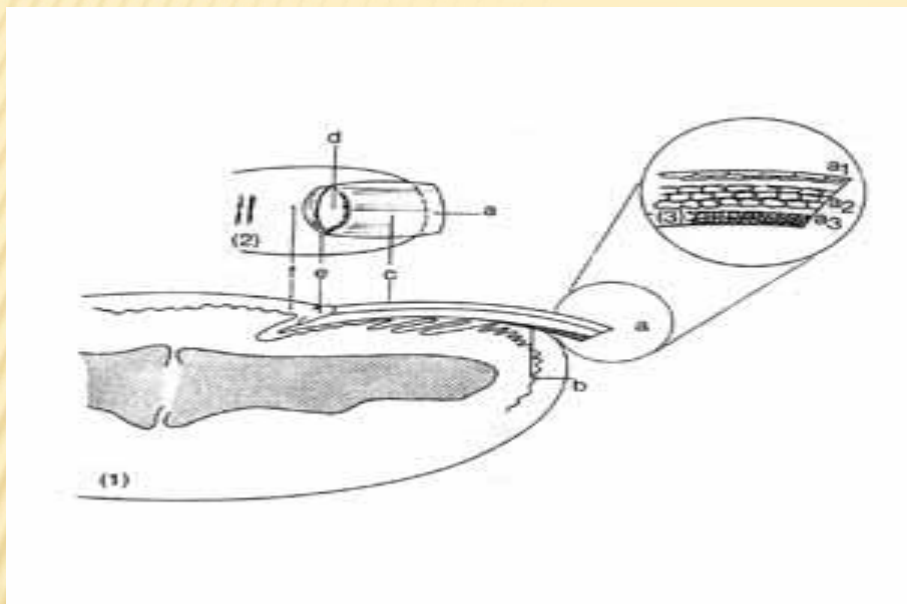
Пенообразование — важная характеристика моющих средств
Качество пены — очень важная характеристика мыла и шампуней не только по эстетическим меркам. Ведь во время мытья важно не только оторвать от волоса или кожи капельку жира с налипшей на нее пылью, но и удержать ее в объеме. В противном случае жир и грязь снова осядут на коже и волосах, и толку от мытья будет немного

СТРОЕНИЕ НОГТЯ



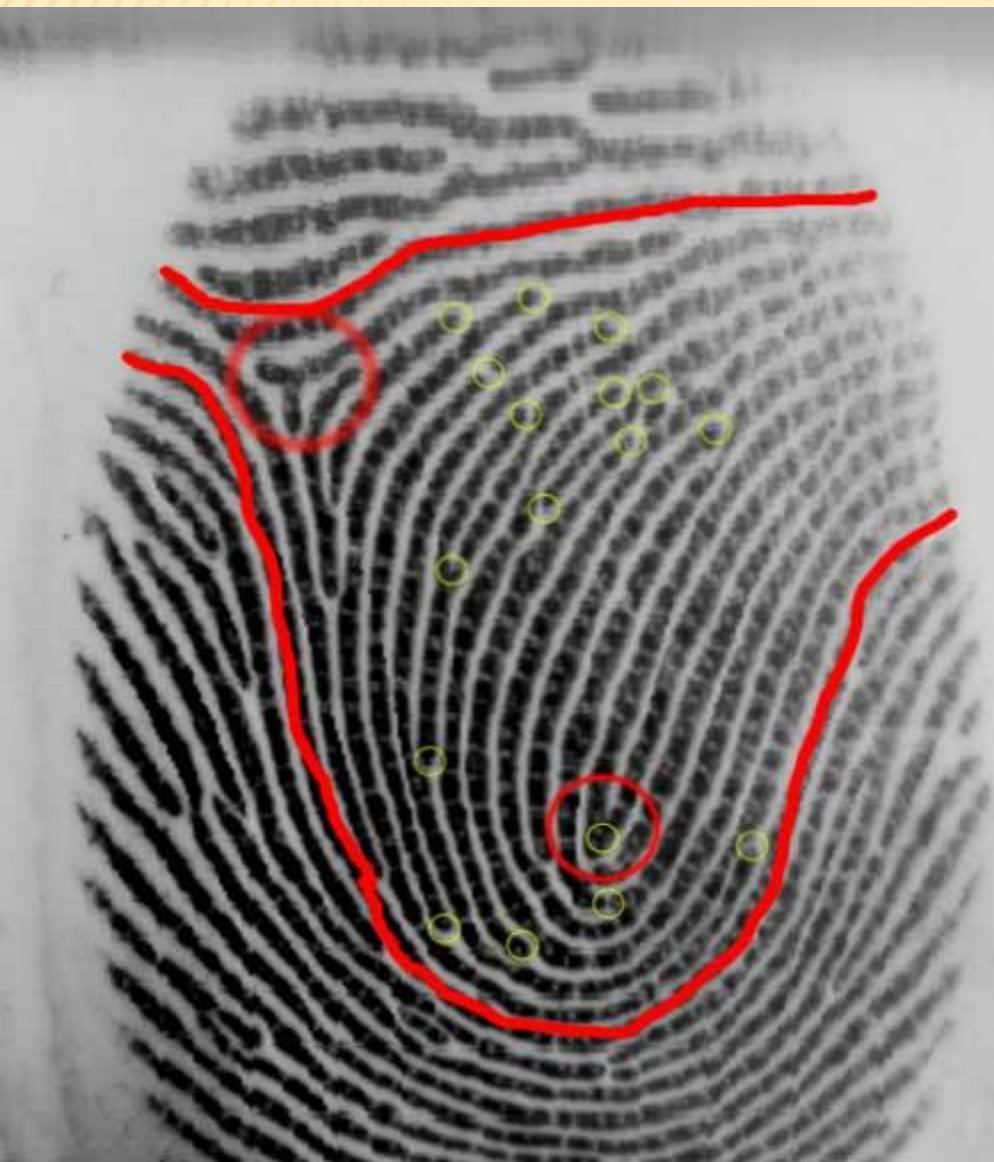-
- 1 - НОГТЕВАЯ ПЛАСТИНКА
- НОГТЕВОЕ ЛОЖЕ
- РОСТКОВЫЙ СЛОЙ ЭПИТЕЛИЯ (ПОДНОГТЕВАЯ ПЛАСТИНКА)
- СОСОЧКОВЫЙ СЛОЙ ДЕРМЫ
- МАТРИКС
- НОГТЕВОЙ ВАЛИК
- НАДКОЖИЦА
-

О ЧЕМ РАССКАЖУТ НОГТИ



Участок ногтевого ложа, на котором лежит корень ногтя, называется матрицей. В ней постепенно происходит размножение и ороговение клеток. Образующиеся здесь роговые чешуйки смещаются в ногтевую пластинку, которая из-за этого увеличивается в длину – происходит рост ногтя.


ДАКТИЛОСКОПИЯ



Дактилоскопия – раздел криминалистики, изучающий строение кожных узоров внутренних (ладонных) поверхностей ногтевых фаланг пальцев рук для идентификации личности, уголовной регистрации и розыска преступника

СКАНЕРЫ ОТПЕЧАТКОВ ПАЛЬЦЕВ

Исходное изображение отпечатка преобразуется в изображение поля ориентации папиллярных линий .



Практическая реализация оптического протяжного сканера.

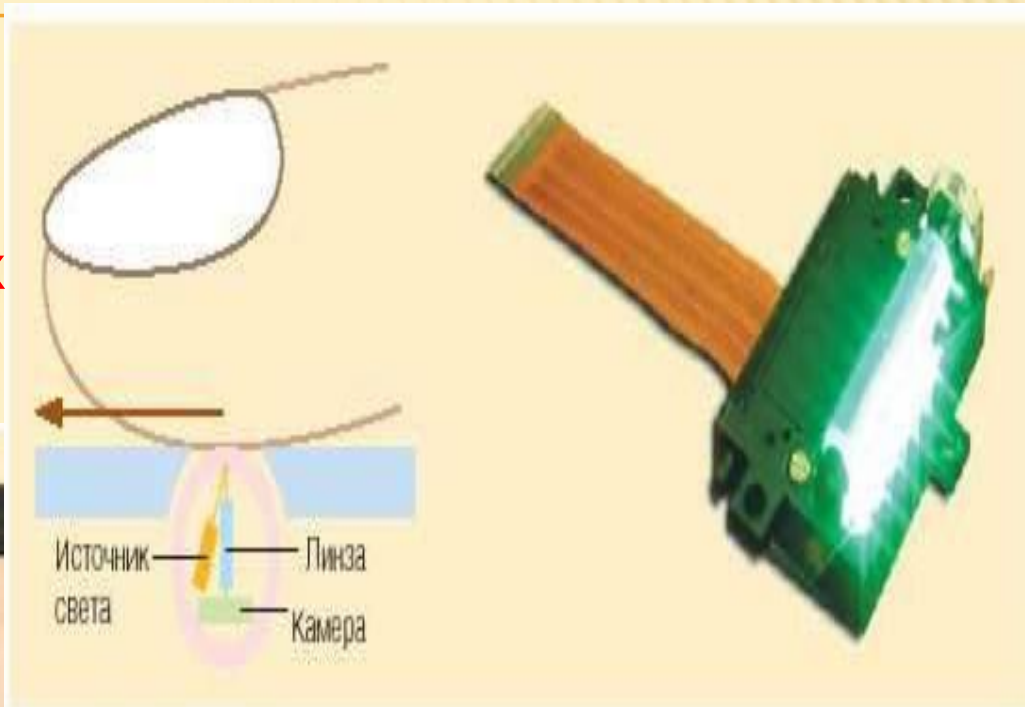
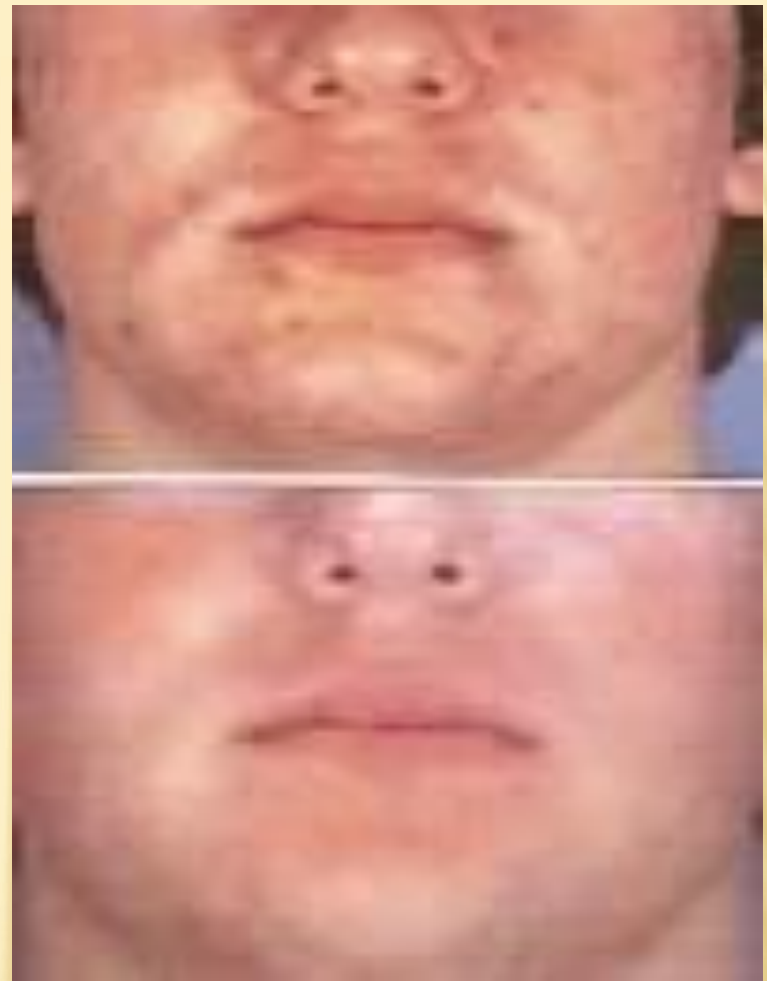

Схема роликового сканера (слева) и его реализация (справа)

КОЖА В БЕДЕ

Бывает такое, сто как раз в то самое время, когда начинаешь обращать внимание на свою внешность, когда хочешь быть красивым т.е., в 13-15 лет, кожа становится жирной – пористой, лицо покрывается угрями, нарывчиками. Вызвано это деятельностью желез внутренней секреции подростка. Сальные железы работают с усиленной нагрузкой, излишки сала скапливаются в дольке сальной железы и появляются белые угри.



Чёрные угри – комедоны – это сальные пробки в которые попала грязь и пыль. Воспалаясь, угри превращаются в гнойники, а затем появляются рубцы

ЛУЧШАЯ КОСМЕТИКА ДЛЯ ПРОФИЛАКТИКИ АКНЕ, УГРЕВОЙ СЫПИ



Крем содержит ретинол и салициловую кислоту, универсальное средство одновременно бороться с прыщами и морщинами.

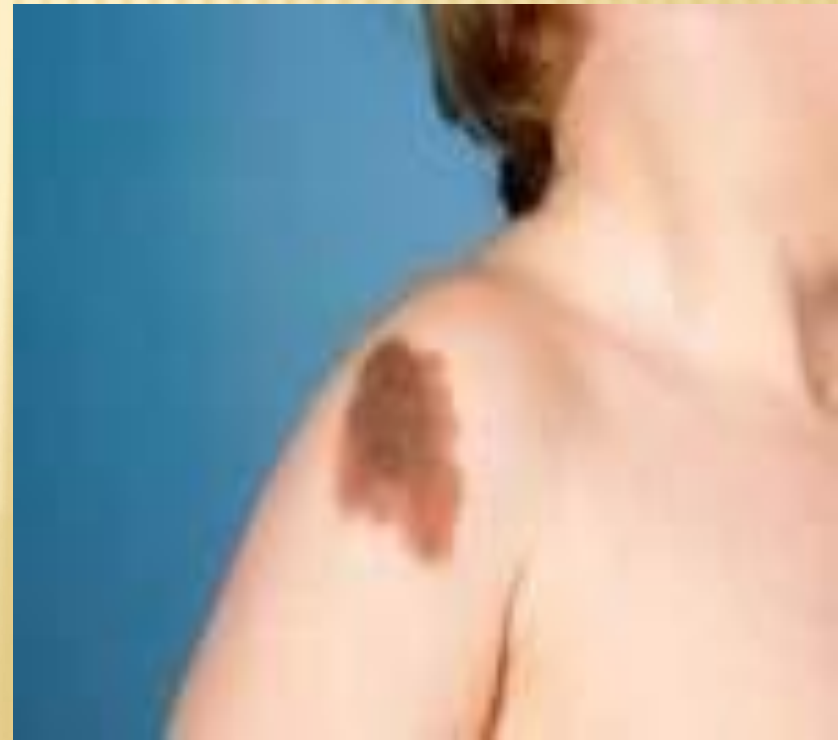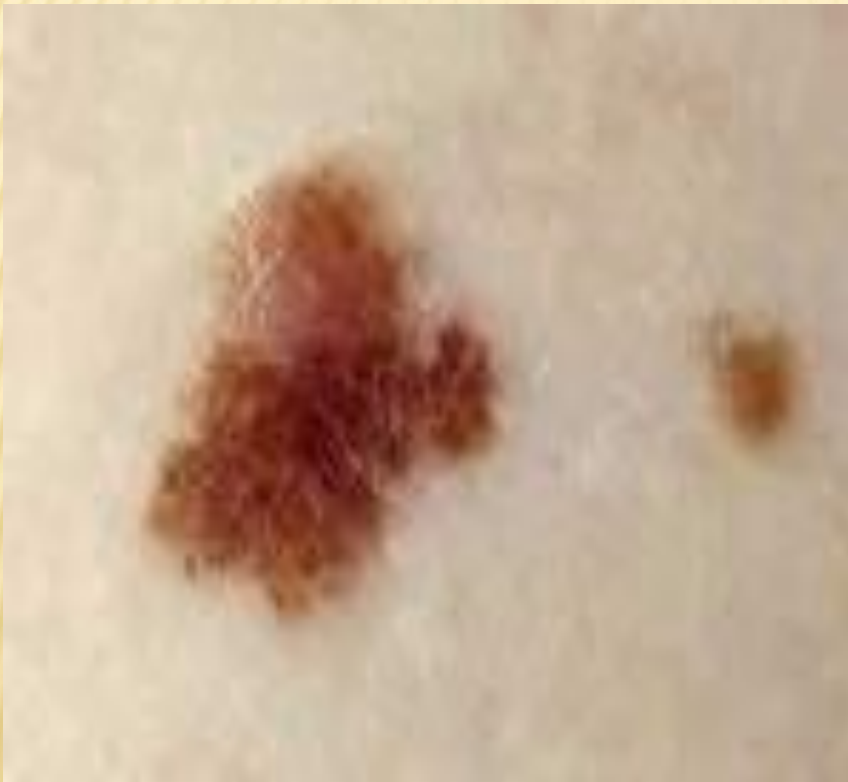
Моющее средство, борется с бактериями, гель с салициловой кислотой, предотвращает появление акне, лосьон с ретинолом и крем, для точечного лечения прыщей



Сыворотка глубоко очищает кожу, содержит салициловую кислоту, нормализует выработку кожного жира, борется с акне и прыщами.

РОДИМЫЕ ПЯТНА

Родимое пятно (его еще называют невусом или невоидной опухолью) - это порок развития ткани, который характеризуется появлением пятен или образований разных размеров, состоящих из невусных клеток



РОДИНКИ

Родинки - понятие неоднозначное. Они или украшают, или уродуют

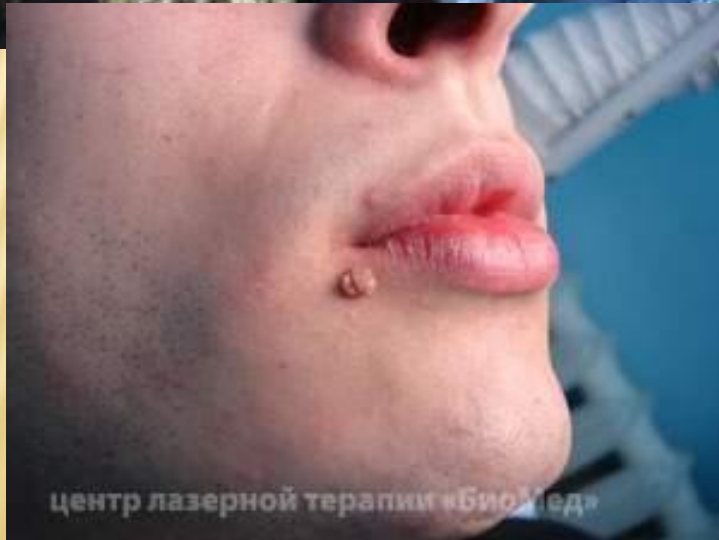


Но бывает и так, что они становятся опасными. И здесь главное - вовремя это заметить и обратиться за помощью. А заметить можно только то, о чем хоть что-то знаешь.

БОРОДАВКИ



- Бородавки вызваны вирусной инфекцией. Бородавки имеют круглую форму, тверды на ощупь и слегка выступают над поверхностью кожи. Верхушка бородавки жесткая и шероховатая.



ВЗАГАР



Солнце всегда воздействует одинаково, однако кожа реагирует по-разному. Это значит, что темную кожу нужно защищать так же, как светлую. Темная кожа просто фильтрует ультрафиолетовые лучи лучше, чем светлая, вследствие сильной предрасположенности к пигментации.

ВЕСНУШКИ

Правильное
уход за
кожей, приведет
вас к обладанию
самого
бесценного дара.

Ведь не найти
материи нежнее
прекраснее и
ценнее, чем
ухаживаемая кожа



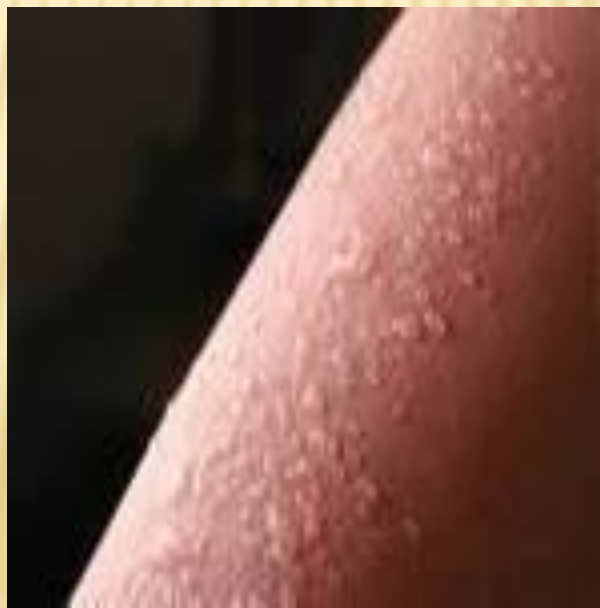Веснушки
на лице и
плечах –
очень
чувствитель
ное место

СОЛНЕЧНЫЙ ОЖОГ



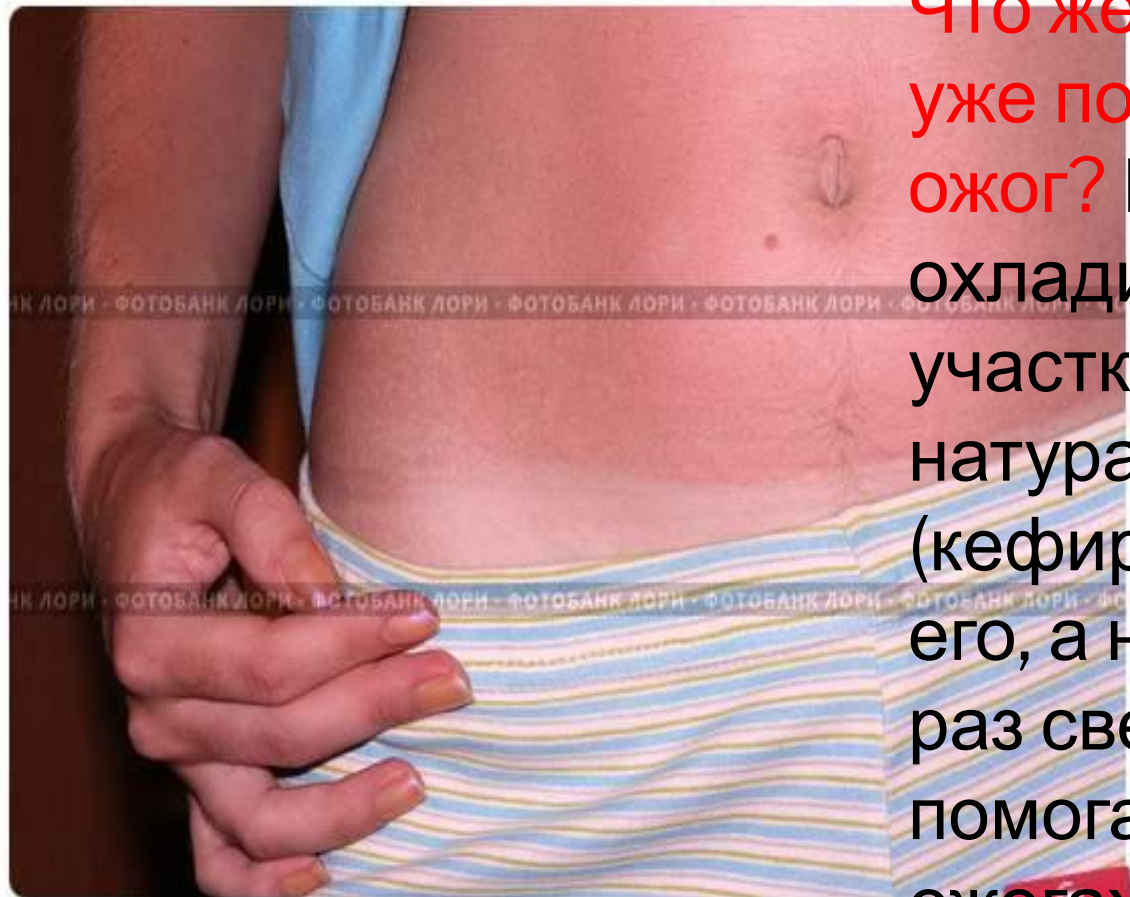
Неравномерная пигментация на коже – следствие солнечного ожога

Волдыри
создают
защитный
слой на коже



Солнечные
ожоги
наиболее
опасны для
детской
кожи

СОЛНЕЧНЫЙ ОЖОГ



Животик молодой девушки после интенсивного загара. Солнечный ожог.

© Сергей Лешков / Фотобанк Лори

Что же делать, если я уже получила солнечный ожог? Прежде всего охладите обожженные участки кожи обычным натуральным йогуртом (кефиром). Не вытирайте его, а наносите каждый раз свежий слой. Это помогает даже при ожогах сильной степени с легким ознобом