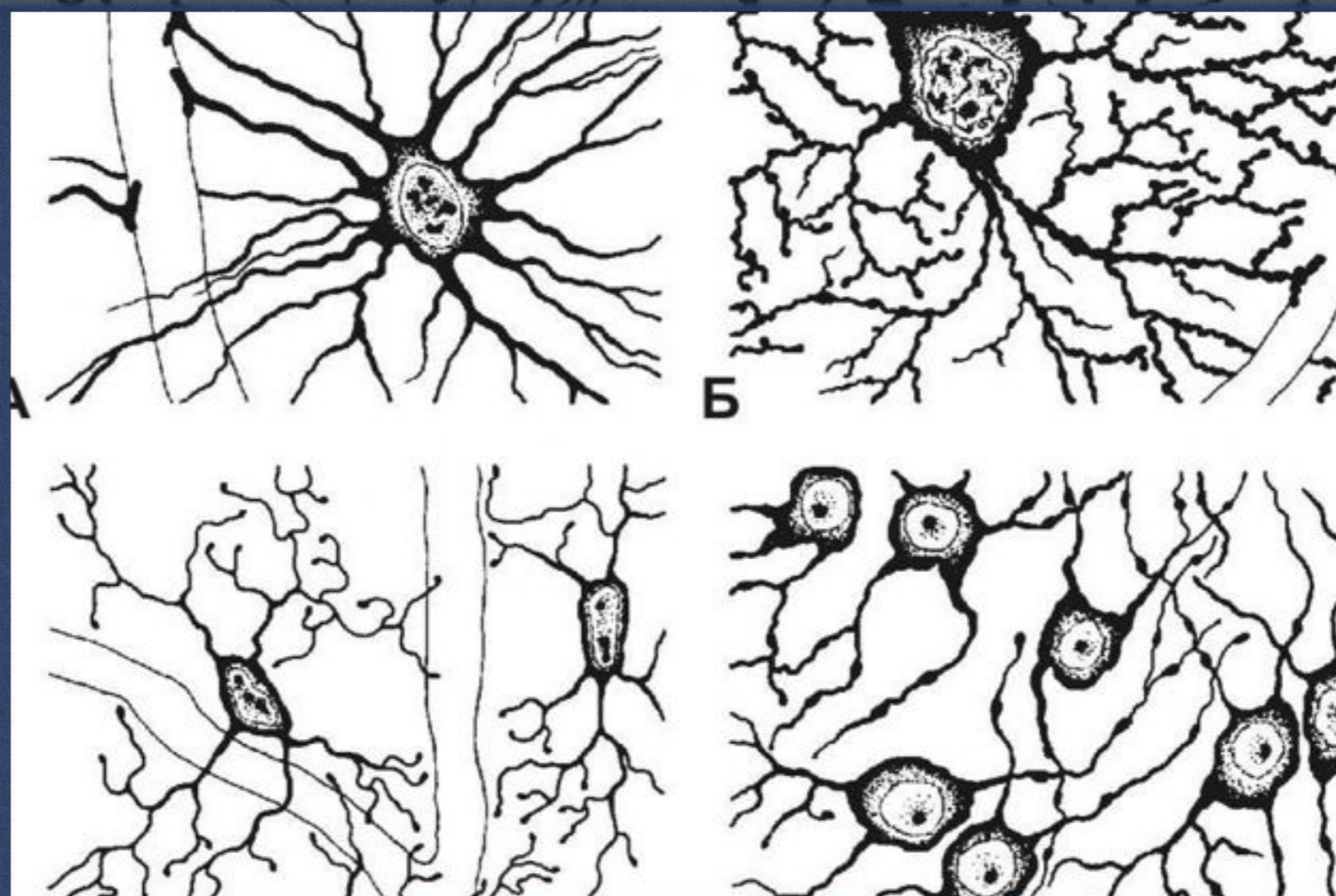

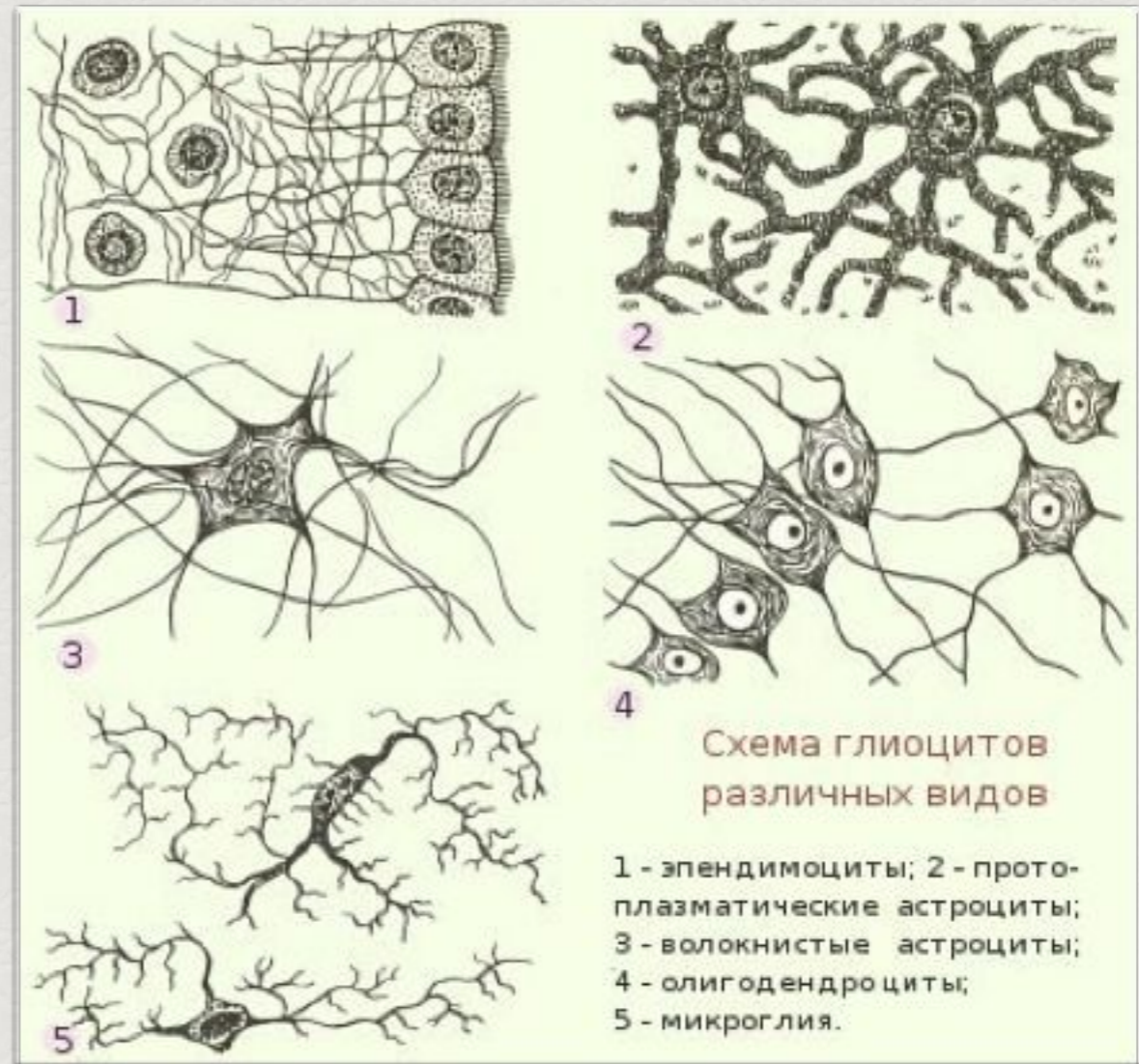
## Макроглия. Эпендимоциты, астроциты, олигодендроциты. Строение и функции.

*Приготовила: Студент 1 курса  
специальности «Психология» 2 группа  
Шендяпина Н.С.*

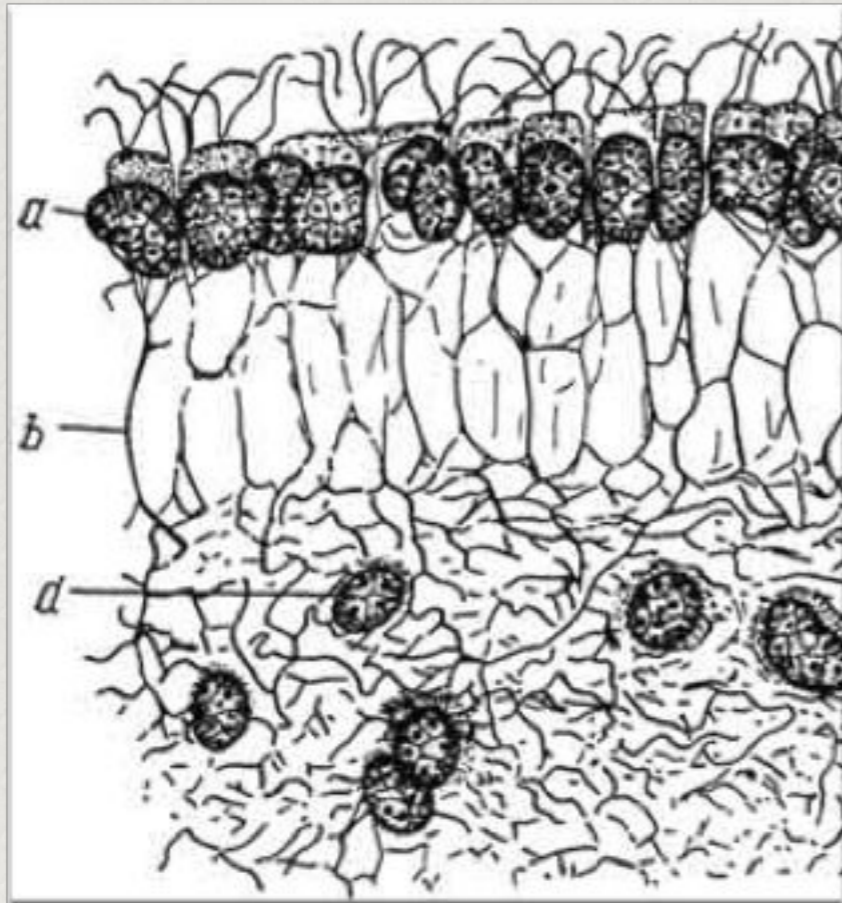
*Преподаватель:  
Карташев В.П.*

# Макроглия

- Один из основных типов глий
- Выделяют 3 типа макроглии
  - Эпендимоциты
  - Астроциты
  - Олигодендроциты
- Функции
  - Опорная
  - Разграничительная
  - Трофическая
  - Секреторная



# Эпендимоциты



*а - эпендимные клетки с мерцательными и базальными отростками (b), d - отростки астроцитов переплетаются с отростками эпендимных клеток.*

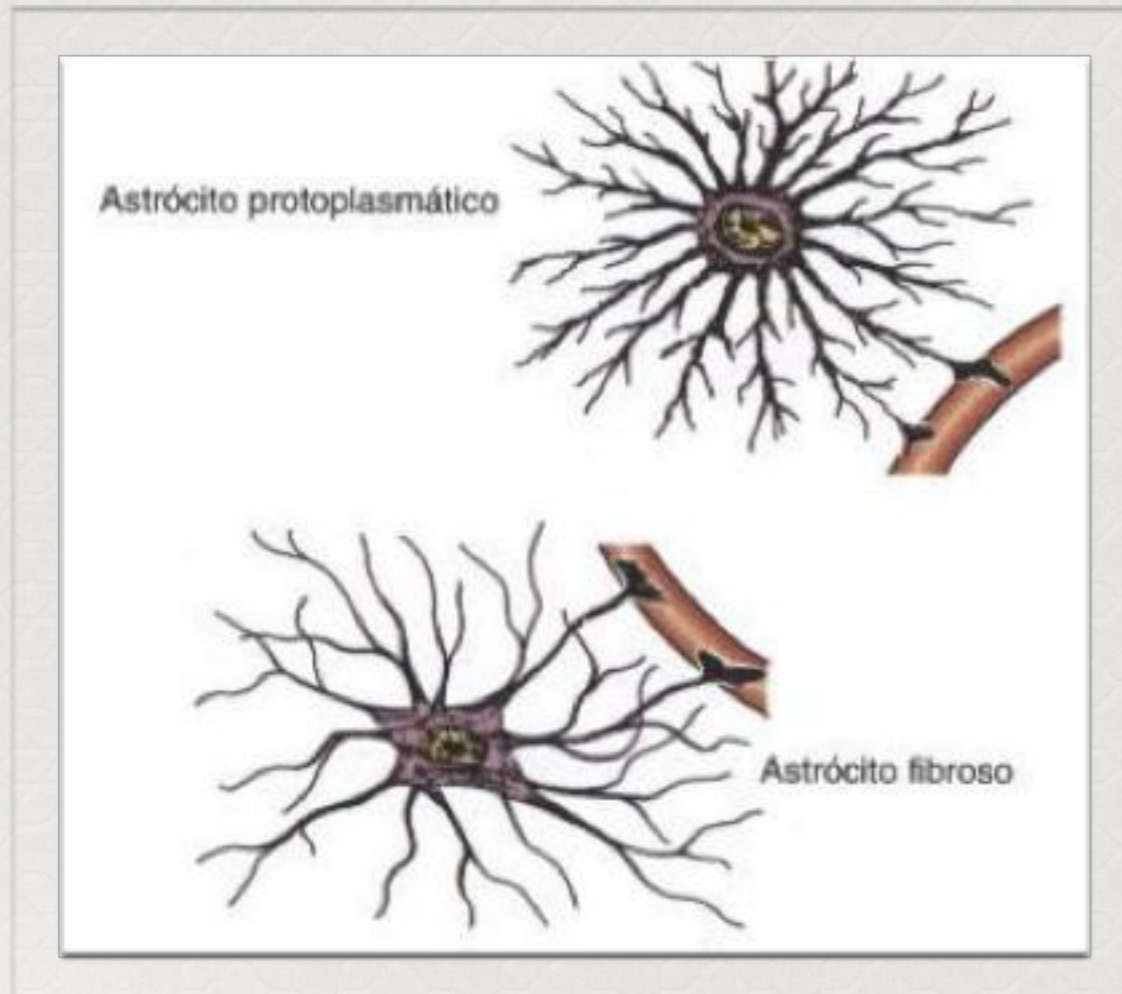
- Эпендимоциты формируют эпендиму.*
- Тонкая эпителиальная мембрана, выстилающая стенки желудочков мозга и центральный канал спинного мозга.*
- Эпендима на большем своем протяжении является однослойной и состоит из клеток цилиндрической формы. В других же участках (III и IV желудочки мозга и соединяющий их водопровод) она может быть многослойной.*
- Тела эпендимоцитов вытянуты, на свободном конце — реснички*
- Биение ресничек способствует циркуляции спинномозговой жидкости.*

# Функции эпендимоцитов

- *Опорная*
- *Разграничительная функция — между соседними клетками имеются щелевидные соединения и пояски сплетения, но плотные соединения отсутствуют, так что цереброспинальная жидкость может проникать между ними в нервную ткань.*
- *Секреторная функция — некоторые эпендимоциты участвуют в образовании и регуляции состава цереброспинальной жидкости.*



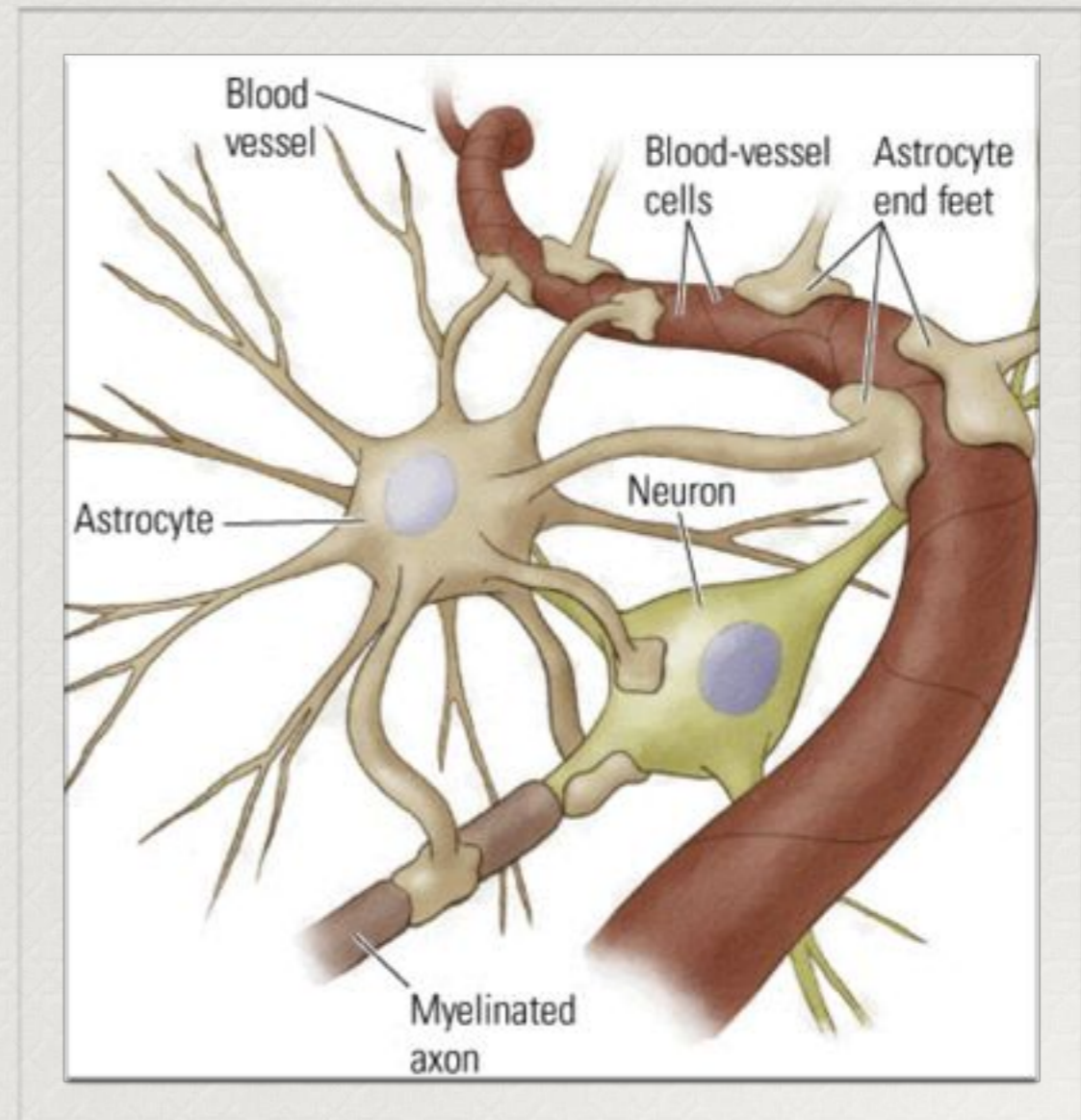
# Астроциты



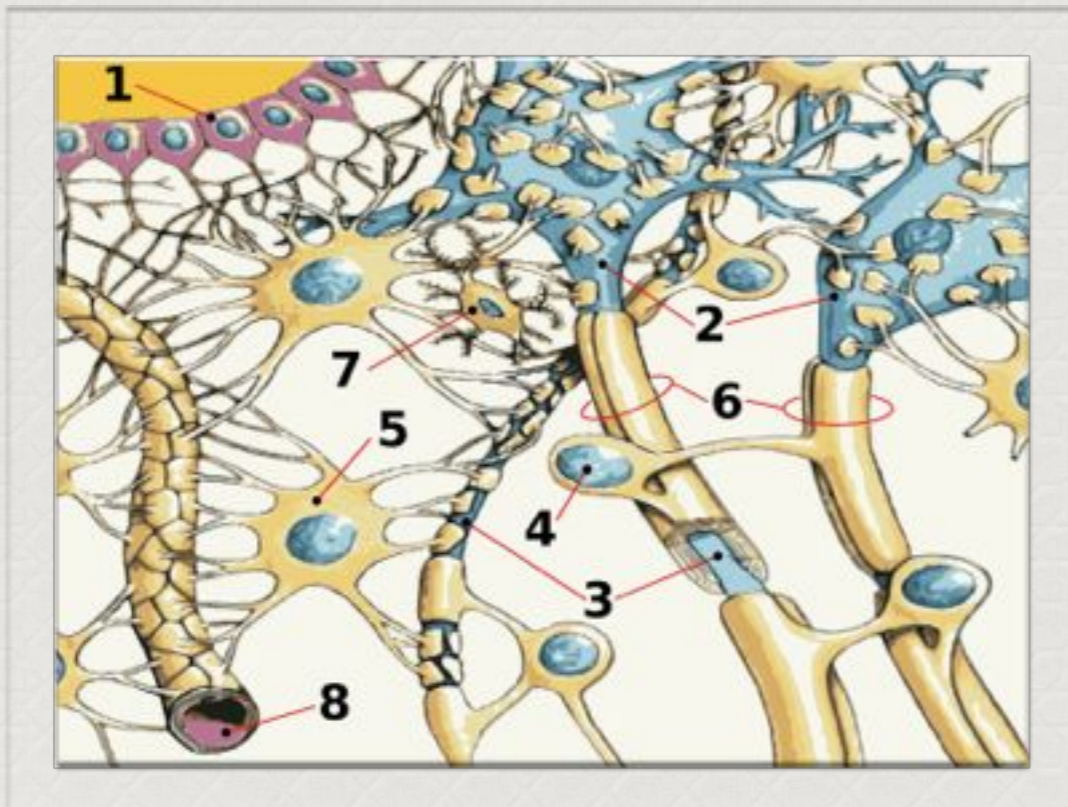
- Тип нейроглиальной клетки звездчатой формы с многочисленными отростками
- Делятся на:
  - Протоплазматические — в основном находятся в сером веществе мозга, сильно ветвятся, имеют толстые короткие отростки.
  - Фиброзные (волокнистые) — преимущественно находятся в белом веществе, характеризуются высоким содержанием глиального фибриллярного кислого белка, имеют слабоветвящиеся или совсем неветвящиеся длинные отростки.
- Астроциты двух типов взаимосвязаны и образуют обширное трехмерное пространство, в которое погружены нейроны.

# Функции астроцитов

- *Опорная и разграничительная функции — поддерживают нейроны и разделяют их своими телами на группы. Эту функцию позволяет выполнять наличие плотных пучков микротрубочек в цитоплазме астроцитов.*
- *Трофическая функция — регулирование состава межклеточной жидкости, запас питательных веществ. Астроциты также обеспечивают перемещение веществ от стенки капилляра до плазматической мембраны нейронов.*
- *Репаративная функция — при повреждении нервной ткани, например при инсульте, астроциты могут преобразовываться в нейроны.*
- *Активно поглощать  $K^+$  и нейромедиаторные вещества, затем метаболизируя их. Таким образом, они играют буферную роль, перекрывая прямой доступ для ионов и нейромедиаторов во внеклеточную среду вокруг нейронов.*
- *Участствует в Гемато-энцефалическом барьере*



# Гемато-энцефалический барьер (ГЭБ)

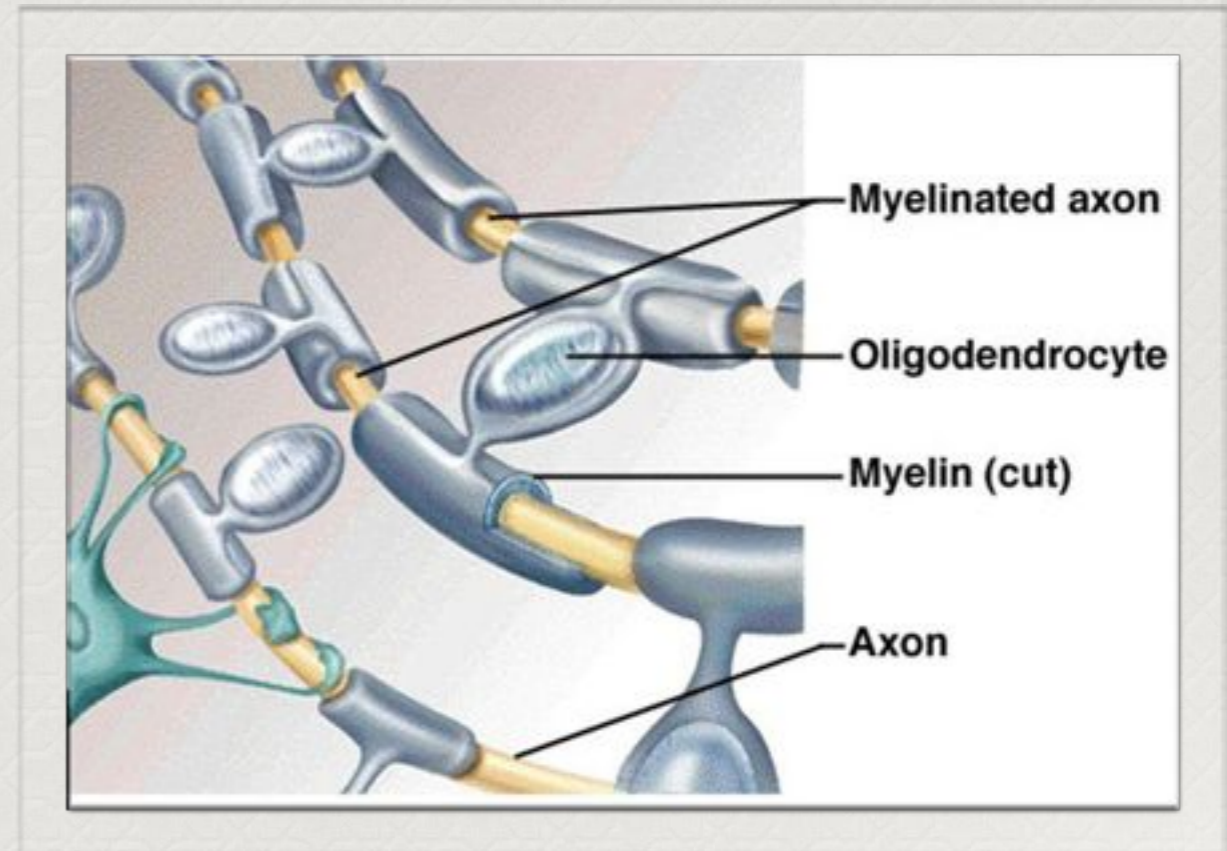


Взаимоотношение клеток ткани мозга и капилляра:  
1 - Эпендима, 2 - Нейрон, 3 - Аксон, 4 -  
Олигодендроцит, 5 - Астроцит, 6 - Миелин, 7 -  
Микроглия, 8 - Капилляр

- Он защищает нервную ткань от циркулирующих в крови микроорганизмов, токсинов, клеточных и гуморальных факторов иммунной системы, которые воспринимают ткань мозга как чужеродную.
- ГЭБ выполняет функцию высокоселективного фильтра, через который из артериального русла в мозг поступают питательные, биоактивные вещества; в направлении венозного русла выводятся продукты жизнедеятельности нервной ткани.

# Олигодендрциты

- *Имеют множество отростков, каждый из которых оборачивает собой часть какого-либо аксона.*
- *Один может обслуживать до 50 аксонов.*
- *Функции*
  - *Их главная функция – предоставлять помощь и изоляцию аксонам нейронов, находящихся в центральной нервной системе.*
  - *Участвуют в нейрофагии, т.е. удаляют омертвевшие нейроны путем активного поглощения продуктов распада.*
  - *Участвуют в формировании ГЭБ*





Спасибо за  
внимание!

