

Нейросифилис: атипичная цереброваскулярная и паретическая формы

Самсон Хачатрян

Кафедра неврологии

Ереванского Государственного Медицинского

Университета им. М.Гераци,

Медицинский Центр “Эребуни”

Анамнез

- Мужчина, 36 лет, женат, имеет 3-х детей
- **Начало** – февраль-март, 2005
- **Первоначальные симптомы**
 - Поведенческие нарушения
 - Эмоциональная нестабильность
- **Последующие симптомы**
 - Агрессивное поведение
 - Бред и редкие галлюцинации
 - Снижение способности концентрироваться
 - Ухудшение краткосрочной памяти

Лечение

(состояние расценено как психотическая реакция)

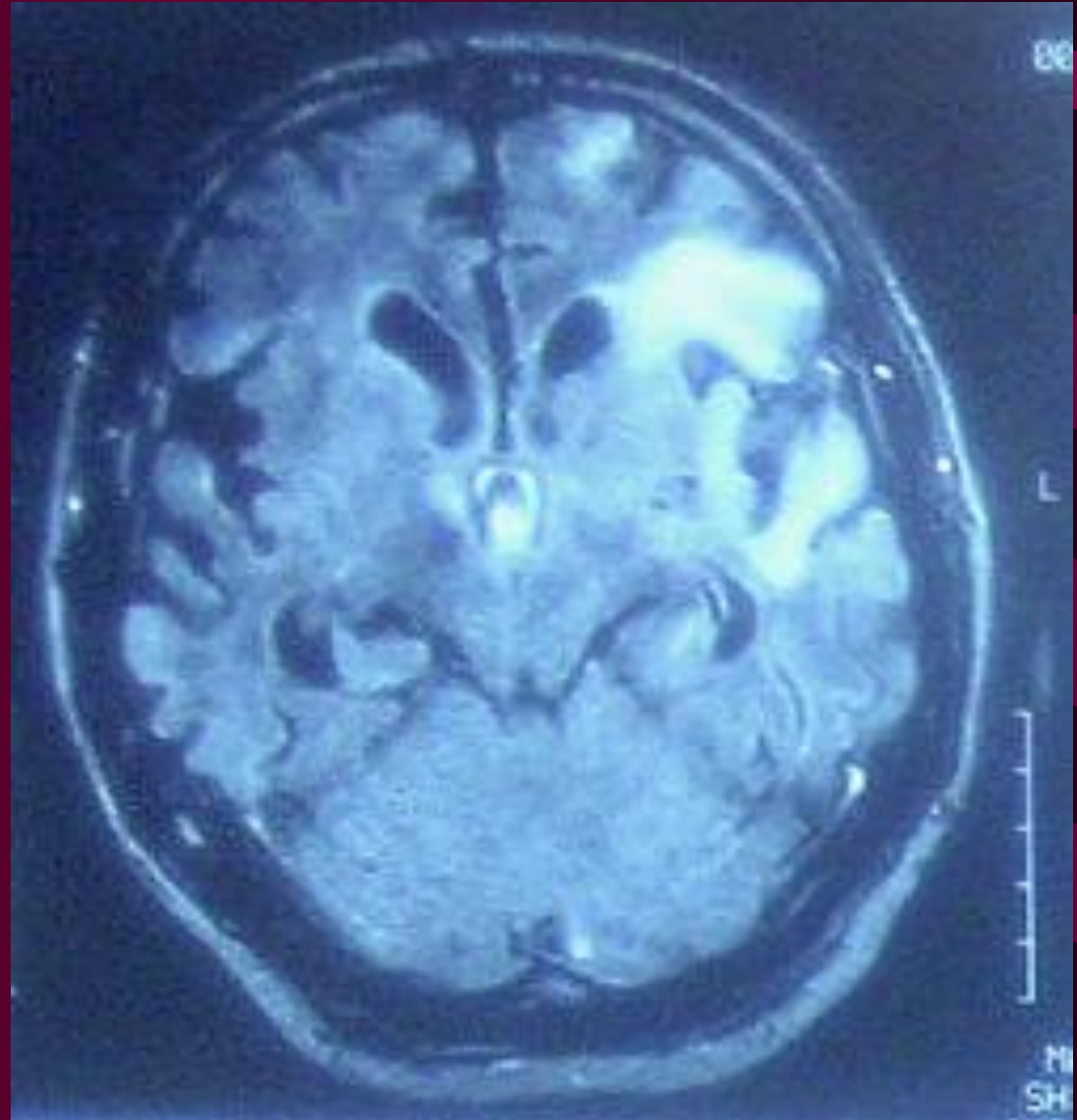
- **Первые месяцы**
 - Транквилизаторы (diazepam, lorazepam)
- **Последние месяцы (до 9-го января)**
 - Транквилизаторы (diazepam)
 - Антипсихотическая терапия (haloperidol, risperidone, aminazine)

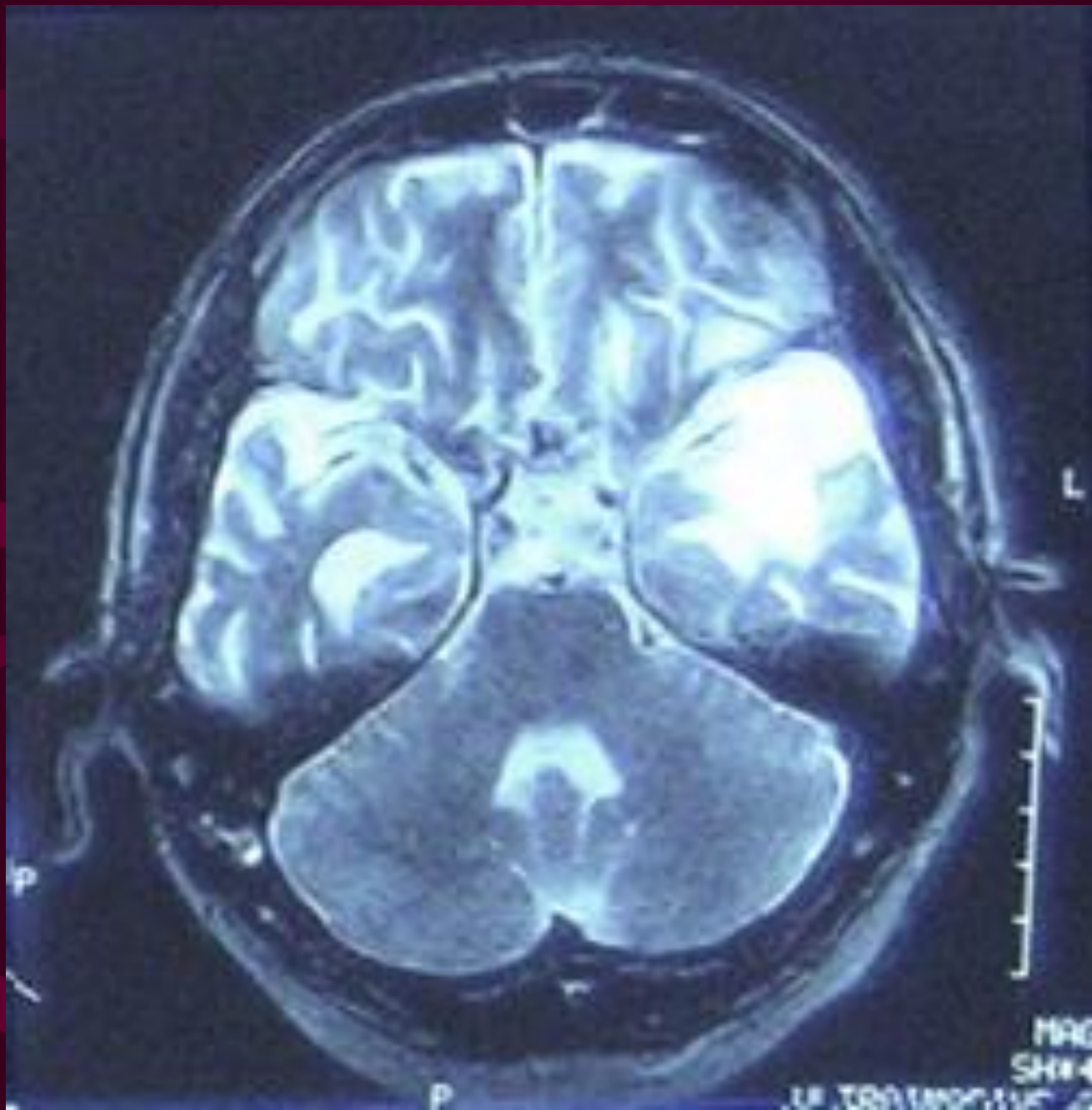
Симптомы на ноябрь-декабрь, 2005

- Редкие, но учащающиеся эпизоды недержания мочи
- Неловкость в левых конечностях
- Проводимое антипсихотическое лечение неэффективно, наблюдалось постепенное ухудшение с явными неврологическими симптомами (прогрессирующая слабость в левых конечностях, эректильная дисфункция, нарушение памяти на недавние события, бредовые идеи и участившиеся галлюцинации)

MRI (13 декабря 2005г.)

- Постинфарктная зона кистозно-глиозной трансформации в левой задней лобно-теменной области
- Расценено как постинсультное состояние на фоне прогрессирующего неврологического заболевания (инфекция?, васкулопатия?)



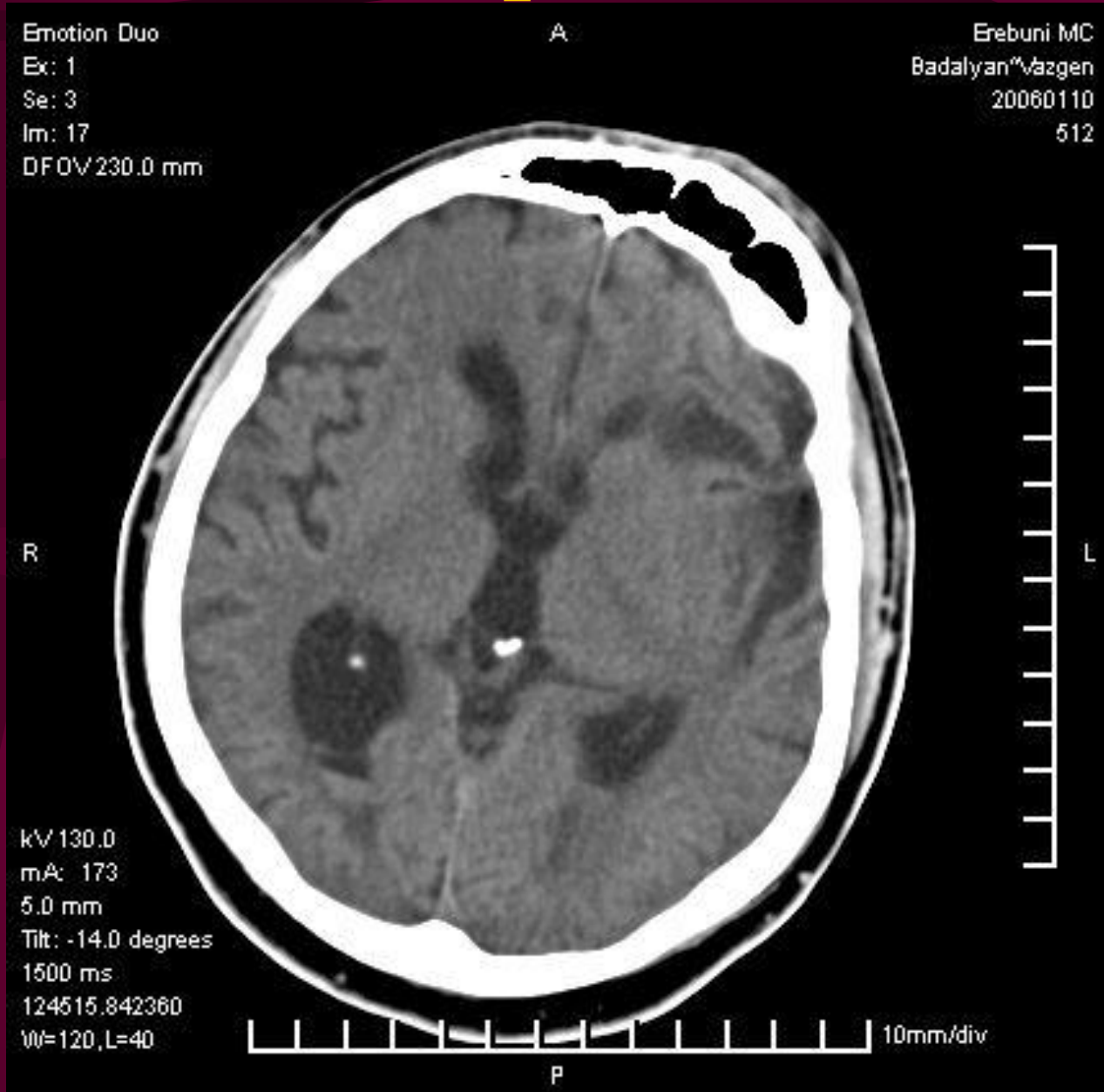


Январь 2006

- Инсультоподобный эпизод 8-го января 2006г с нарушением сознания и левосторонним глубоким гемипарезом
- Развился в течение нескольких часов, наблюдалось нарушение ориентации в пространстве и времени, затем речи

КТ г/м (10-е января, 2006)

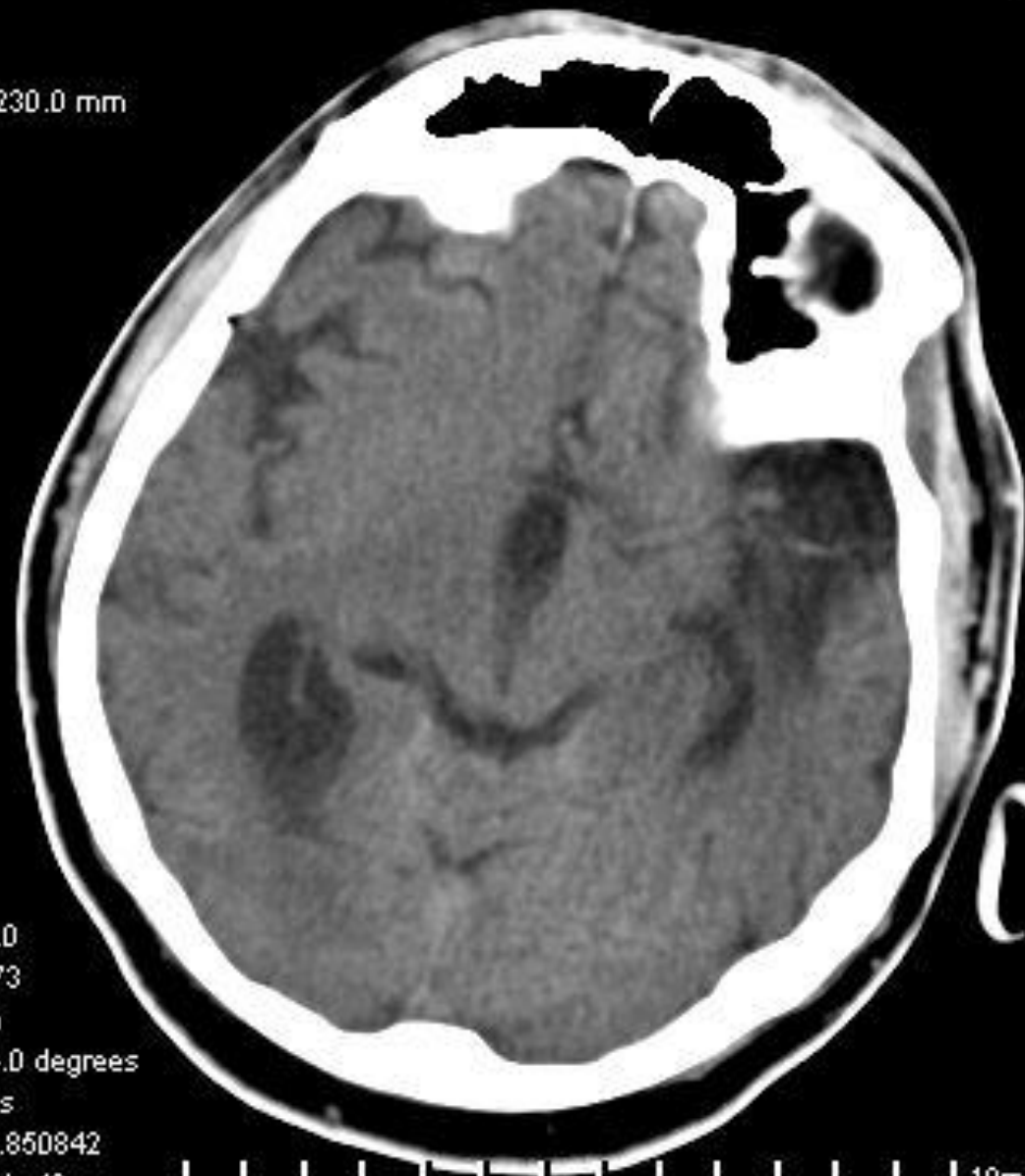Гиподенсная область в левой лобно-теменной области рядом с передним рогом и скопление гиперденсной жидкости в задних рогах



Emotion Duo
Ex: 1
Se: 3
Im: 15
DFOV 230.0 mm

Erebuni MC
Badalyan Vazgen
20060110
512

R



L

kV 130.0
mA: 173
5.0 mm
Tilt: -14.0 degrees
1500 ms
124509.850842
W=120, L=40



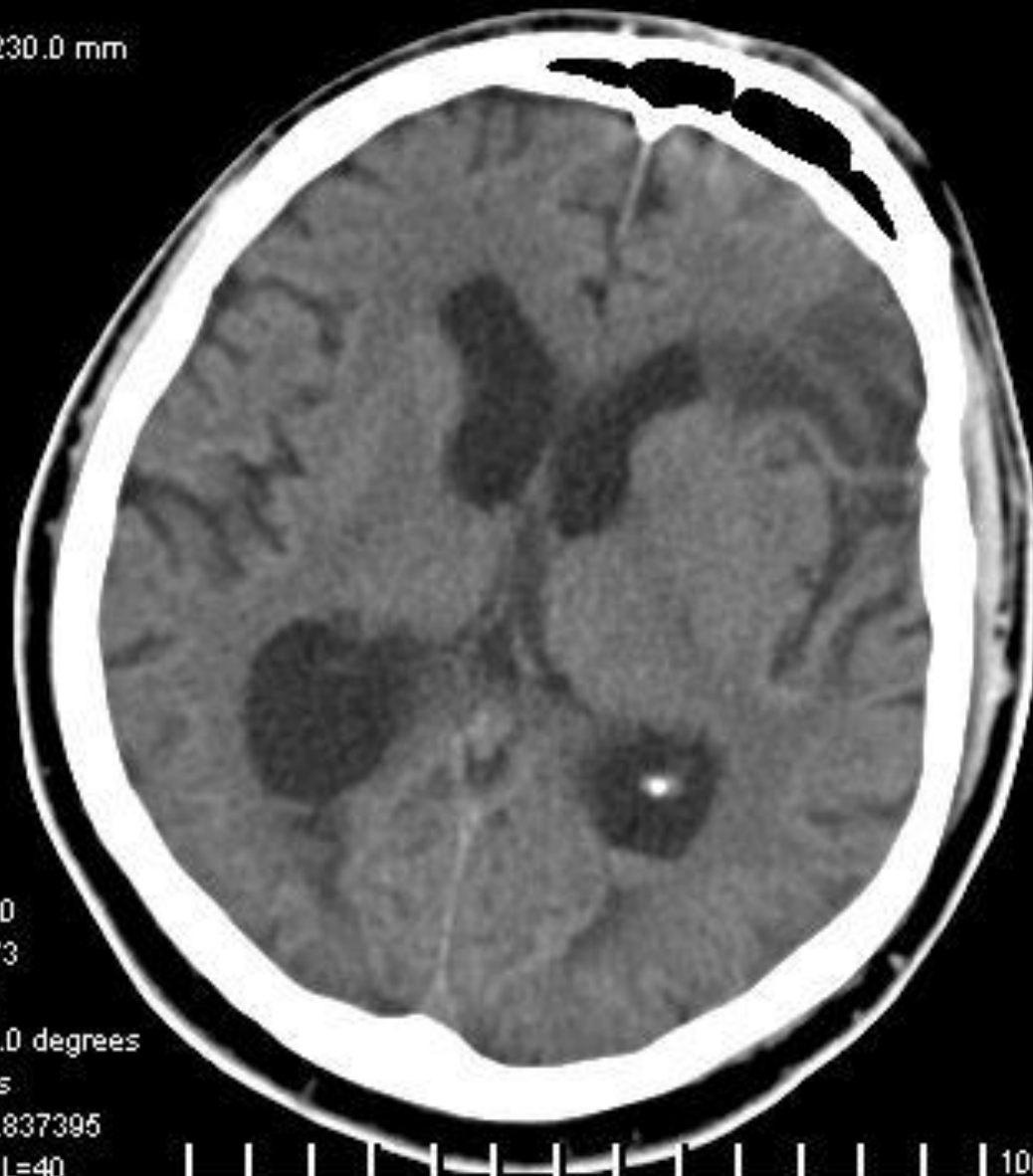P

Emotion Duo
Ex: 1
Se: 3
Im: 18
DFOV 230.0 mm

A

Erebuni MC
Badalyan Vazgen
20060110
512

R



L

kV 130.0
mA: 173
5.0 mm
Tilt: -14.0 degrees
1500 ms
124518.837395
W=120, L=40

10mm/div

P

Лабораторные находки

- Лейкоцитоз (15000), С-РБ – 128 mg/dl, невыраженная протеинурия
- Иммунологические анализы в норме
- Общий холестерин – 260 mg/dl, HDL – 42.8 mg/dl, LDL – 188.8 mg/dl
- ВИЧ 1,2 – отриц.
- HBs Ag – отриц.

Лабораторные находки 2

- *Кровь*

- RW – 4+, RPR – 4+,
- VDRL – 4+, МНА-ТР – 4+

- *СМЖ* (без попадания путевой крови)

- VDRL – 4+

- *Другие данные по СМЖ*

- Бак. анализ – отриц.
- Плейоцитоз – $23/\text{mm}^3$
 - ✓ Лимфоциты – 15
 - ✓ Нейтрофилы - 8
- Белок – 39 mg/dL

Проведенная терапия

- *Penicillin G procaine* 2 млн. ЕД/сут в/м в теч. 14 дней
- Инфузии
- НСПВП
- Поддерживающая терапия

- Через два дня после начала терапии пенициллином у больного развились два последовательных эпилептических статуса парциальных моторных припадков (адверсивных с поворотом головы и глаз влево, оральными автоматизмами и тоническим напряжением в левой руке) с интервалом в 9-10 часов
- Купированы 3-мя ин'екциями диазепама (суммарно 30 мг), после чего припадков не наблюдалось
- ЭЭГ: на фоне нормального основного ритма наблюдаются
- Был назначен **Carbamazepine 600 mg** в сутки

Состояние на сегодня

- Несмотря на тенденцию к улучшению у больного сохраняются нарушения когнитивных функций (память, гнозис, мышление)
- Речь почти полностью восстановилась
- Значительное восстановление силы в левых конечностях
- Припадки отсутствуют
- Редкие галлюцинации

Возникающие вопросы

- Когда проводить нейровизуализацию у больных с психиатрическими проблемами?
- Проводить ли всем больным посещающим психиатрическое учреждение нетрепонемные тесты?
- Почему цереброваскулярная форма сифилиса протекала без резких ухудшений и с постепенным накоплением неврологического дефицита?

Спасибо за внимание