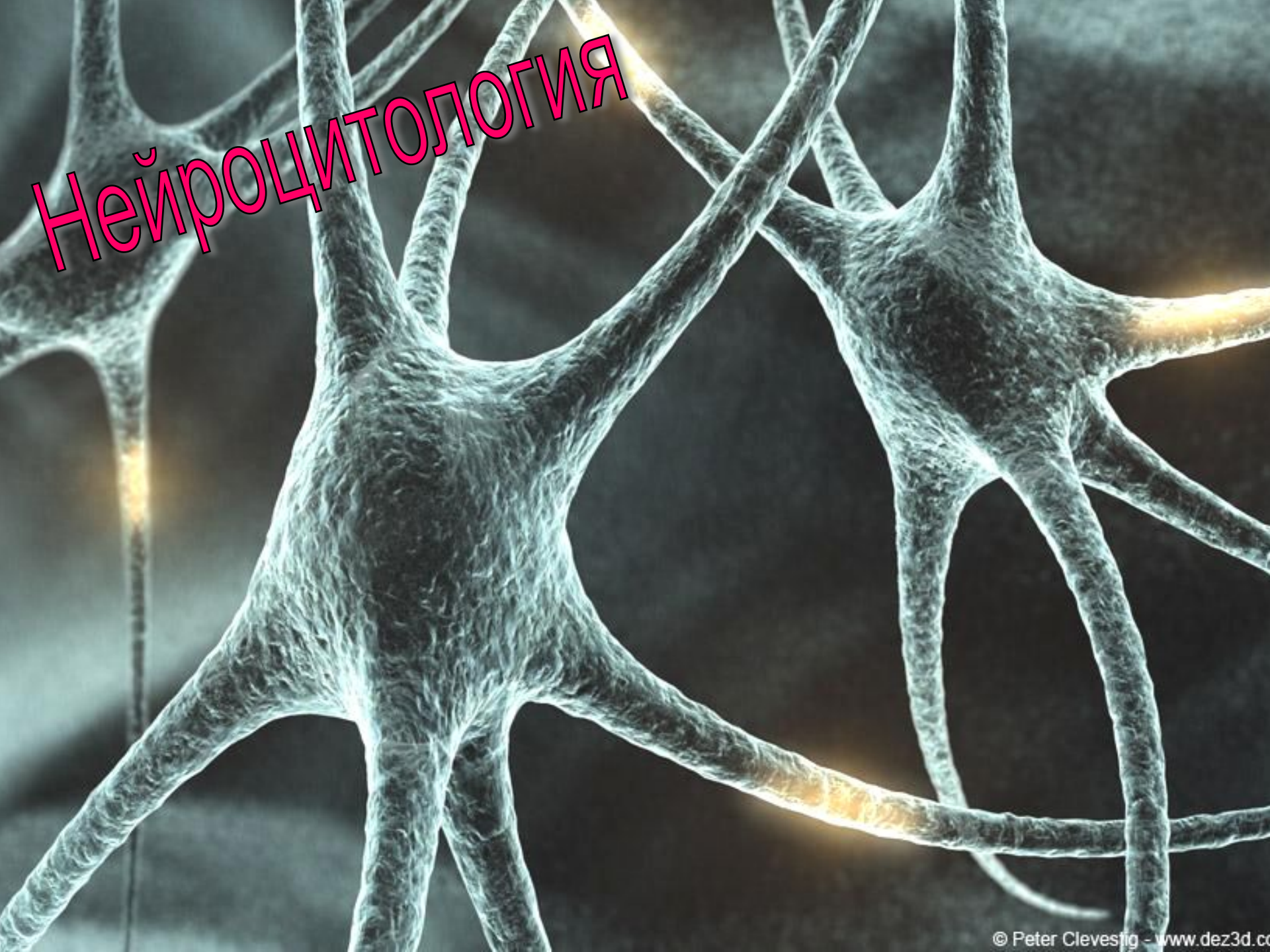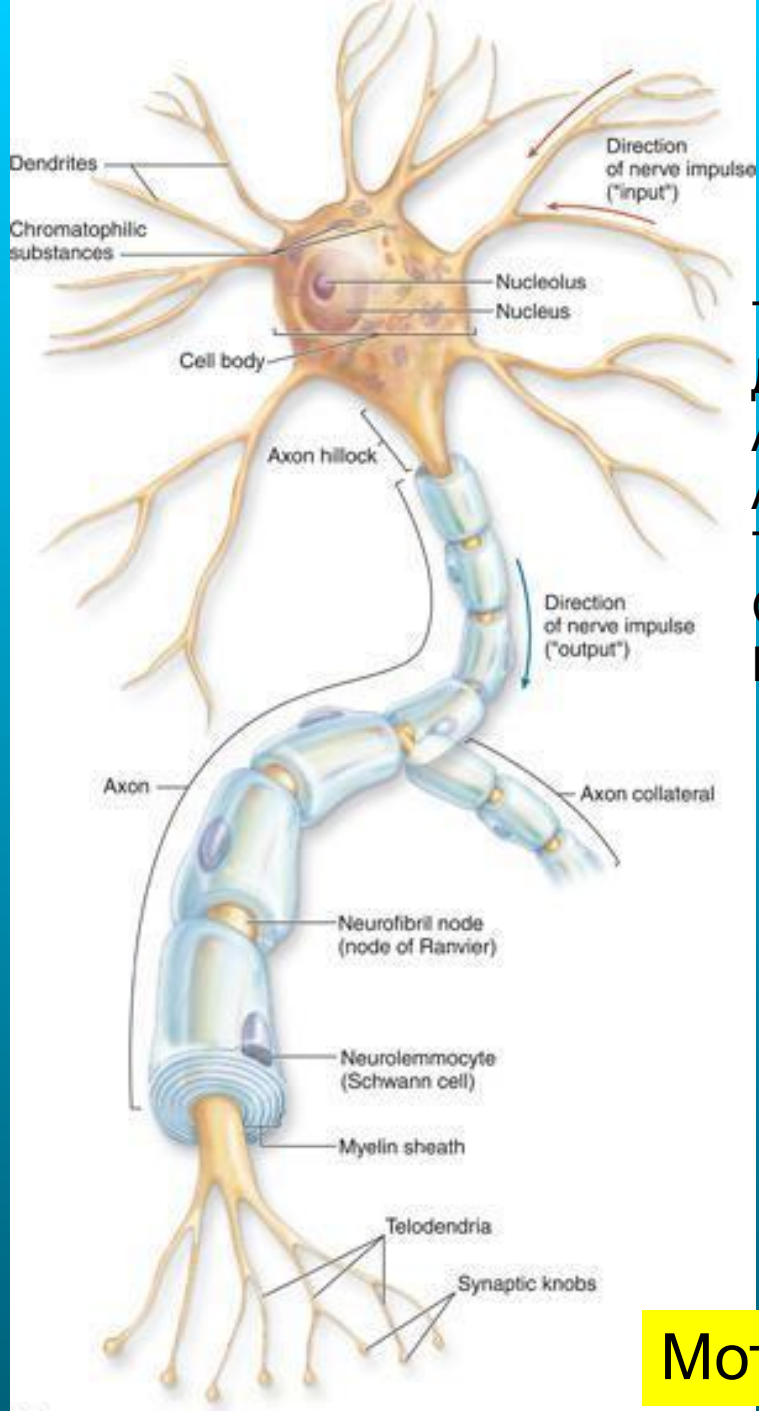


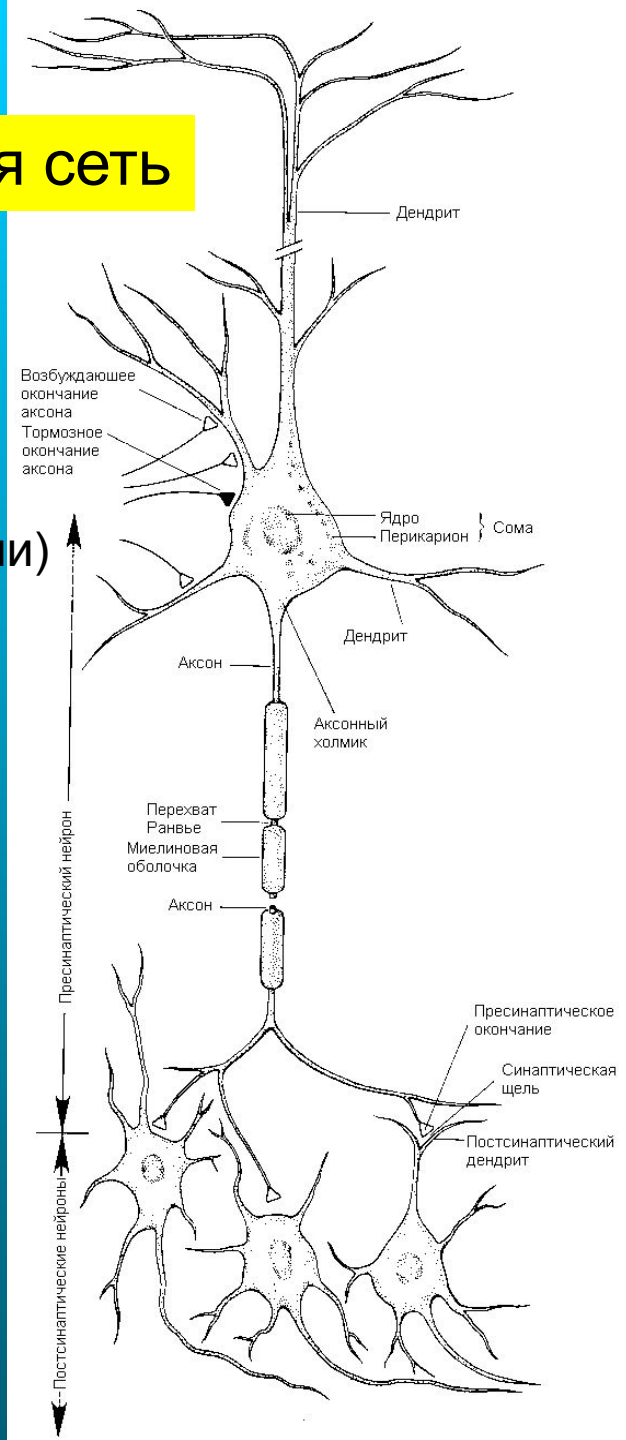
Нейроцитология

Нервная сеть

Тело (сoma)
Дендрит
Аксон
Аксонный холмик
Терминали (телодендрии)
Синапс
Нейромедиатор
(нейротрансмиттер)



Мотонейрон



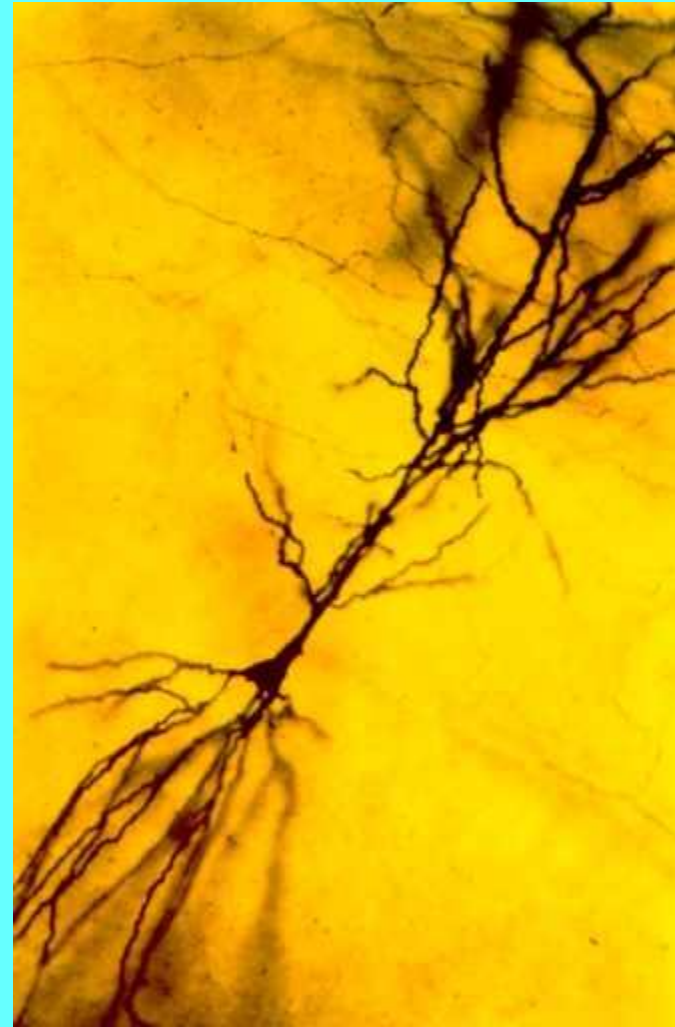
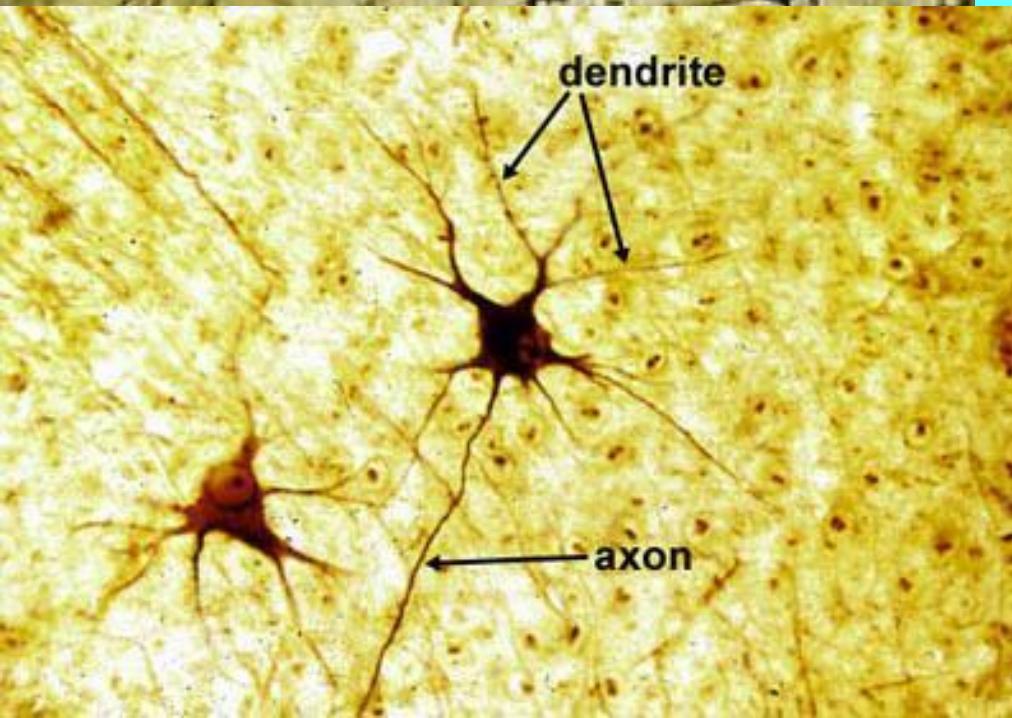
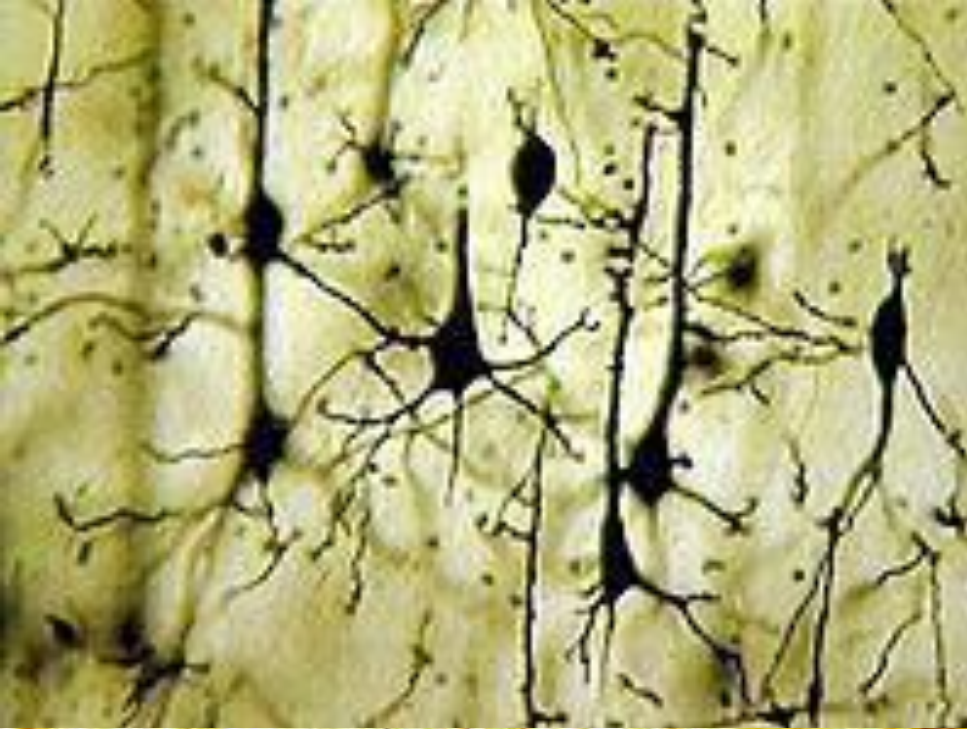


Камилло Гольджи (1844–1926). Фотография сделана в начале 1880-х годов, когда Гольджи был профессором университета в Павии. В 1906 году он разделил с Кахалом Нобелевскую премию по физиологии и медицине.



Сантьяго Рамон-и-Кахал (1852–1934). Поэт, художник и гистолог, обладавший поразительным творческим потенциалом, он преподавал в основном в Мадридском университете. Этот автопортрет он создал в 1920-х годах.

Окраска нейронов по Гольджи





TEXTURA DEL SISTEMA NERVIOSO
POR
S. RAMÓN Y CAJAL
HOMBRE Y DE LOS VERTEBRADOS

ESTUDIO SOBRE EL PLAN ESTRUCTURAL
Y DISPOSICIÓN HISTOLÓGICA DE LOS ORGANOS NERVIOSOS
ADICIONADOS DE CONSERVACIONES FISIOLÓGICAS
FUNDADAS EN LOS NUEVOS DESCUBRIMIENTOS.

POR
S. RAMÓN CAJAL

Coordinador de Histología en la Universidad de Madrid.

Con estampas grabadas en negro y en color.

TOMO I

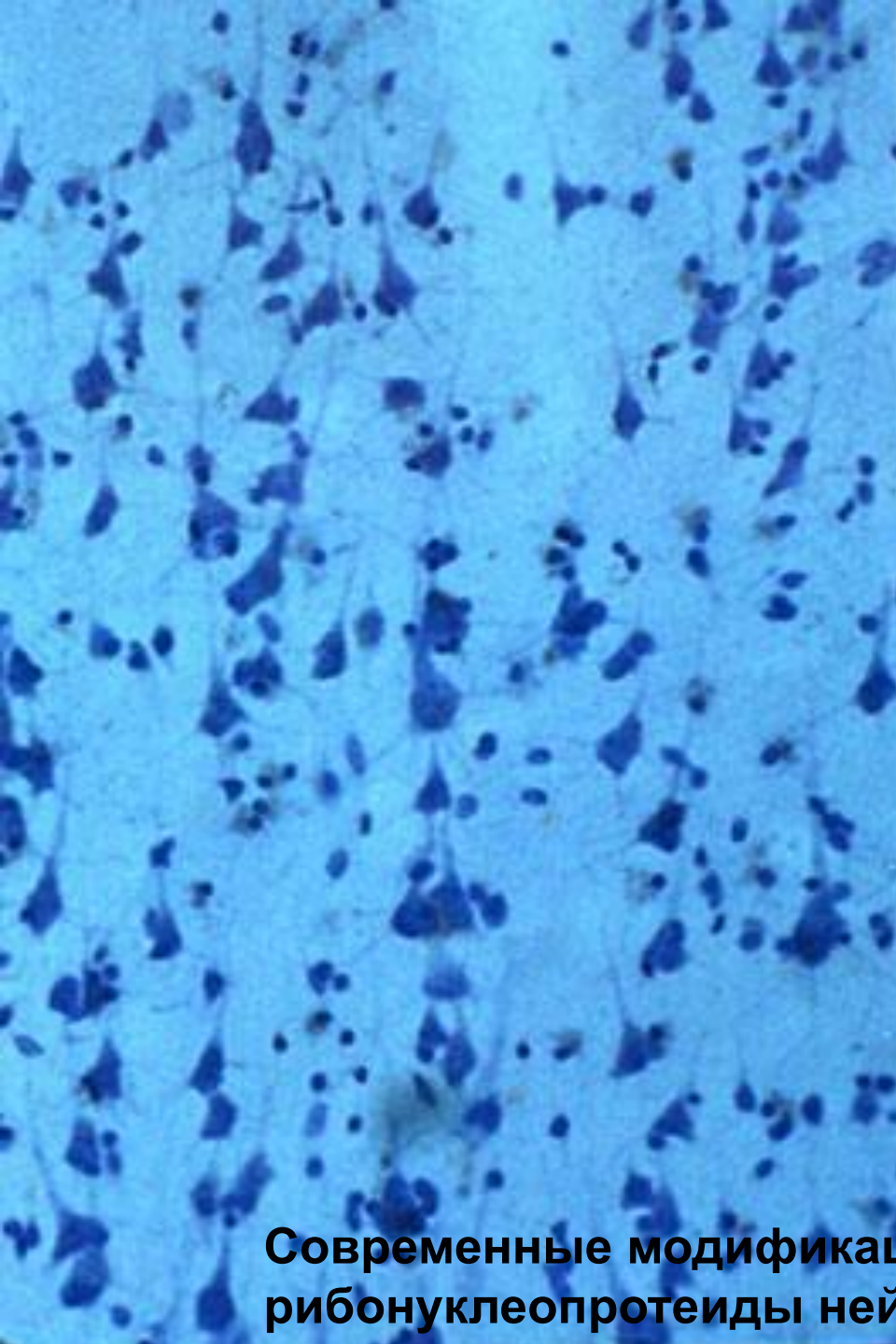
MADRID
IMPRENTA Y LIBRERÍA DE NICOLÁS ROYA
Duroso, 8, y Goya, 6

1899

Рамон-и-Кахал и его труд «Гистология нервной системы человека и позвоночных животных» (1904)

Основные положения нейронной теории

1. Нейрон – основная анатомическая единица нервной ткани (НТ).
2. Нейрон – гистогенетическая единица НТ. Каждый тип нейронов развивается в онтогенезе из строго определенной группы клеток в определенное время. После окончания дифференцировки нейроны не делятся.
3. Нейрон – функциональная единица НТ. Н. работает как одно целое. Нейроны образуют систему функциональных связей с др. нейронами с помощью синапсов. С этим положением связан принцип функциональной полярности нейронов.
4. Нейроны уникальны в химическом отношении. Принцип Дейла: каждый нейрон синтезирует и выделяет из всех своих синапсов определенный медиатор или набор медиаторов. Хемоархитектоника мозга.
5. Нейрон – трофическая единица НТ. Нейроны нуждаются в постоянном обновлении компонентов цитоплазмы и мембран. Чрезвычайно высокий уровень обмена веществ.
6. Нейрон – патолого-гистологическая единица нервной ткани. Индивидуальная реакция отдельных нейронов на различные воздействия (травмы, интоксикации и т.п.). Единство патологических реакций нейрона - на повреждение реакция идет по всей клетке, пусть даже повреждена только какая-либо часть клетки.

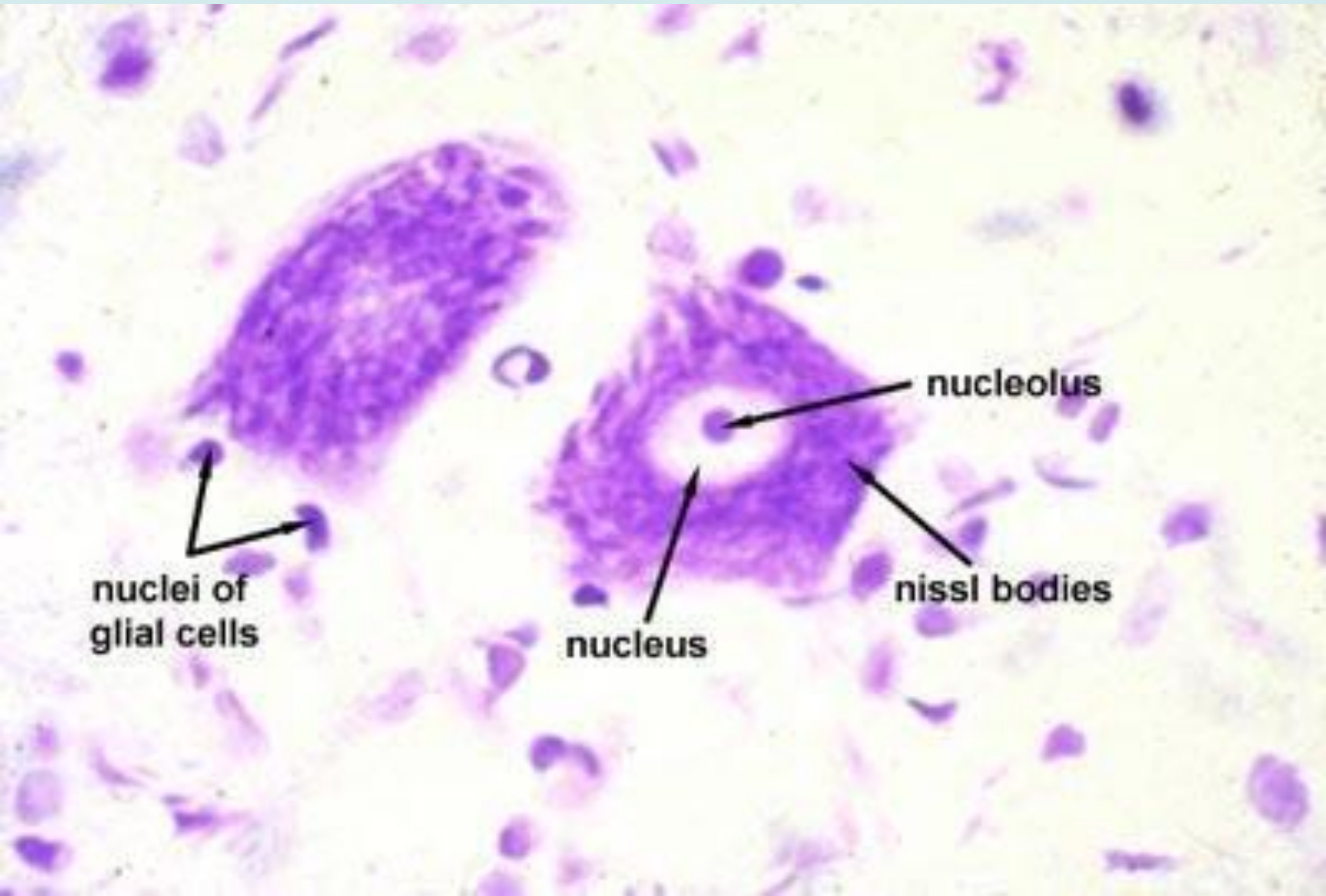


Франц Ниссль (1860-1919)

Метод окраски анилиновыми
красителями
(метиленовая синь)

**Современные модификации метода Ниссля выявляют
рибонуклеопротеиды нейронов**

Мотонейроны вентрального рога. Окраска по Нислю



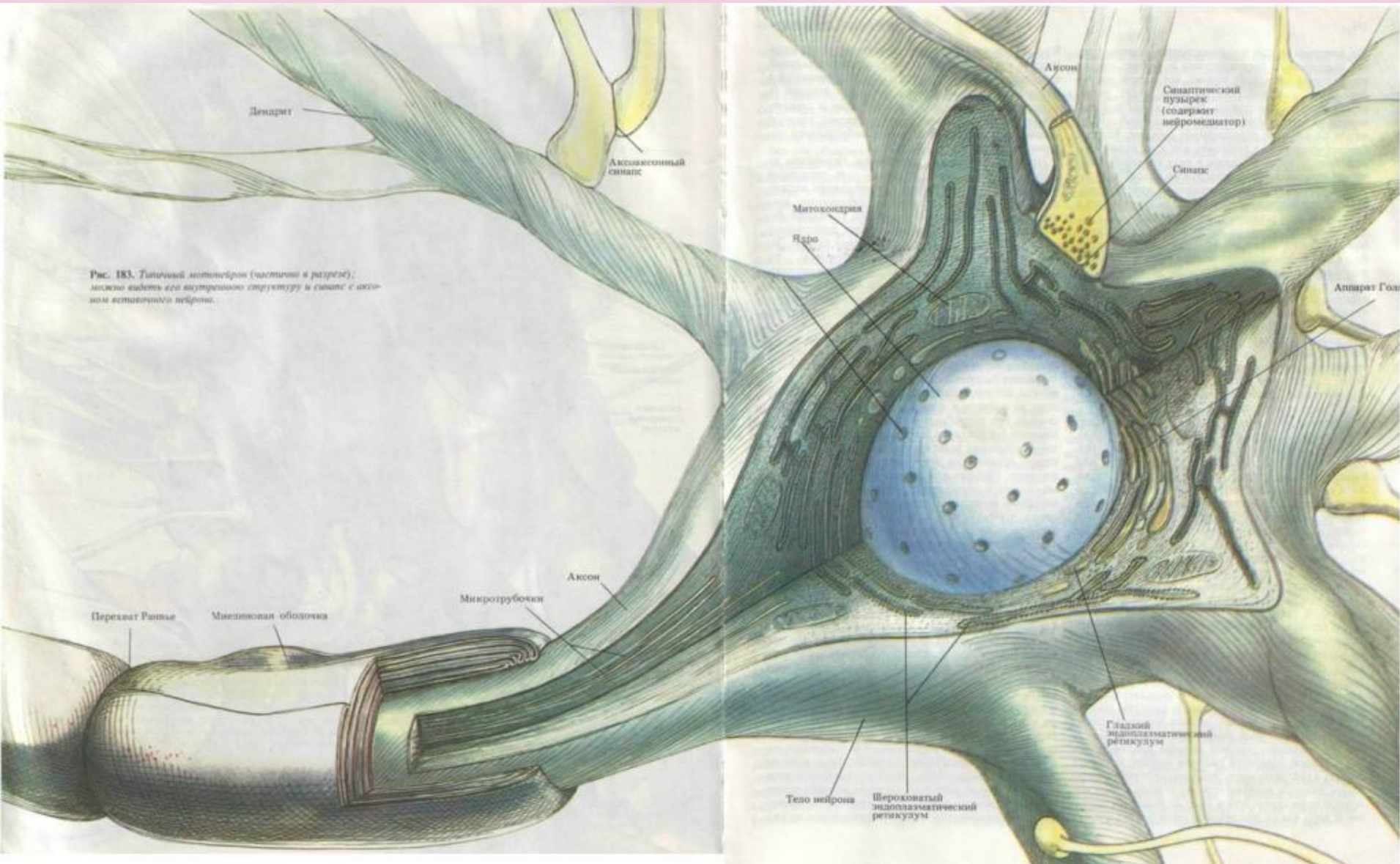
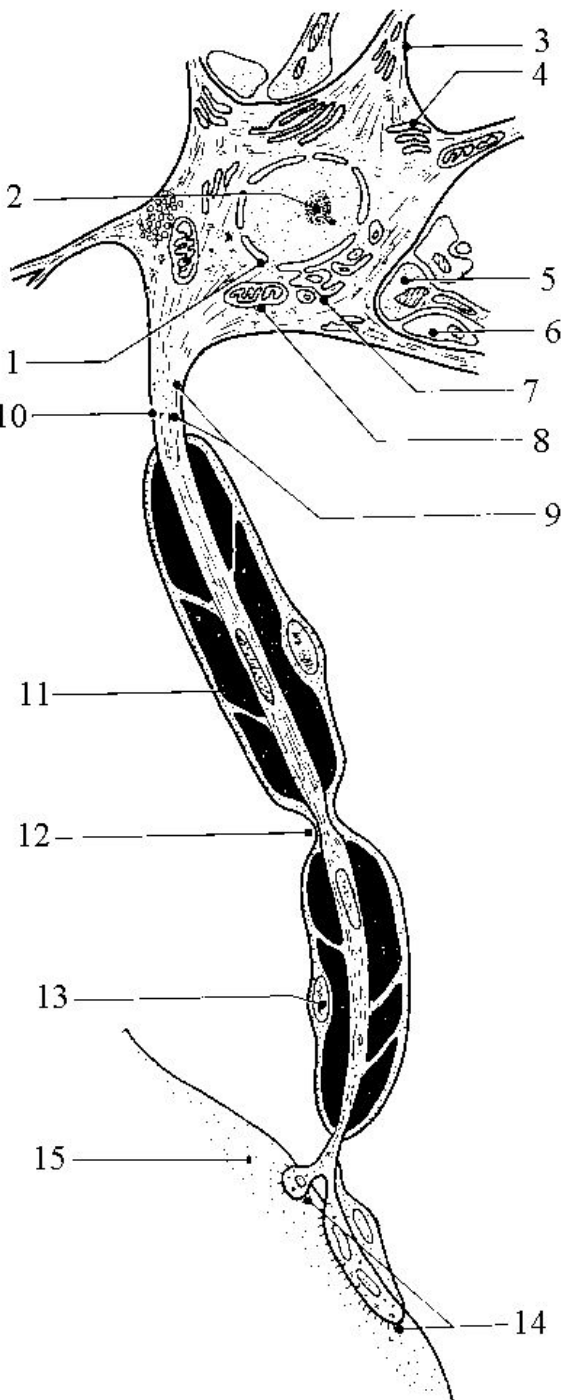
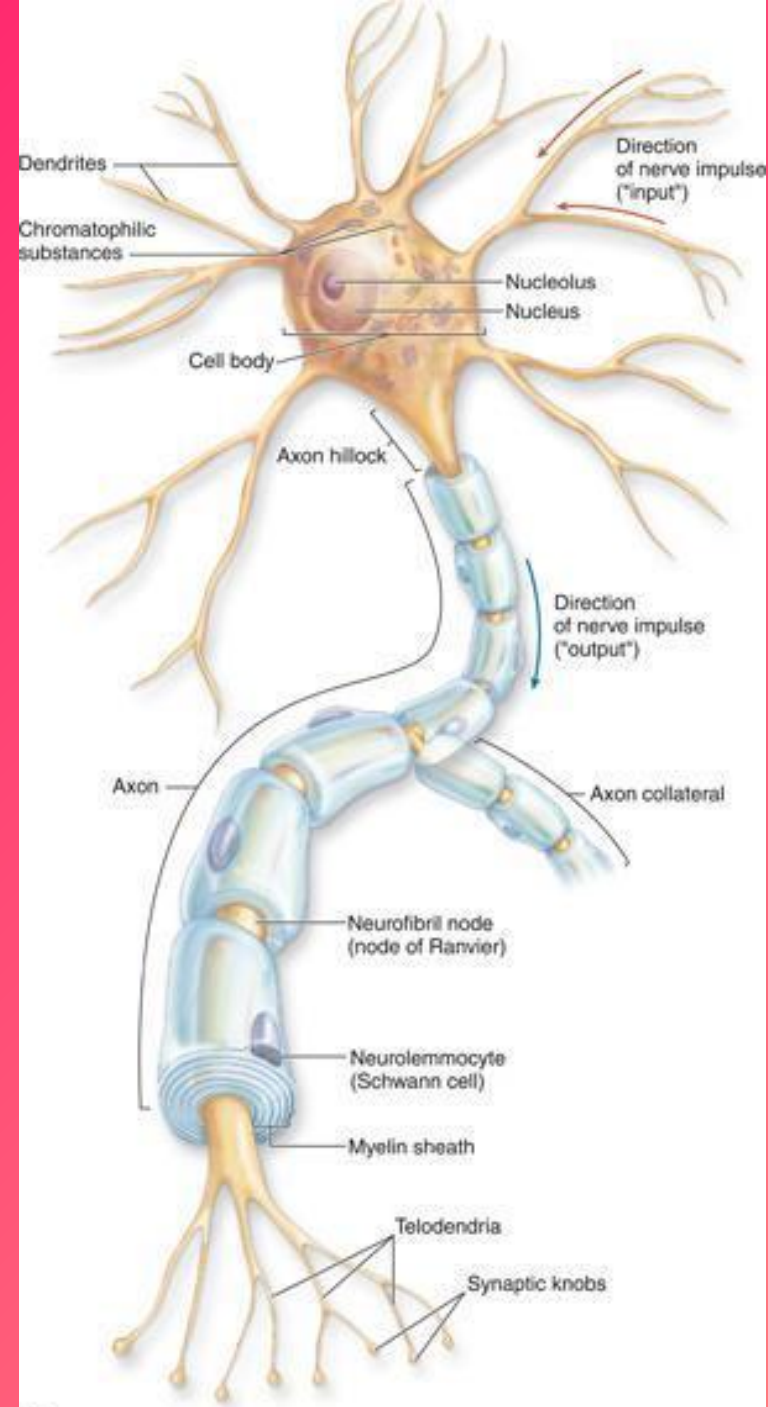


Рис. 183. Типичный мотонейрон (частично в разрезе); можно видеть его внутреннюю структуру и синапс с аксоном другого нейрона.

Строение нейрона



1 – ядро, 2 – ядрышко, 3 – дендрит, 4 – тигроид, 5 – пресинапс, 6 – ножка астроцита, 7 – АГ, 8 – м. х., 9 – нейрофибриллы, 10 – аксон, 11 – миелиновая оболочка, 12 – перехват Ранвье, 13 – ядро шванновской клетки, 14 – синапс, 15 – мышечное волокно



Особенности микроструктуры нейрона

Ядро – всегда в интерфазе

Субстанция Ниссля (тигроид)

Митохондрии – большое количество,
способны к перемещению внутри клетки

АГ + лизосомы – хорошо выражены

Хорошо развитая сеть микротрубочек
(диаметр **20-26** нм), нейрофиламентов
(8-10 нм) и микрофиламентов **(6-8** нм);
специфические для нейрона белки

пресинапс

Аксонный холмик

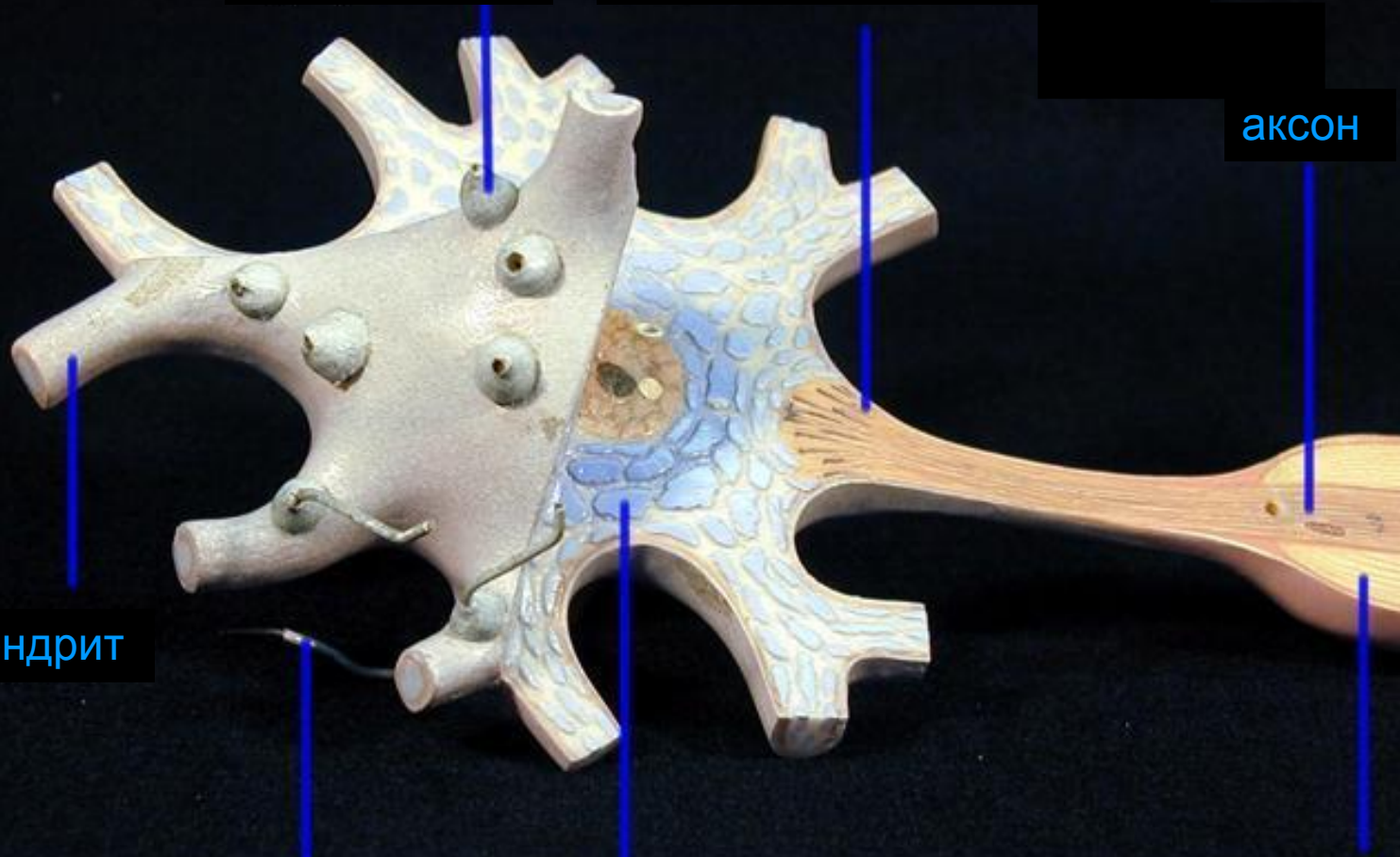
аксон

дендрит

дендрит

тигроид

миелин

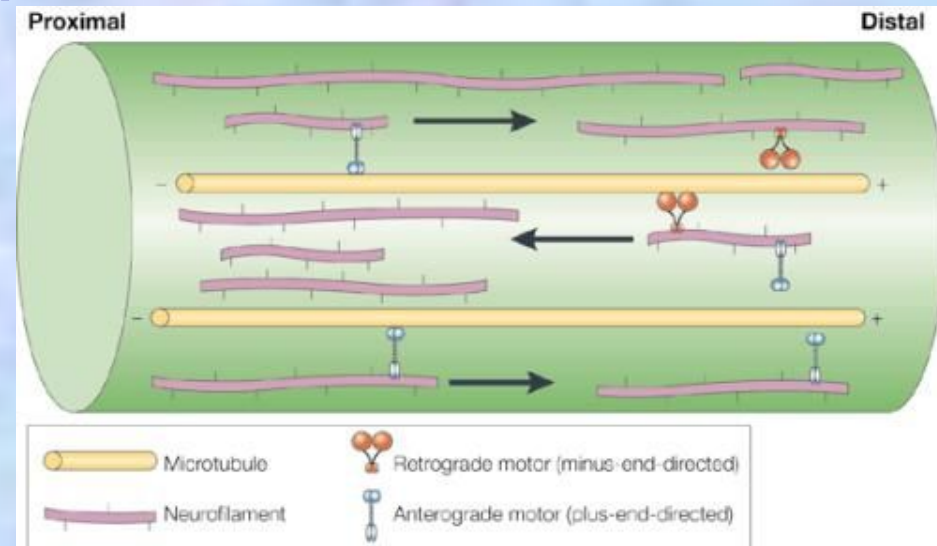


Аксонный транспорт

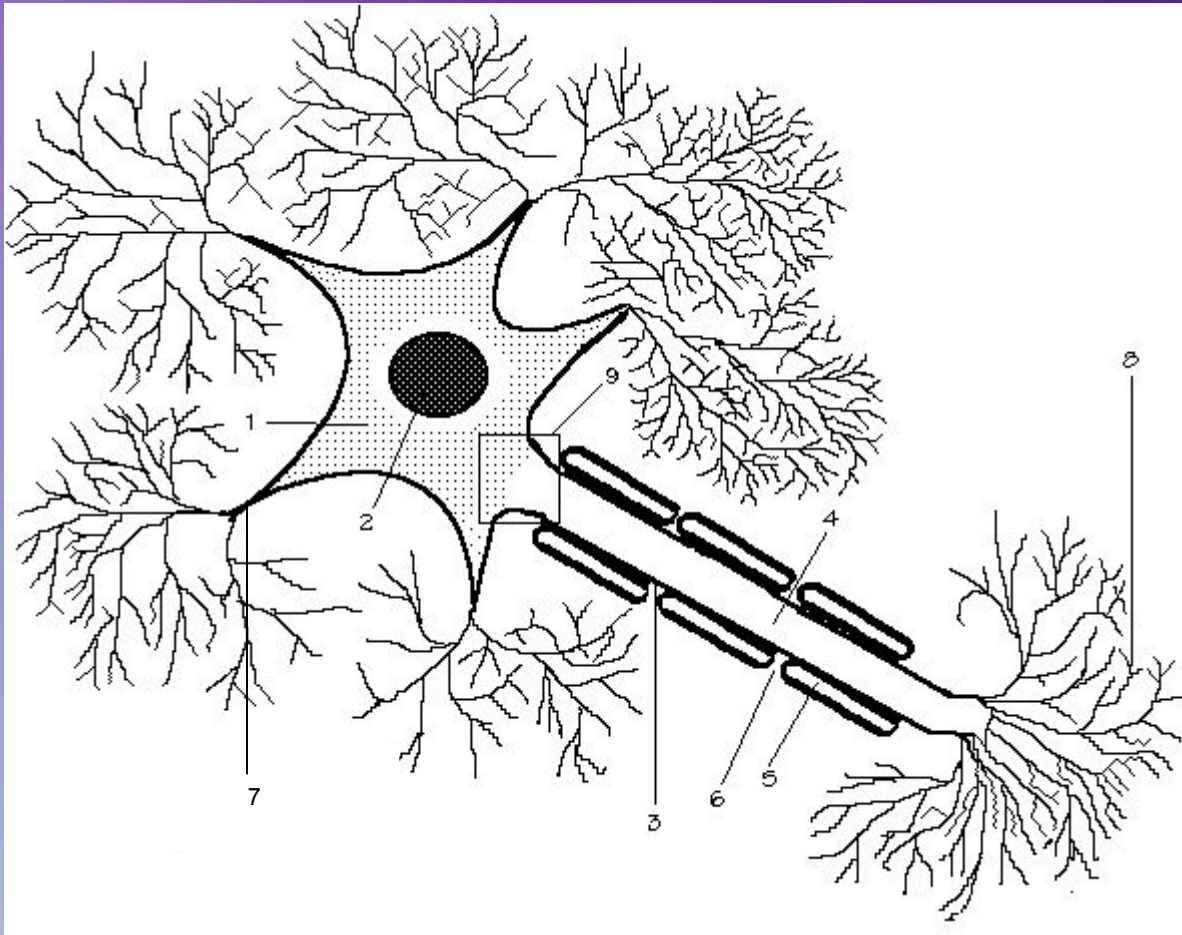
Антероградный (от сомы нейрона) и ретроградный (к соме)

Компоненты:

- быстрый (**100-1000** мм/сутки),
- медленный (**0,2-1** мм/сутки),
- промежуточный (**2-50** мм/сутки)



Типичный нейрон



- 1 – сома
- 2 – ядро
- 3 – аксон
- 4 – аксоплазма
- 5 – миелиновая оболочка
- 6 – перехват Ранвье
- 7 – дендрит
- 8 – терминали (телодендрии)
- 9 – аксонный холмик

У типичного нейрона

1. Аксон один, а дендритов несколько.

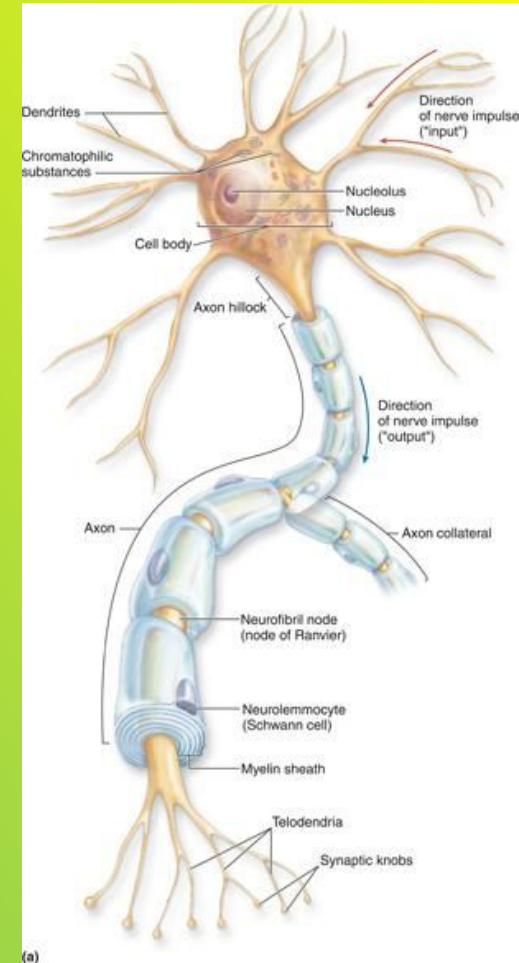
2. Дендрит короче аксона. Длина дендрита обычно не более 700 мкм, а аксон может достигать длины 1 м.

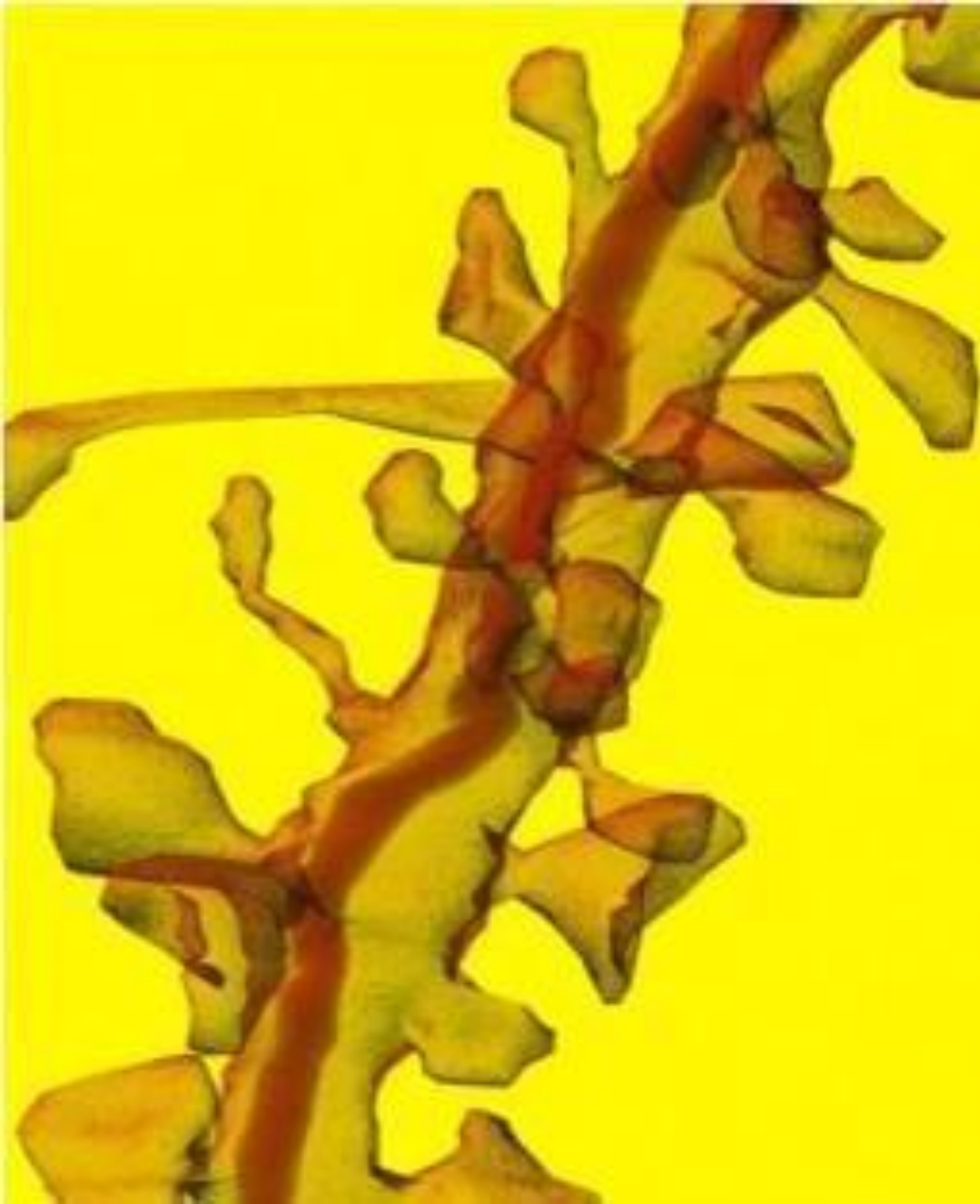
3. Дендрит плавно отходит от тела нейрона и постепенно истончается. Аксон, отходя от тела клетки, практически не меняет диаметр на всем своем протяжении. Диаметр различных аксонов колеблется от 0,3 до 16 мкм.

4. Дендриты ветвятся на всем своем протяжении под острым углом, дихотомически (вильчато), ветвление начинается от тела клетки. Аксон обычно ветвится только на конце, образуя контакты (синапсы) с другими клетками.

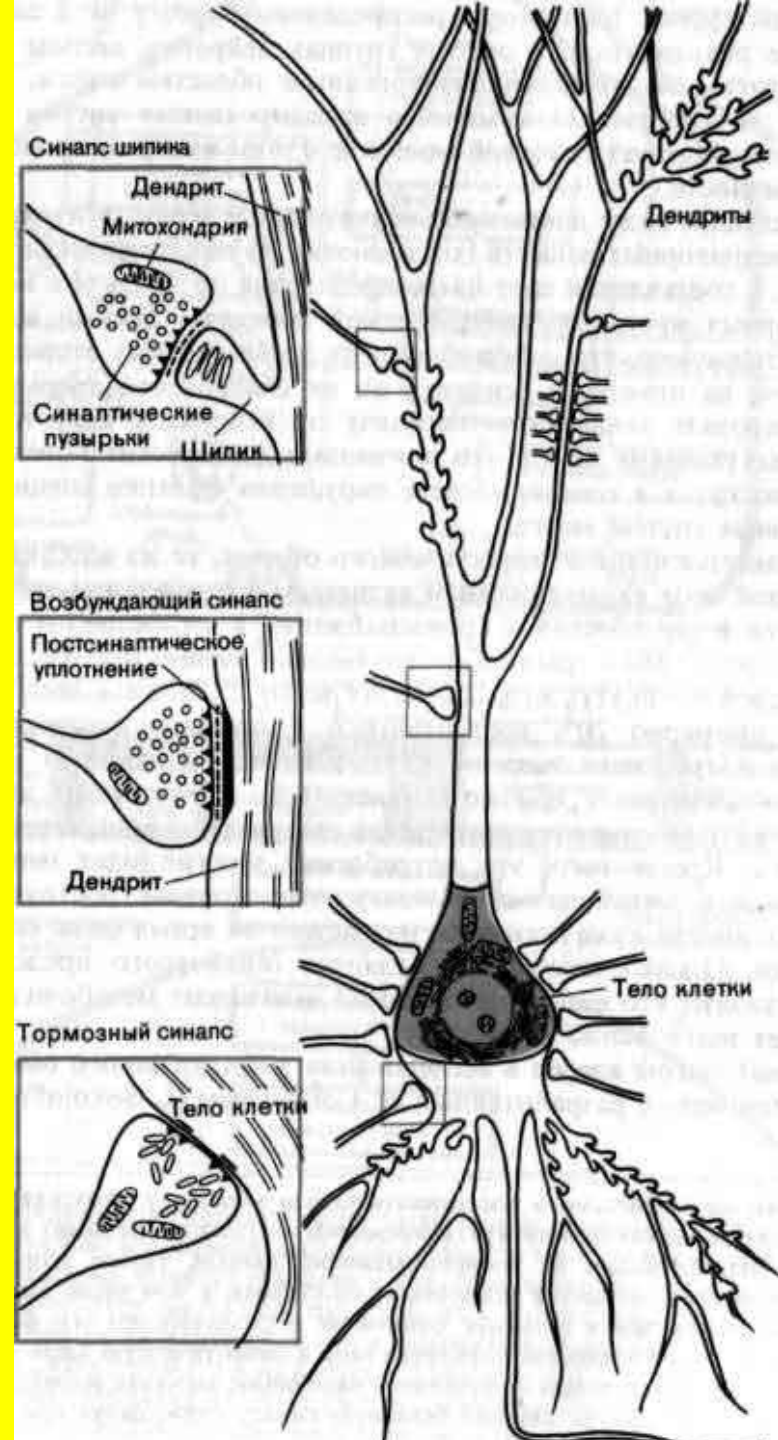
5. Дендриты (по крайней мере, в ЦНС) не имеют миелиновой оболочки, аксоны часто окружены миелиновой оболочкой.

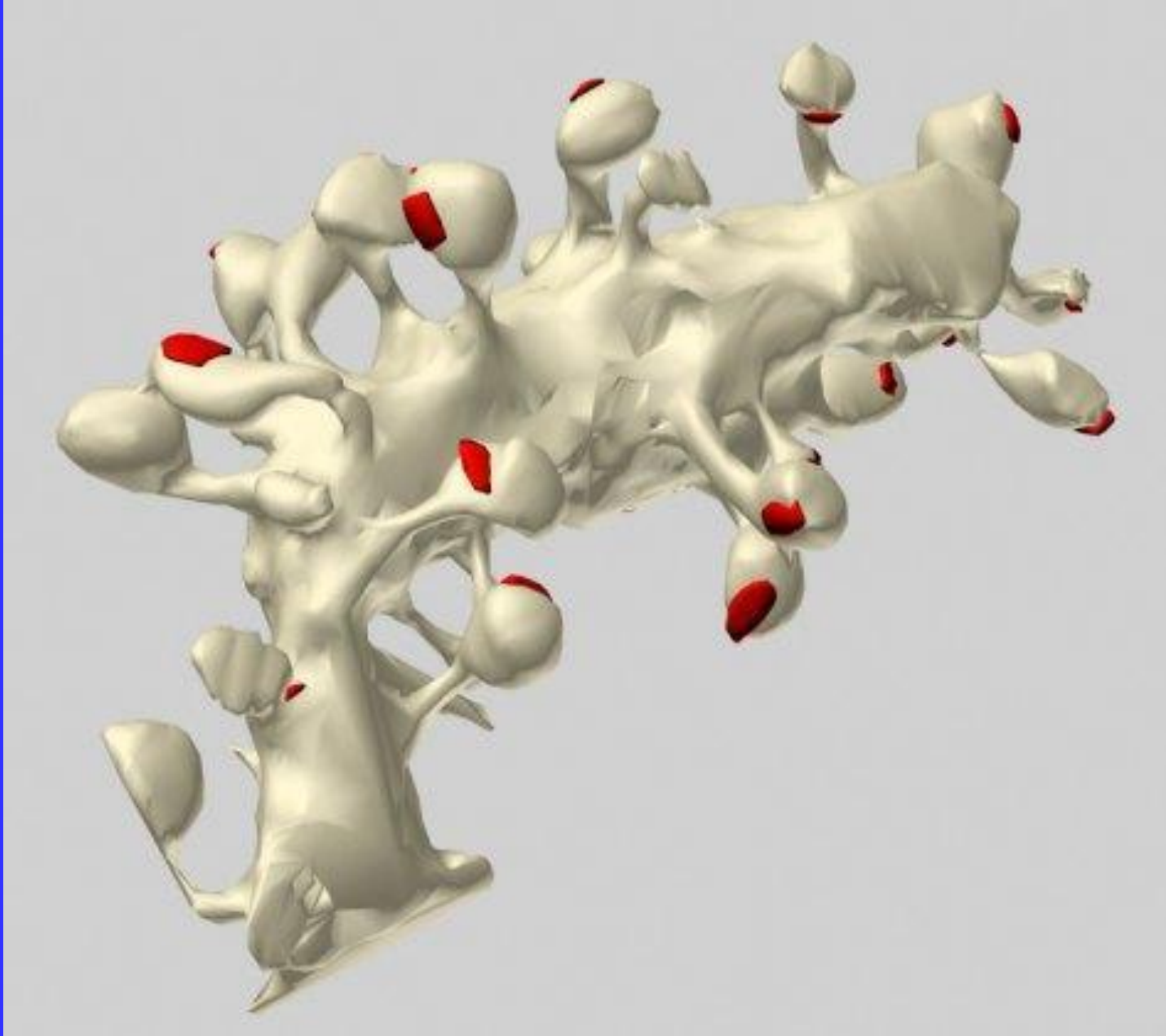
6. Проксимальные части Д. содержат нислевскую зернистость. А. не имеют тигроида.





Шипики на дендрите





Многочисленные булавовидные шипики на ветви дендрита клетки Пуркинье в коре мозжечка мыши

По строению оболочек нервные волокна делятся на

**Безмиелиновые
(безмякотные)**

**Миелиновые
(мякотные)**

Скорость проведения нервного импульса

0,3-10 м/с

80-120 м/с

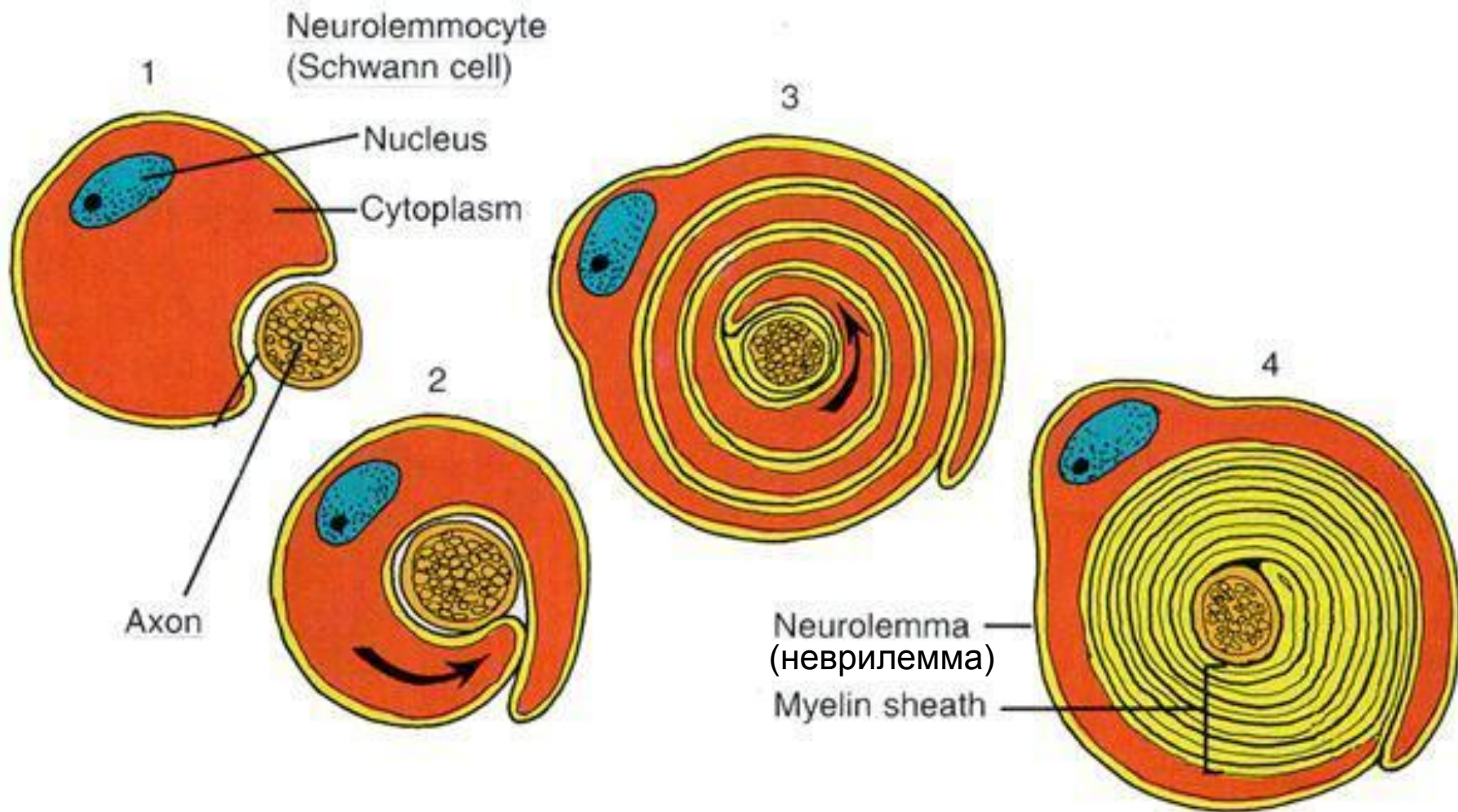
По толщине нервные волокна делят на

Группа А – $\approx 3-16$ мкм (большинство волокон ЦНС)

Группа В – $\approx 1,2-3$ мкм (преганглионарные волокна ВНС)

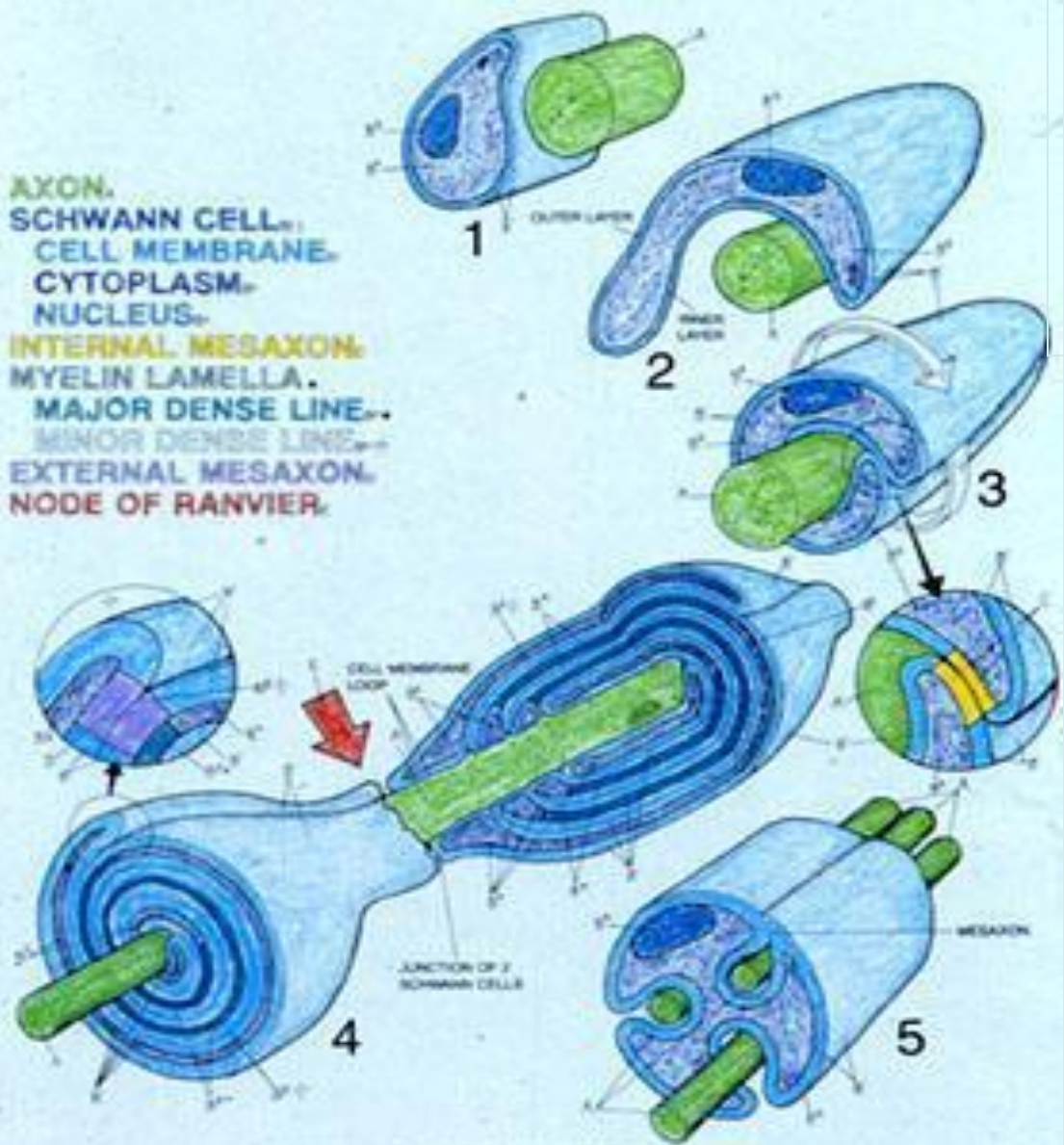
Группа С – $\approx 0,3-1,3$ мкм (безмиелиновые волокна)

Образование миелиновой оболочки



MYELINATION OF AXONS.

AXON.
SCHWANN CELL.
CELL MEMBRANE.
CYTOPLASM.
NUCLEUS.
INTERNAL MESAXON.
MYELIN LAMELLA.
MAJOR DENSE LINE.
MINOR DENSE LINE.
EXTERNAL MESAXON.
NODE OF RANVIER.



UNMYELINATED NERVE.

1-4 - последовательные этапы образования миелиновой оболочки

5 – безмиелиновые волокна

Образование миелиновой оболочки

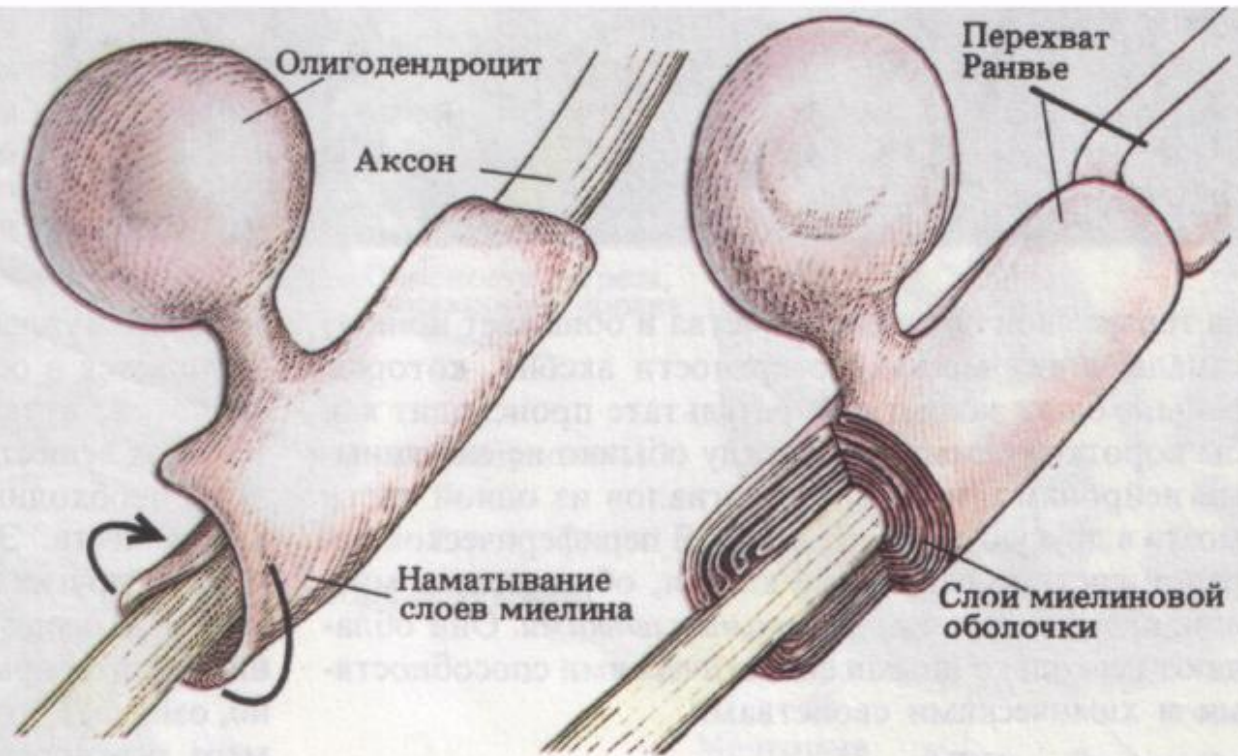
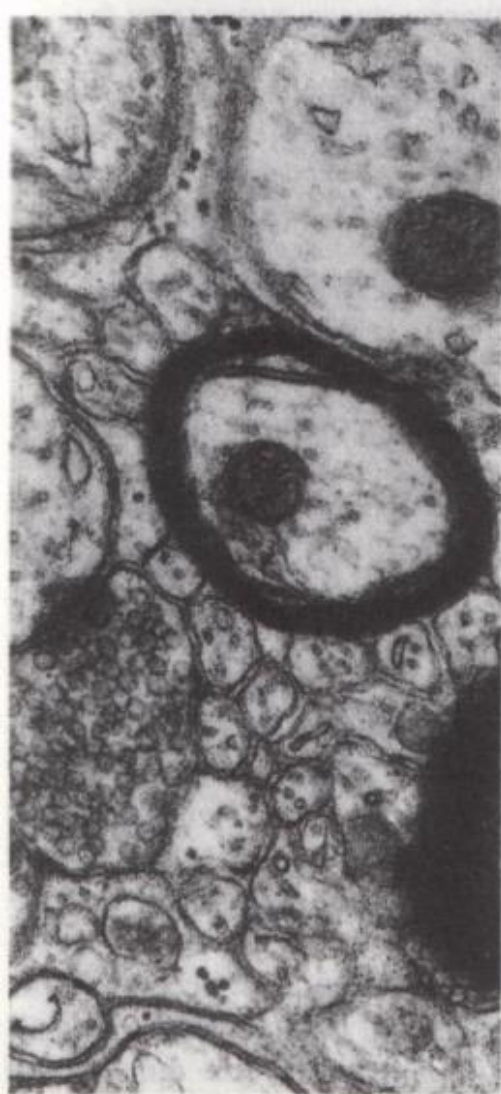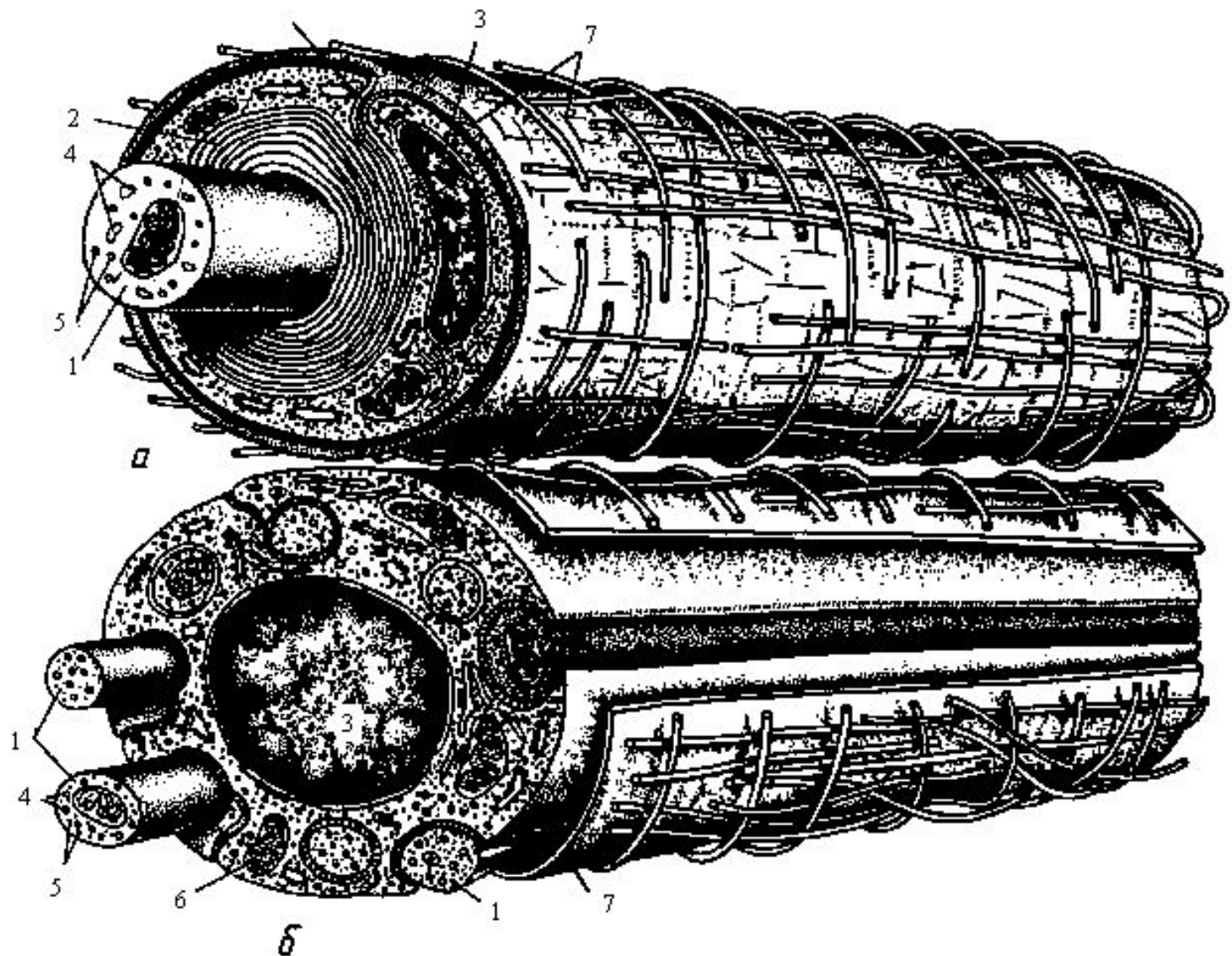
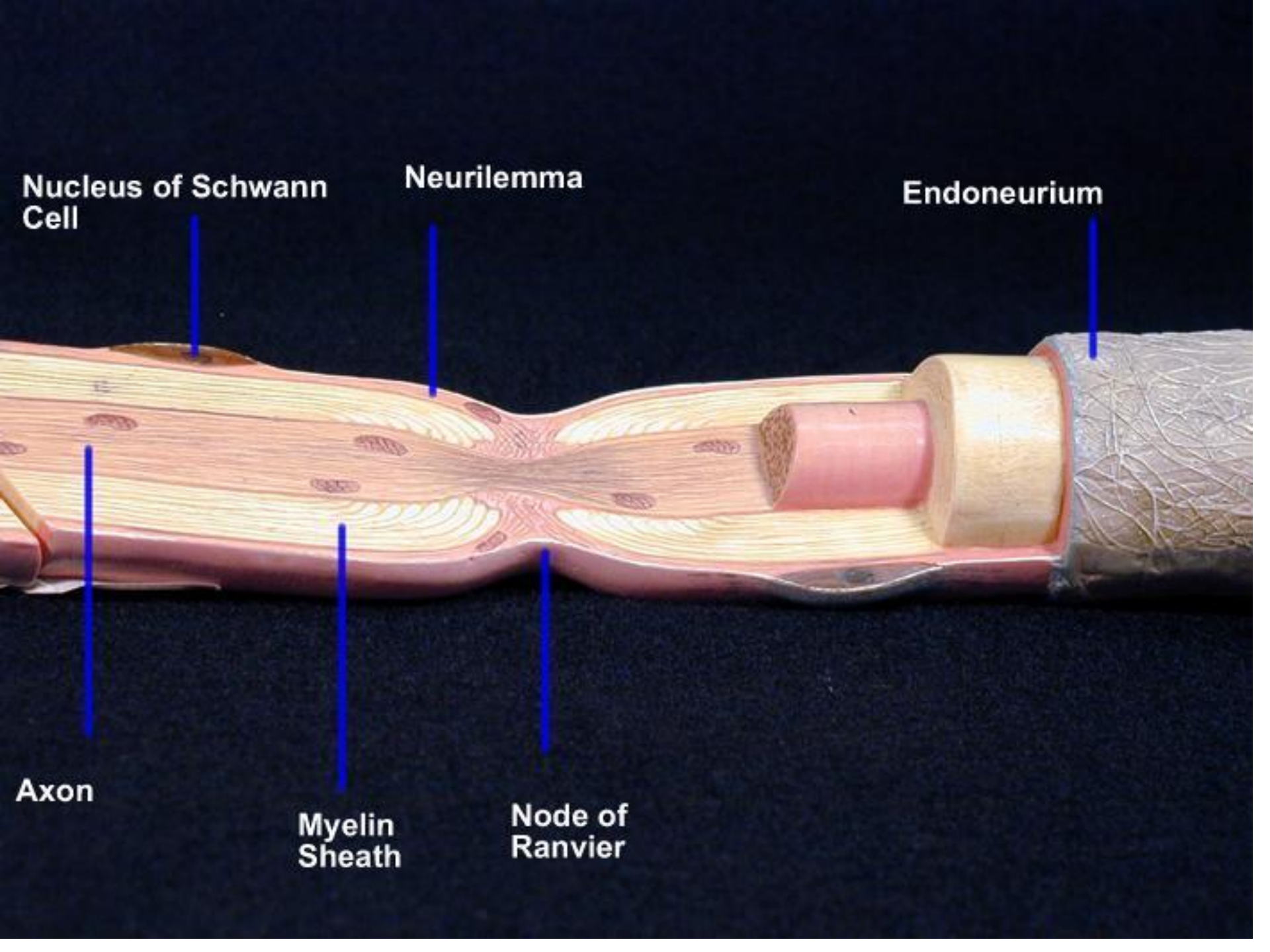


Рис. 35. Слева – многочисленные слои (темное кольцо), окружающие небольшой аксон, расположенный в центре. Справа – олигодендроцит наматывает свою мембрану вокруг аксона, образуя многослойную миелиновую оболочку. В миелинизированном аксоне переход ионов через мембрану происходит только в разрывах между сегментами миелиновой оболочки – перехватах Ранвье.



а – миелиновое волокно, б – безмиелиновое волокно кабельного типа



Nucleus of Schwann Cell

Neurilemma

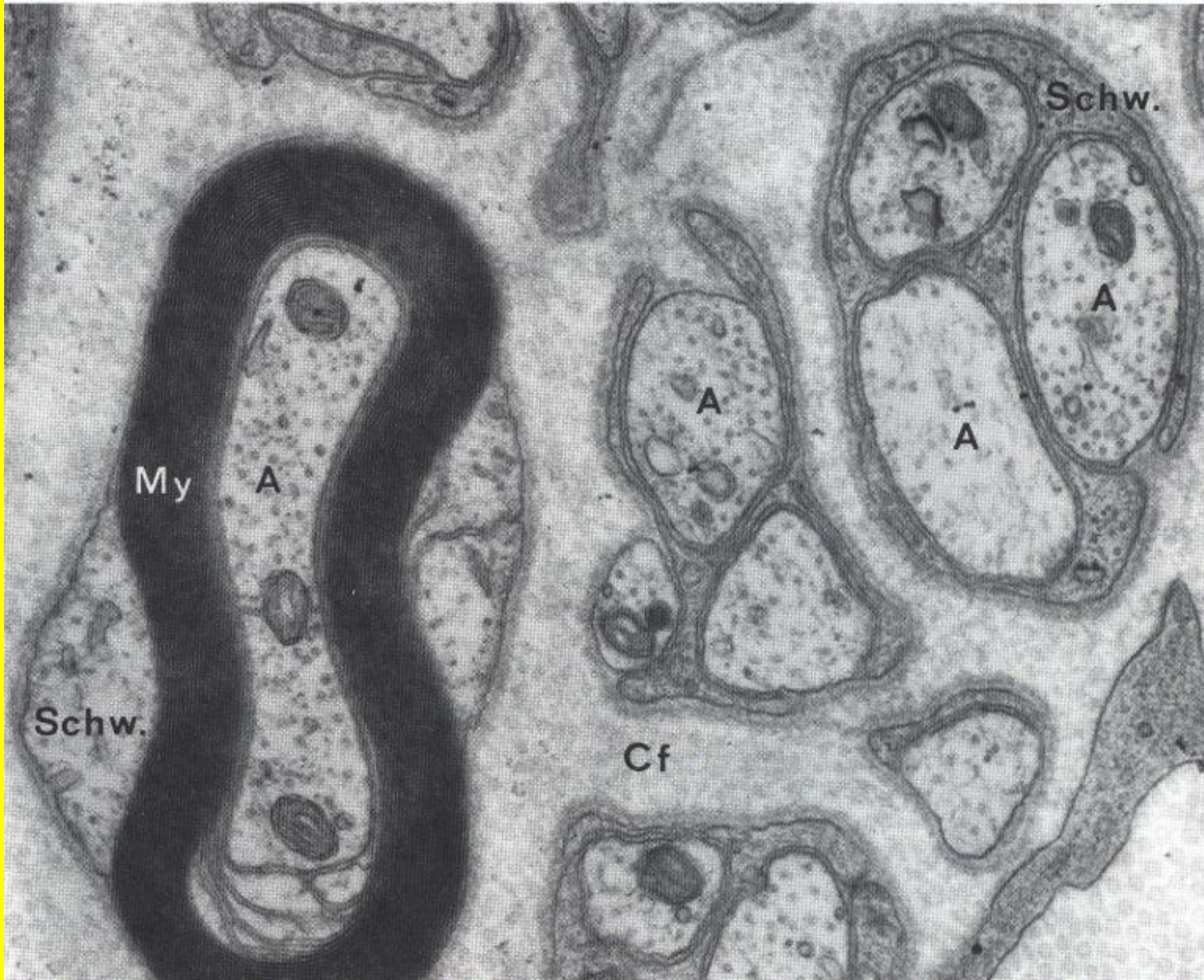Endoneurium

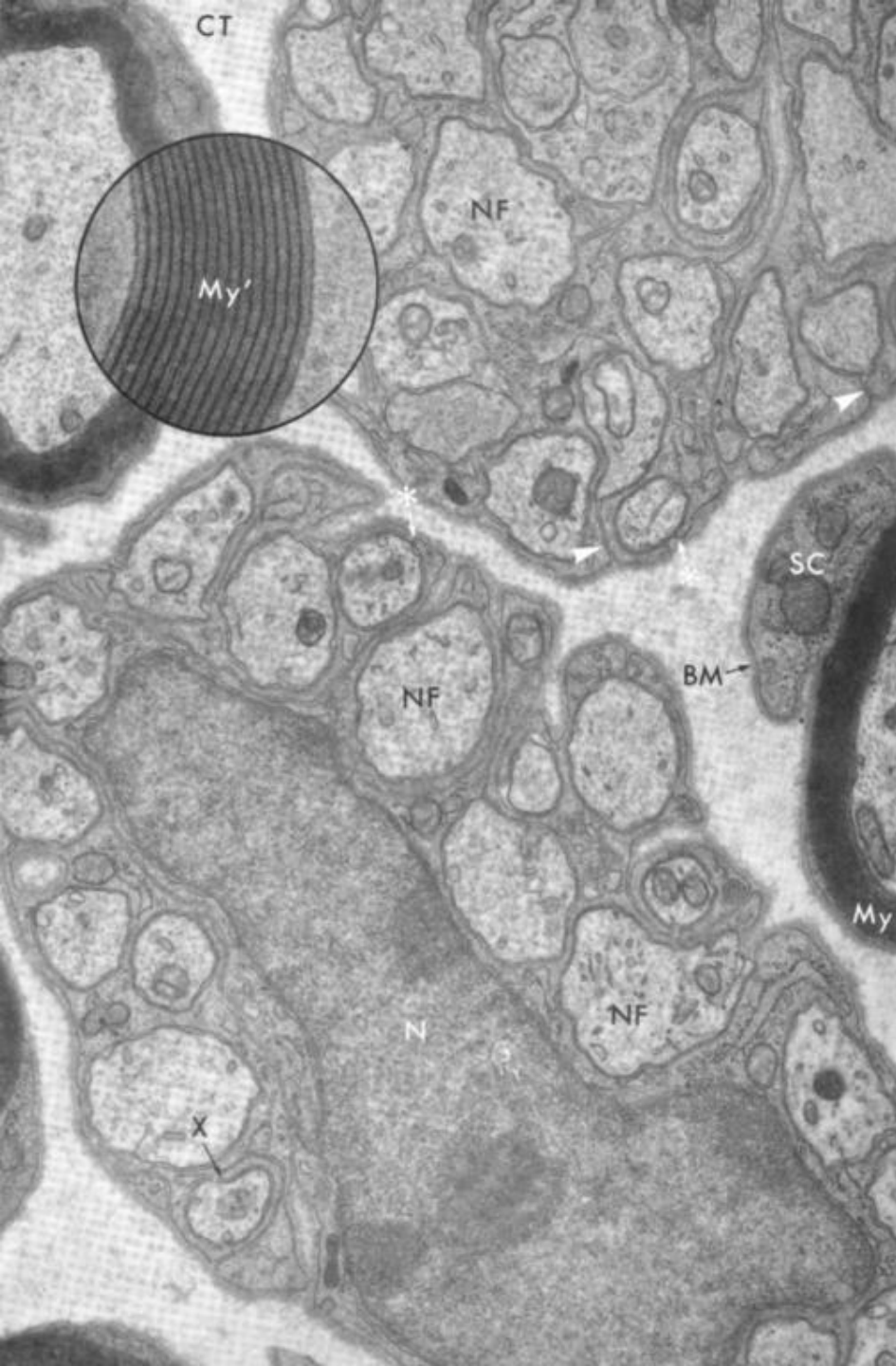Axon

Myelin Sheath

Node of Ranvier

Миелиновая оболочка. My – миелин, A – аксон, Schw – шванновская клетка (в правом верхнем углу – безмиелиновые волокна кабельного типа)

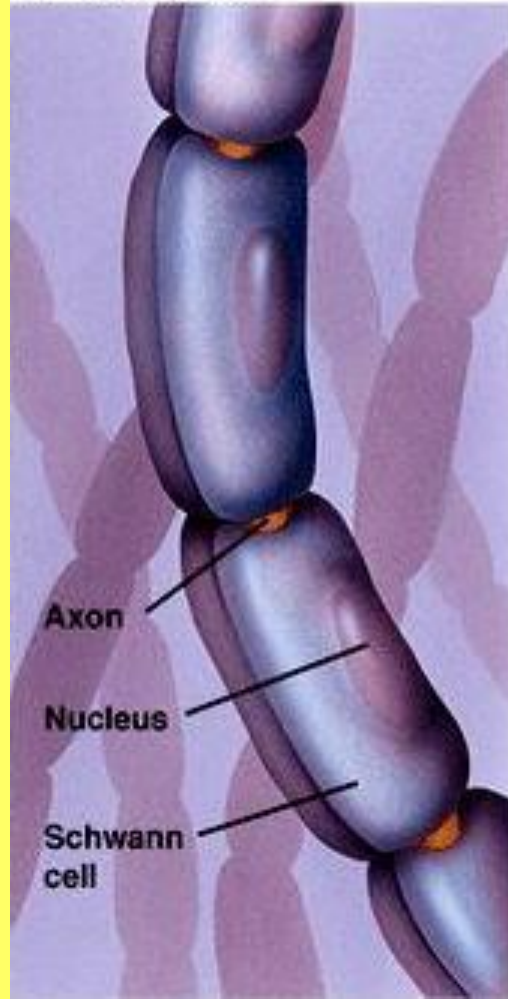




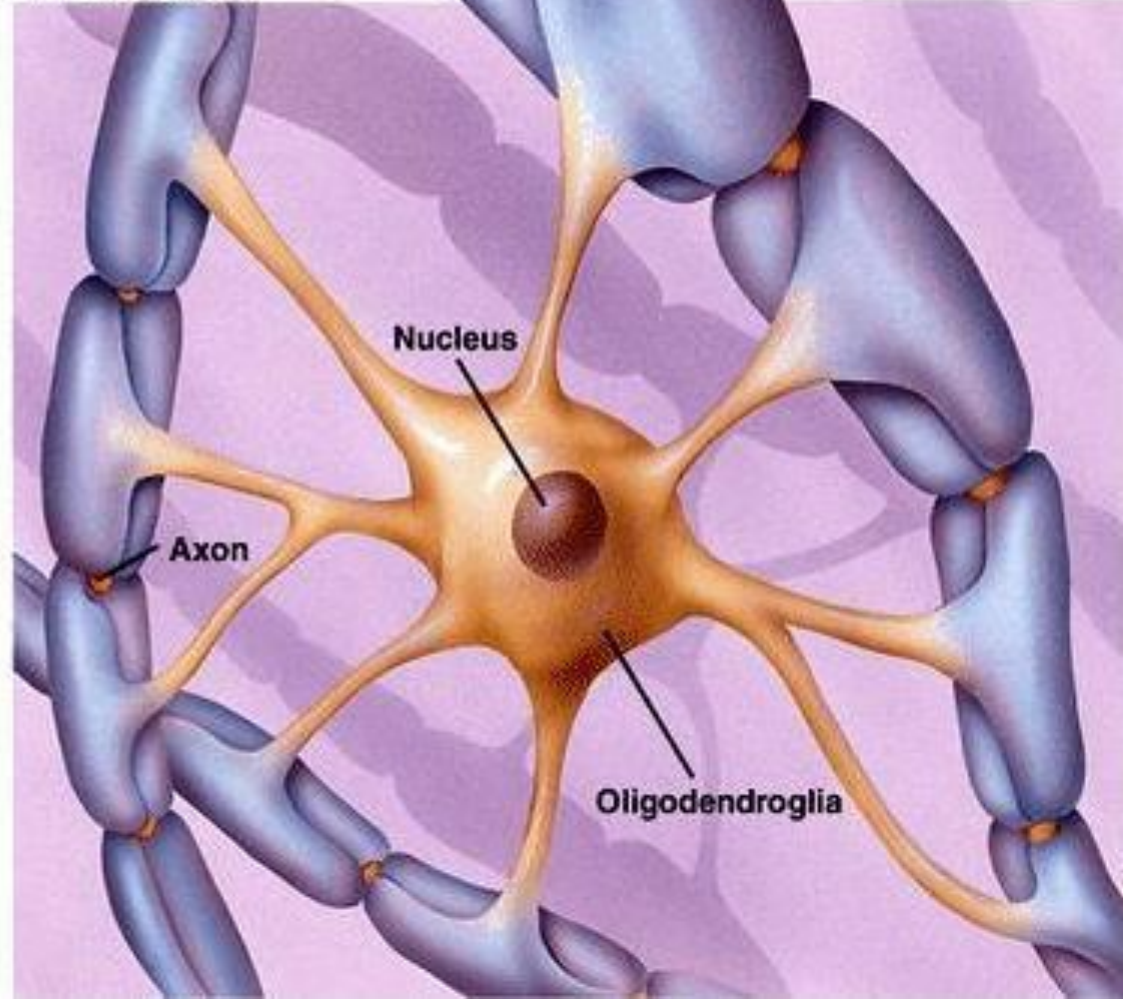
Слои миелина


В периферической НС одна шванновская клетка образует миелиновую оболочку вокруг одного волокна, в ЦНС один олигодендроцит – вокруг нескольких

Myelination in the Peripheral Nervous System



Myelination in the Central Nervous System

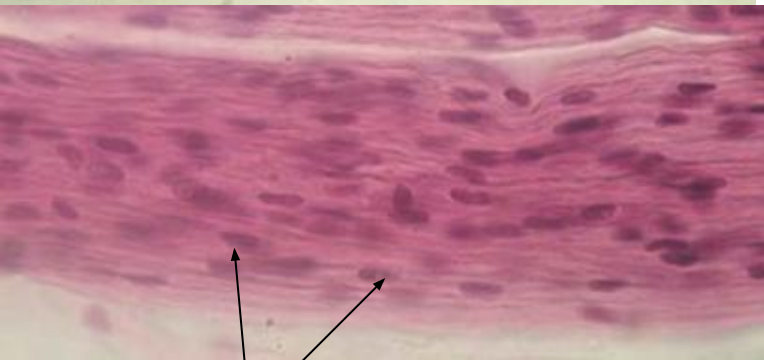




МИЕЛИНОВЫЕ НЕРВНЫЕ ВОЛОКНА

Окраска оксидом осмия

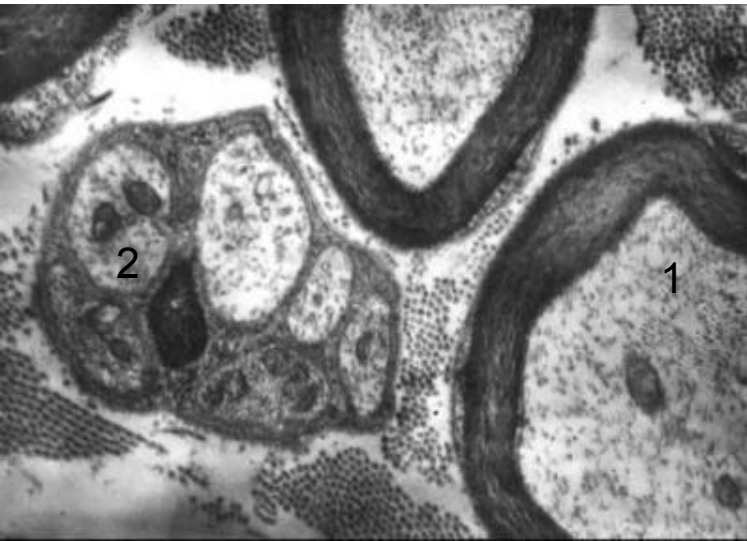
- 1 - узловые перехваты
- 2 - межузловой сегмент



БЕЗМИЕЛИНОВЫЕ НЕРВНЫЕ ВОЛОКНА

Окраска гематоксилин-эозином

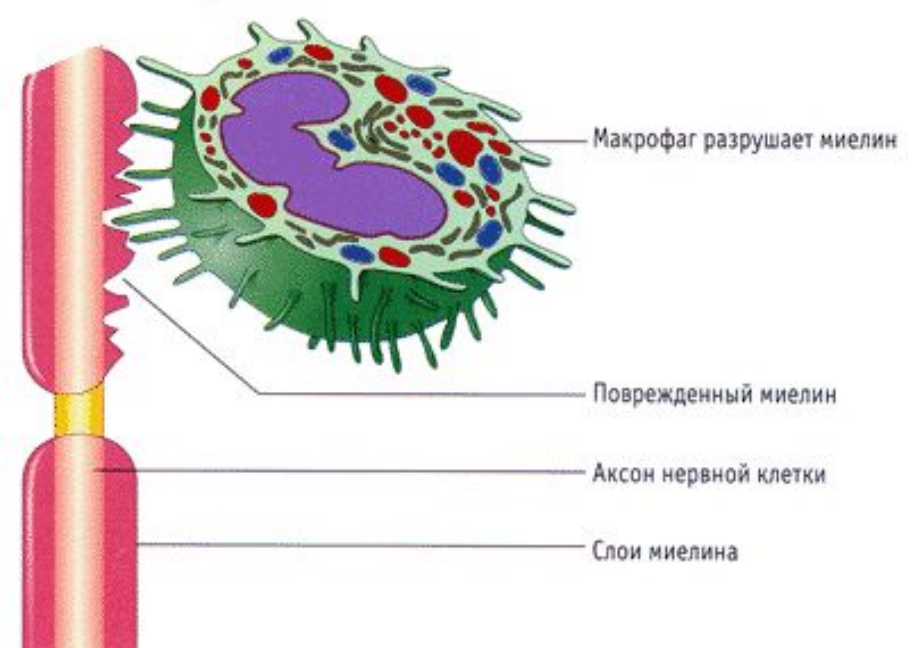
- 1 - ядра шванновских клеток



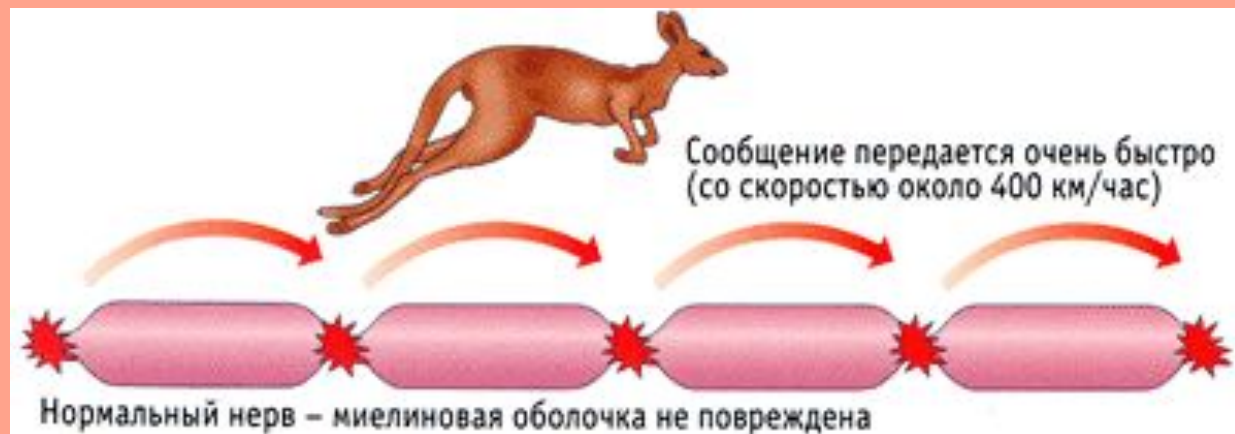МИЕЛИНОВЫЕ И БЕЗМИЕЛИНОВЫЕ НЕРВНЫЕ ВОЛОКНА

Электронномикроскопическая фотография

- 1 - безмиелиновое нервное волокно
- 2 - миелиновое нервное волокно



Рассеянный склероз (аутоиммунное заболевание) возникает в результате разрушения миелиновой оболочки



Серое вещество – тела и короткие отростки нейронов

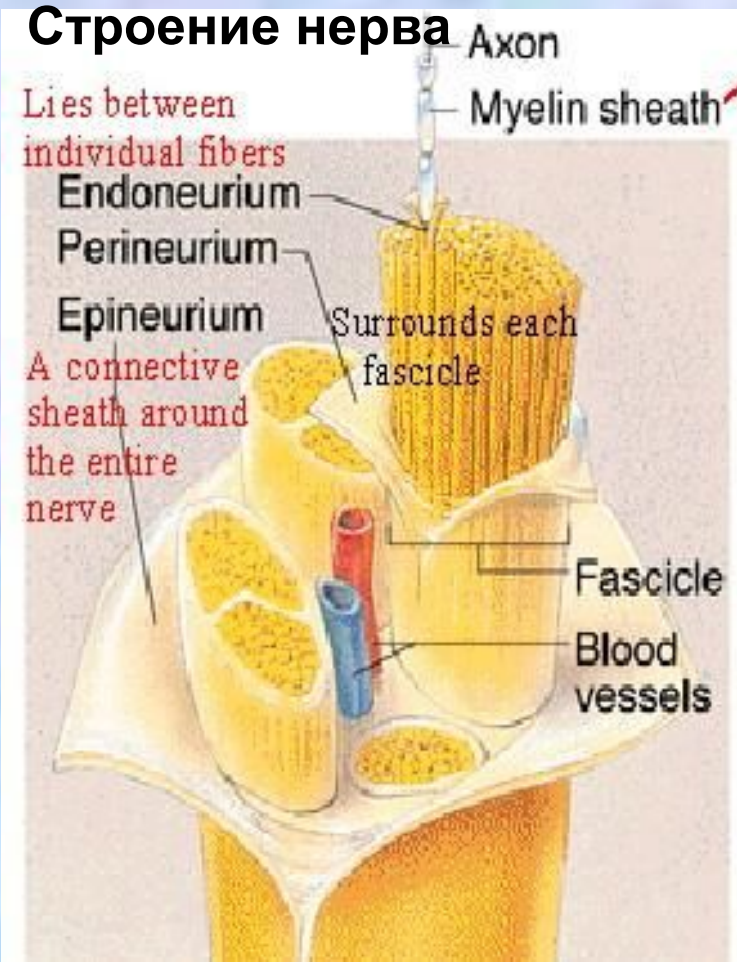
Белое вещество – нервные волокна (длинные отростки нейронов)

Белое вещество

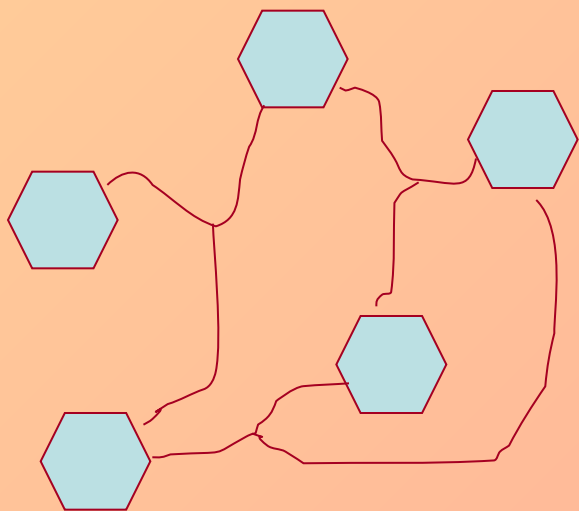
– нервы (в периферич. НС),
– тракты, пути и т.п. в ЦНС

Серое вещество – кора, ядра
(ганглии в периферической НС)

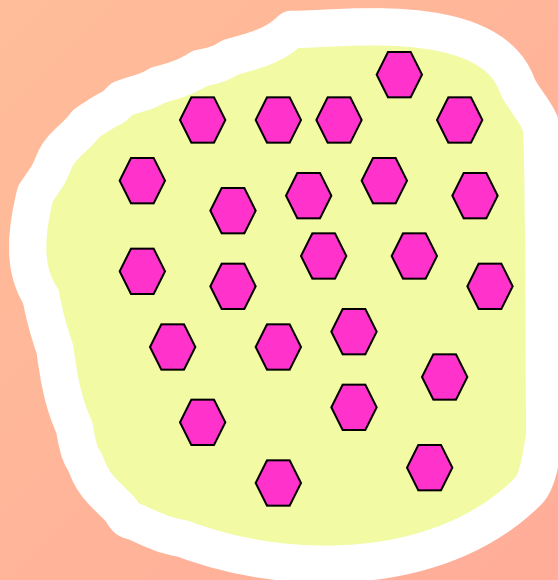
Строение нерва




Типы организации нейронов



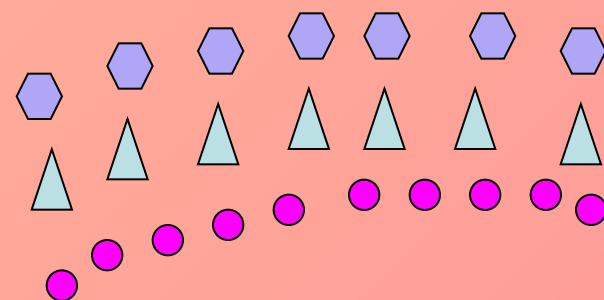
Ретикулярная организация



Ядерная организация

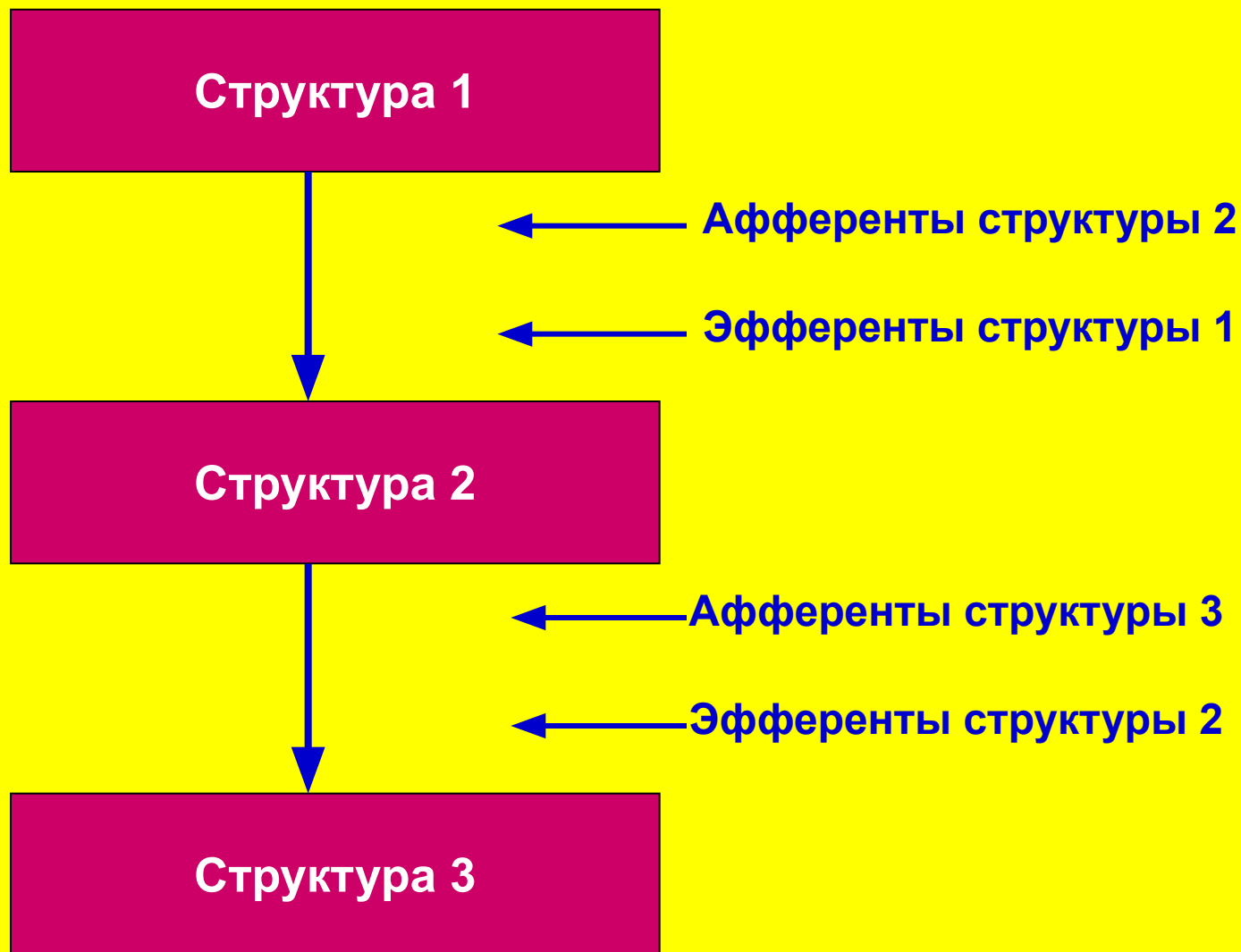


Различные формы ядер

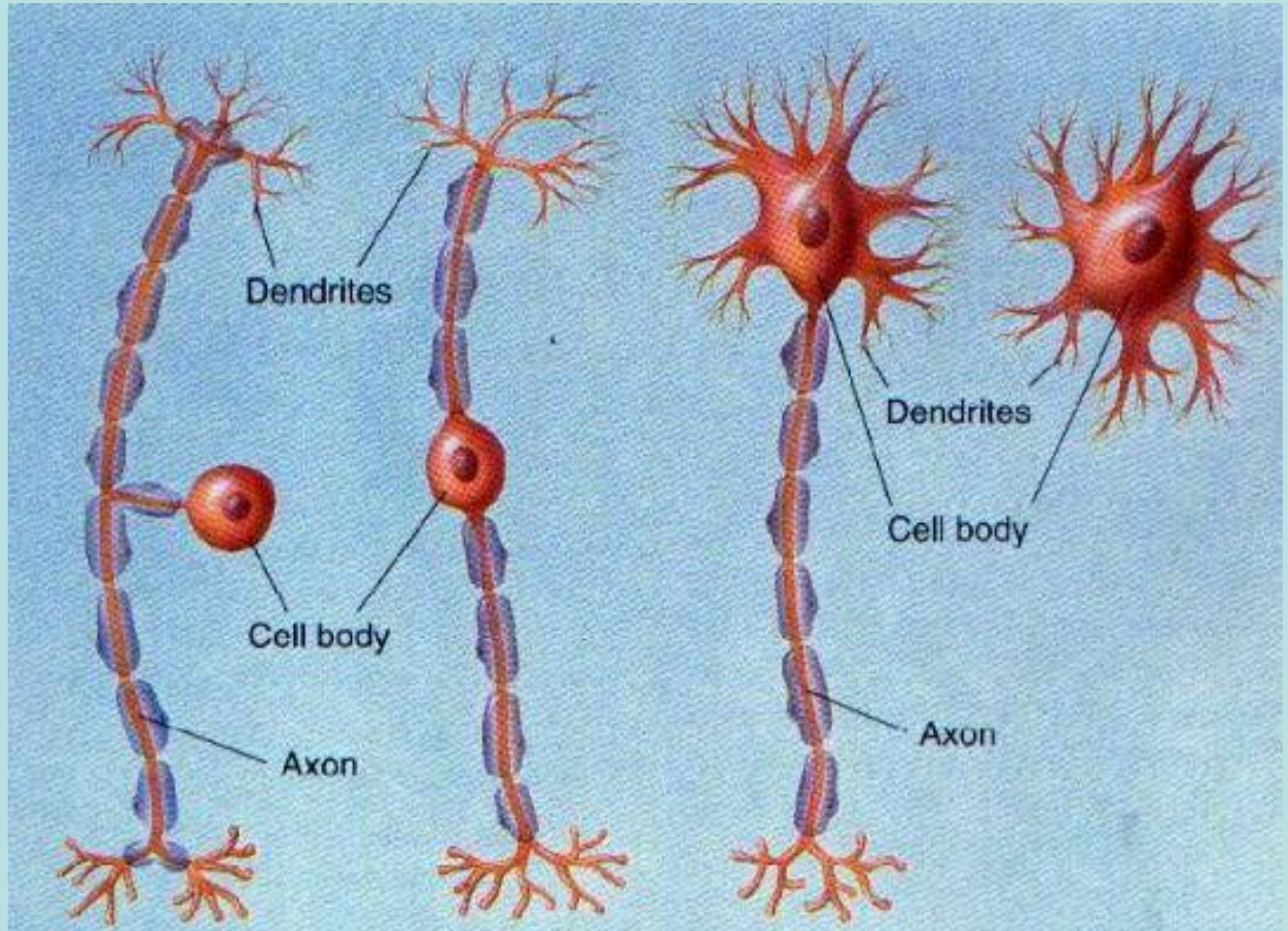


Корковая (экранная) организация

Афференты и эфференты в ЦНС



Классификация нейронов по количеству отростков



псевдоуниполярный
нейроны

биполярный

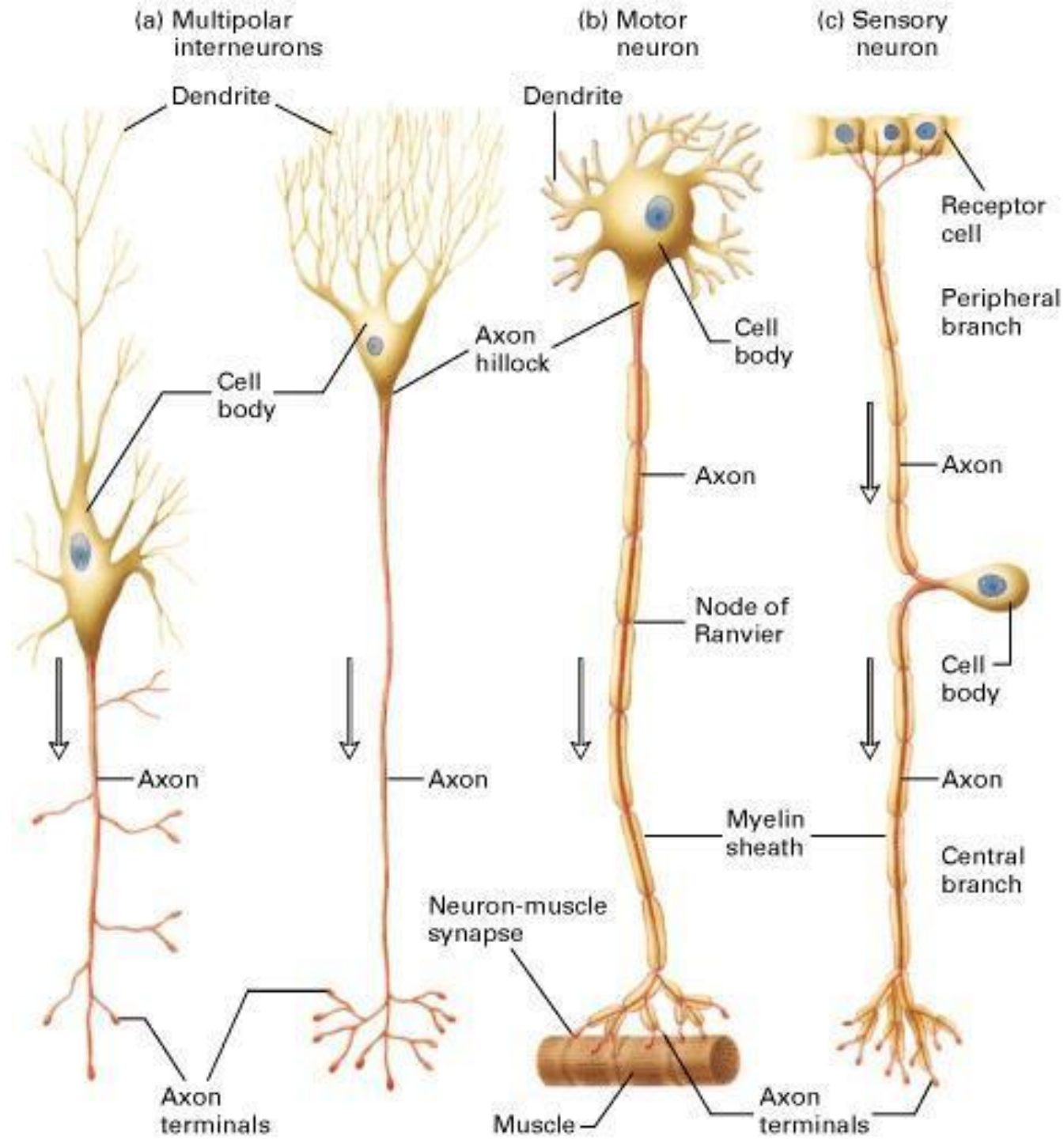
мультиполярные нейроны
гетерополярный изополярный

Классификация нейронов по функции:

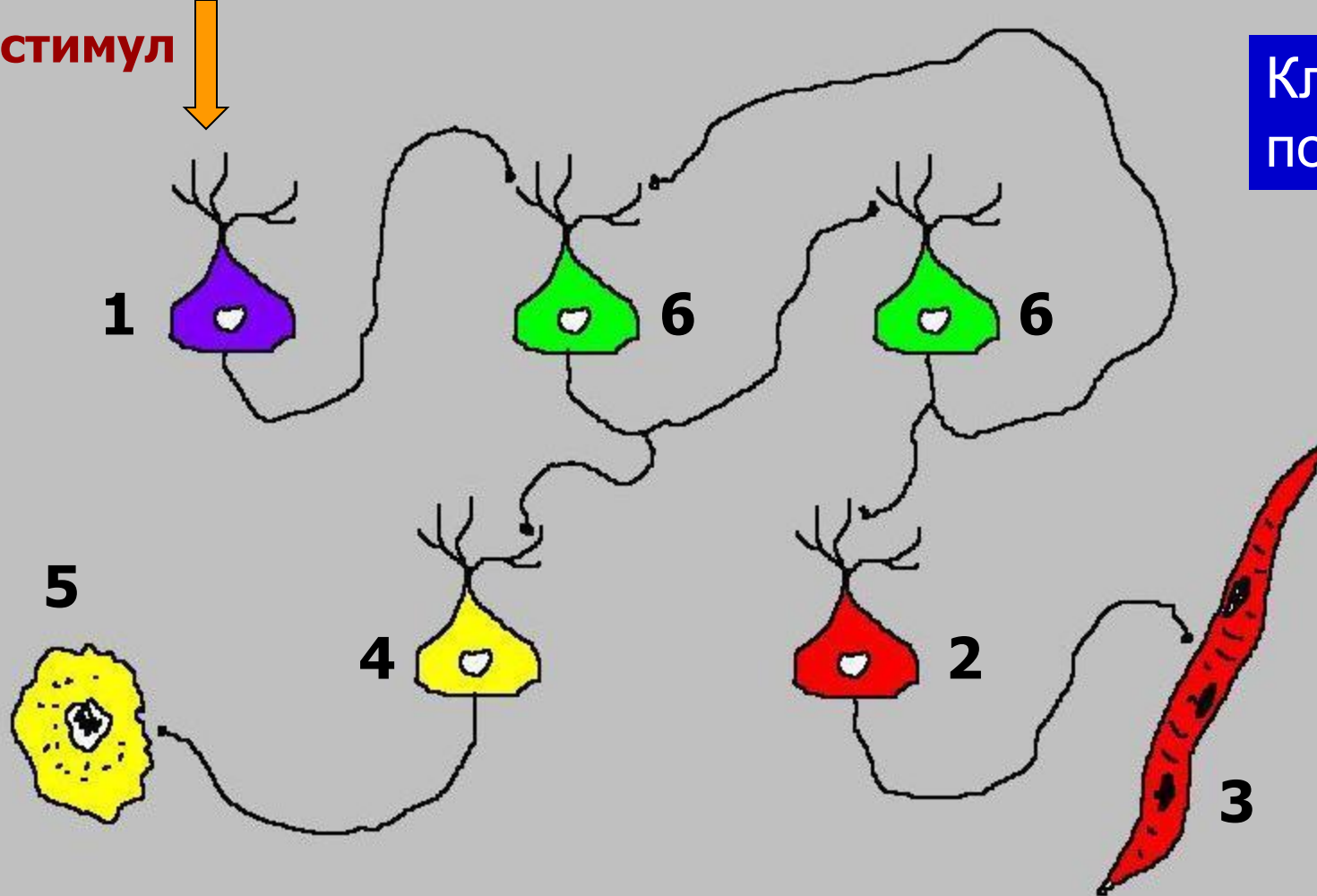
Сенсорные (чувствительные, афферентные);

Вставочные (интернейроны)

Исполнительные (эфферентные) – мотонейроны и вегетативные нейроны



Классификация по функциям

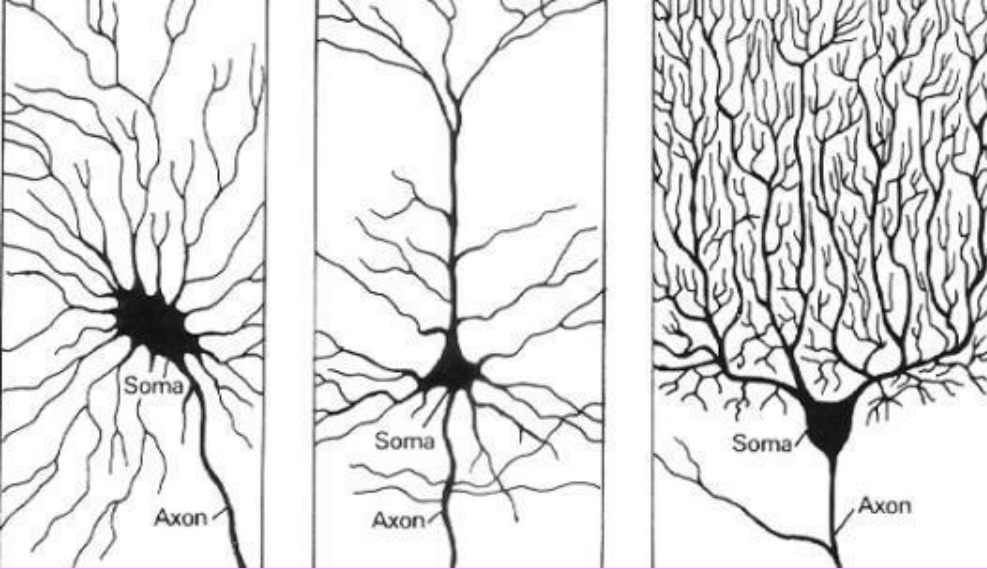


4 – вегетативный нейрон: передает сигнал на клетки внутренних органов (гладкомышечные либо железистые).

5 – клетка внутреннего органа (сердце, стенка сосуда, бронха, мочеточника, железы ЖКТ и др.)

6 – интернейроны: связывают остальные типы нервных клеток, передавая, обрабатывая и сохраняя информацию.

Классификация нейронов по форме тела и ветвлению отростков

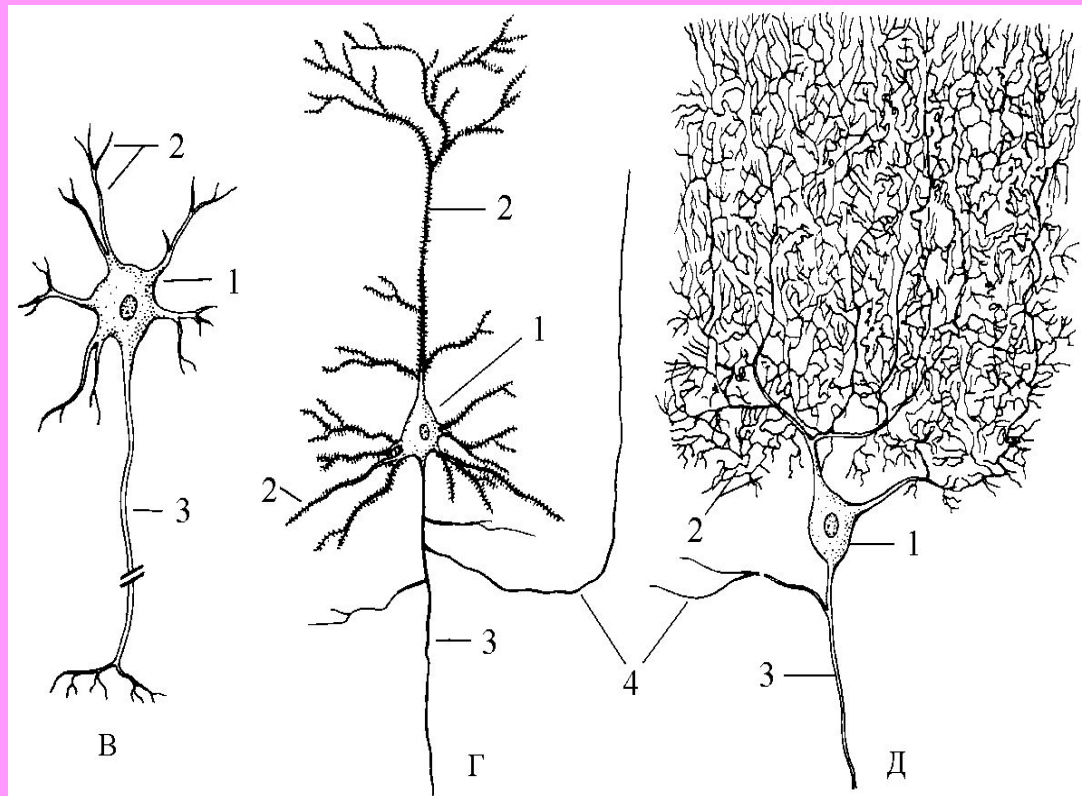


Б

Г

Д

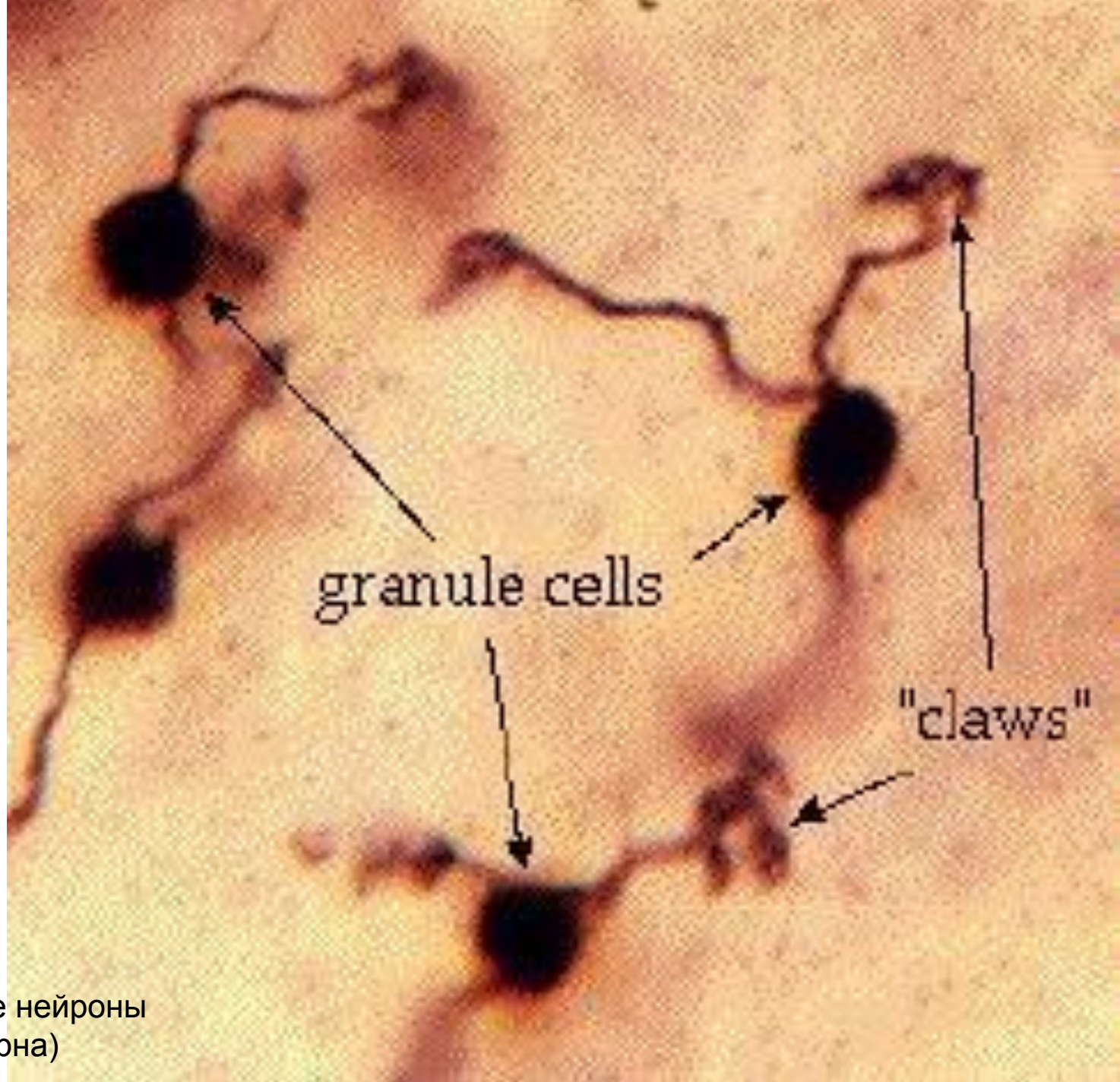
- Б – веретеновидный нейрон
- В – звездчатый нейрон
- Г – пирамидный нейрон
- Д – клетка Пуркинье



В

Г

Д



Зернистые нейроны
(клетки-зерна)

Классификация по длине аксона

Нейроны типа Гольджи I (тип GI) – с длинным аксоном

Нейроны типа Гольджи II (тип GII) – с коротким аксоном

Классификация по медиатору

Добавляется окончание «-ергический»

Например, дофаминергический нейрон

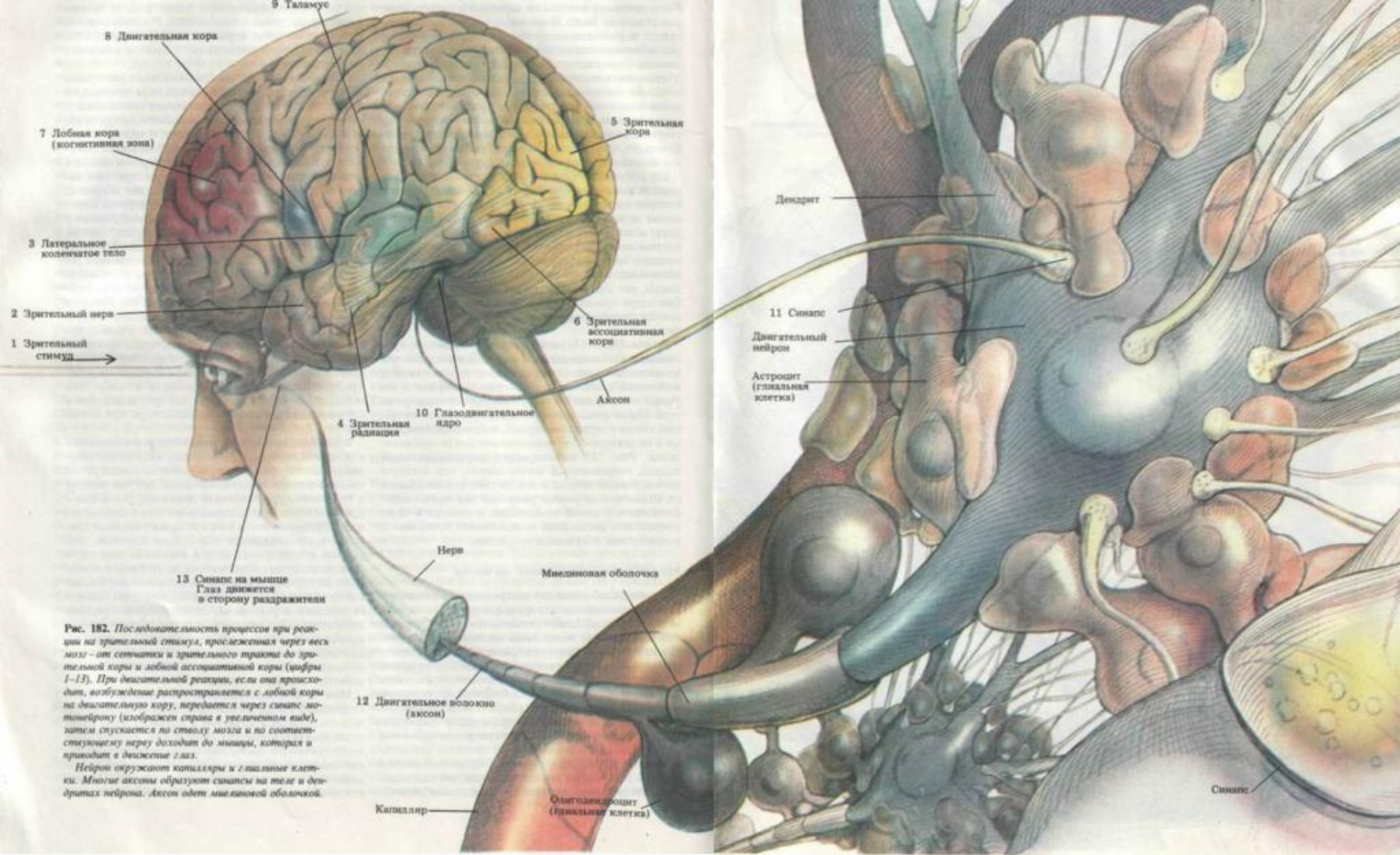


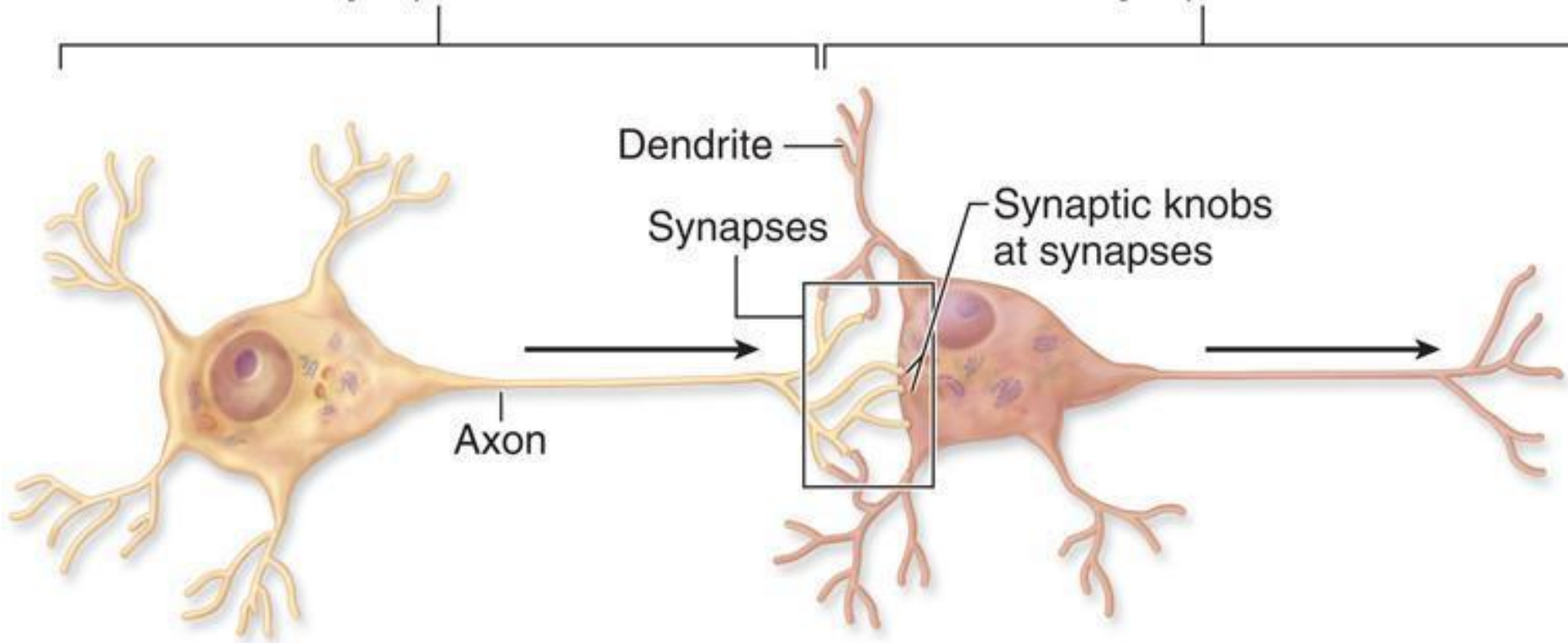
Рис. 182. Последовательность процессов при реакции на зрительный стимул, прослеженная через весь мозг — от сетчатки и зрительного тракта до зрительной коры и лобной ассоциативной коры (цифры 1–13). При двигательной реакции, если она происходит, возбуждение распространяется с лобной коры на двигательную кору, передается через синапс мотонейрону (изображен справа в увеличенном виде), затем спускается по стволу мозга и по соответствующему нерву доходит до мышцы, которая и приводит в движение глаз.

Нейрон окружат капилляры и глиальные клетки. Многие аксоны образуют синапсы на теле и дендритах нейрона. Аксон одет миелиновой оболочкой.

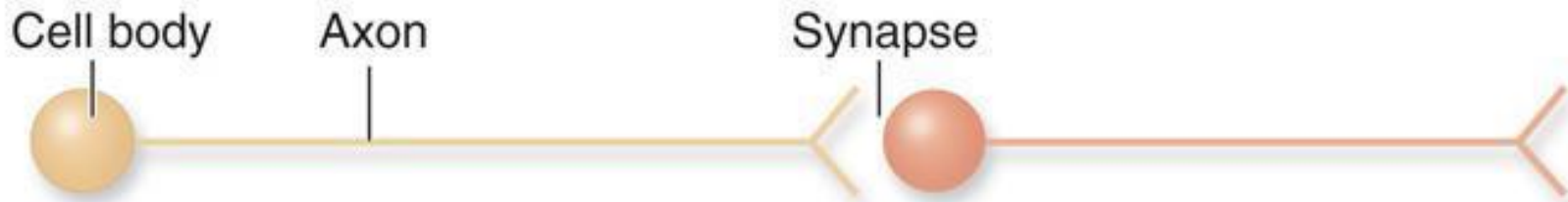Синапсы

Presynaptic neuron

Postsynaptic neuron

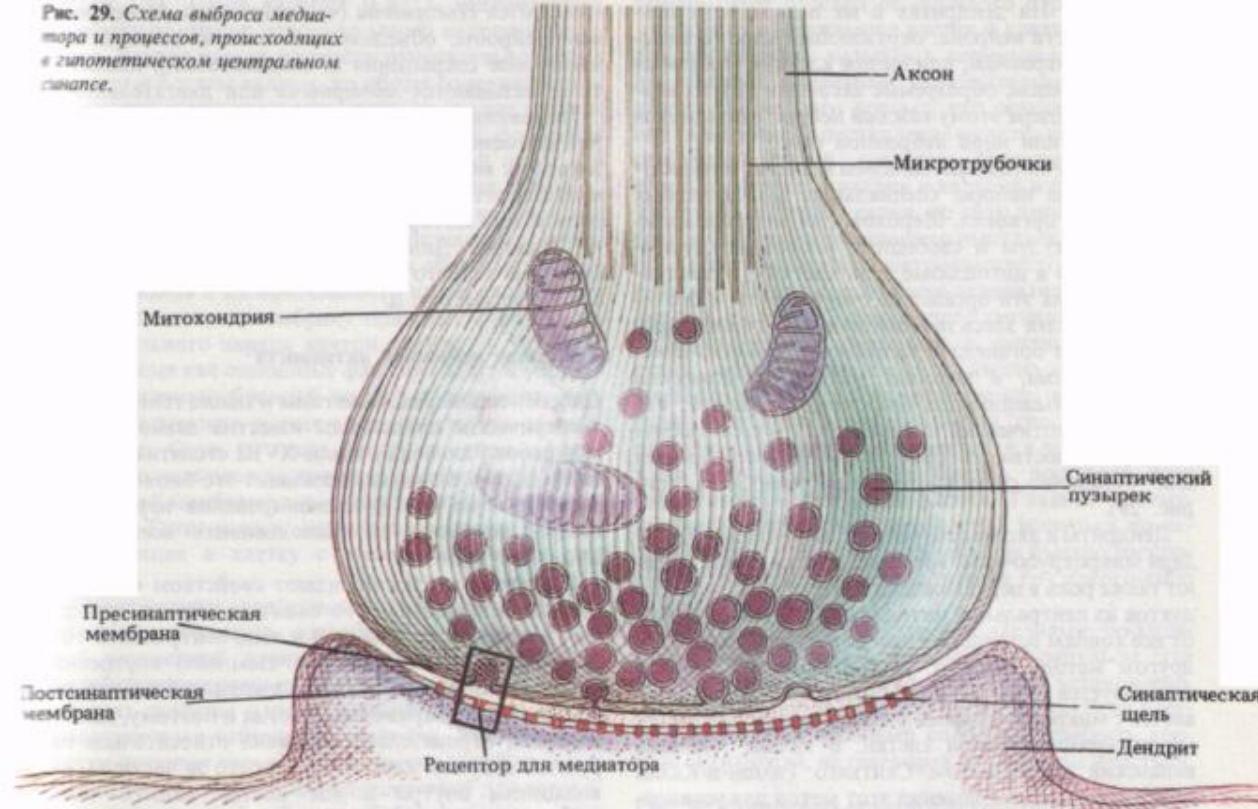


(a) Synapse

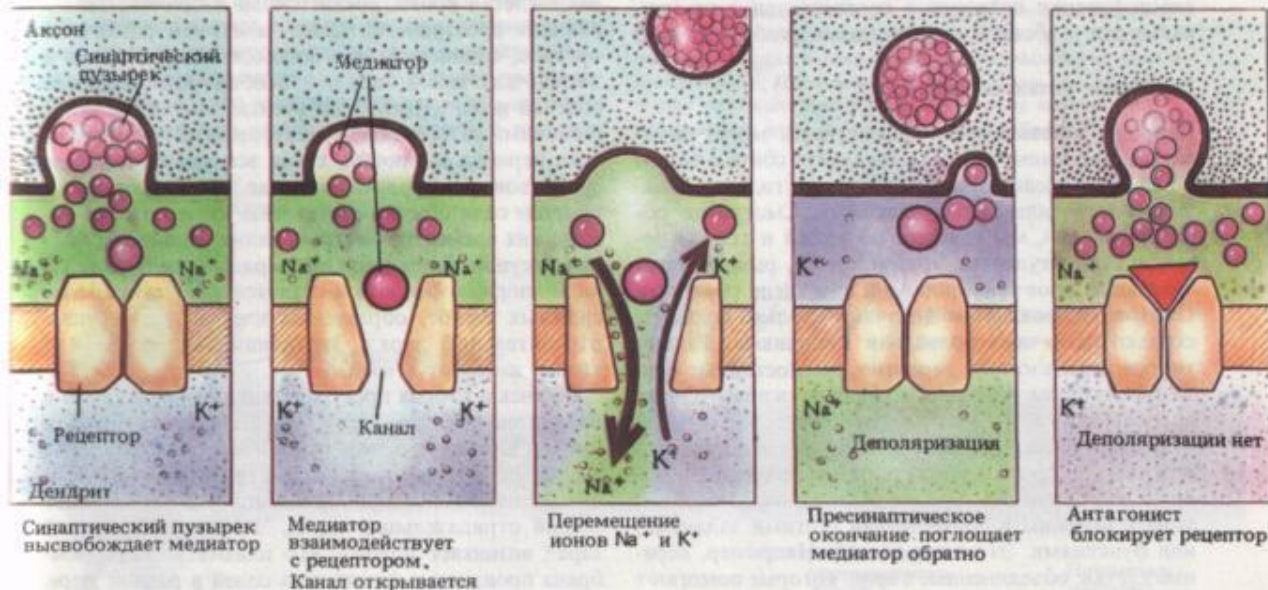


(b) Simplified representation of a synapse

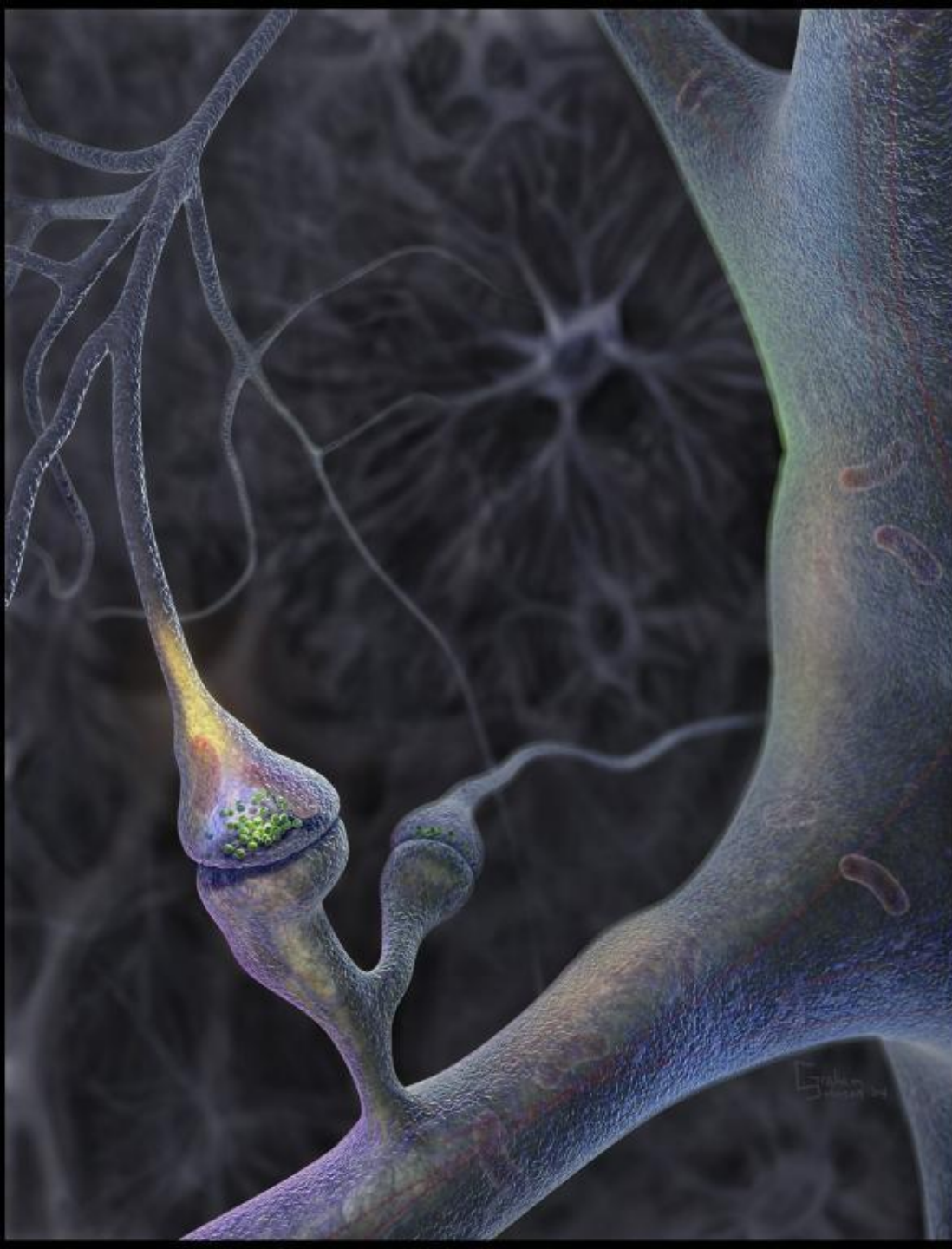Рис. 29. Схема выброса медиатора и процессов, происходящих в гипотетическом центральном синапсе.

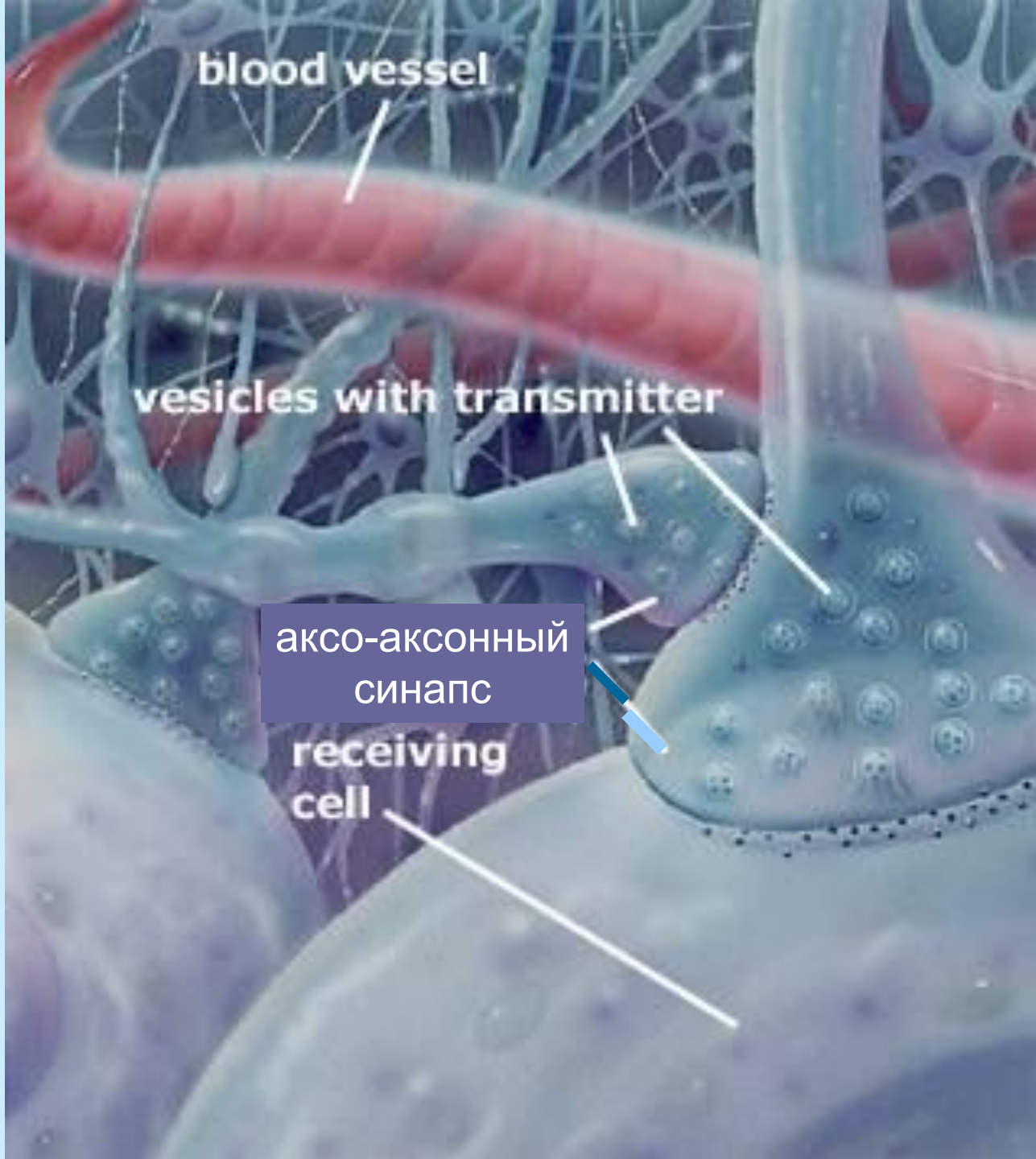


Диаметр синапса – 1-2 мкм,
 ширина синаптической щели – 20-50 нм,
 диаметр везикул – 30-60 (до 200) нм.



Синапсы на шипике





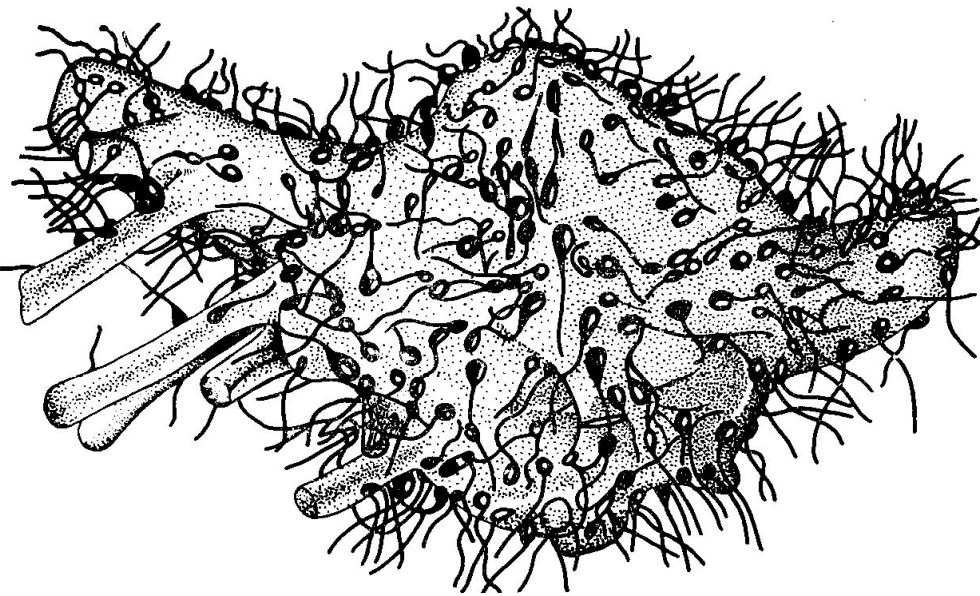
blood vessel

vesicles with transmitter

аксо-аксонный
синапс

receiving
cell

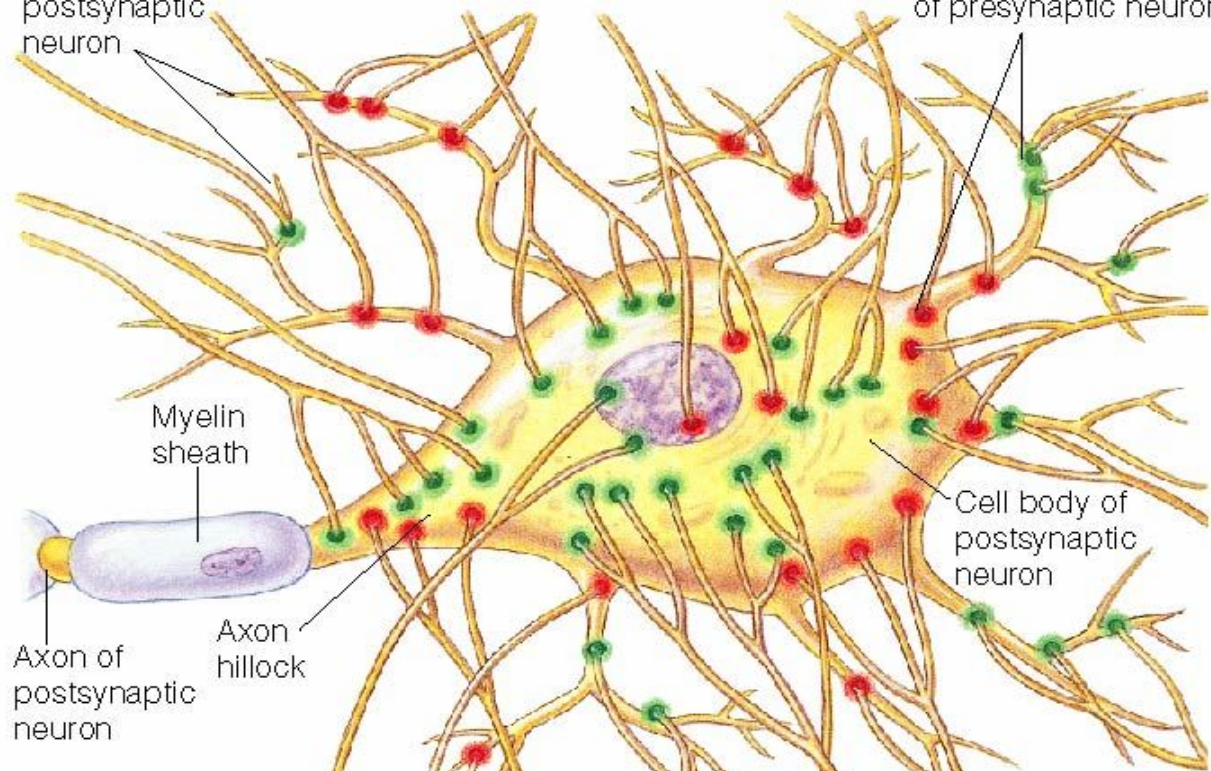
Нейроны, усеянные синапсами



Dendrites of postsynaptic neuron

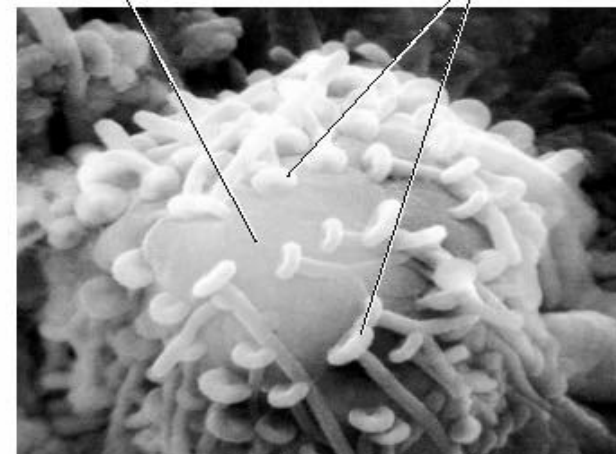
Synaptic terminals of presynaptic neurons

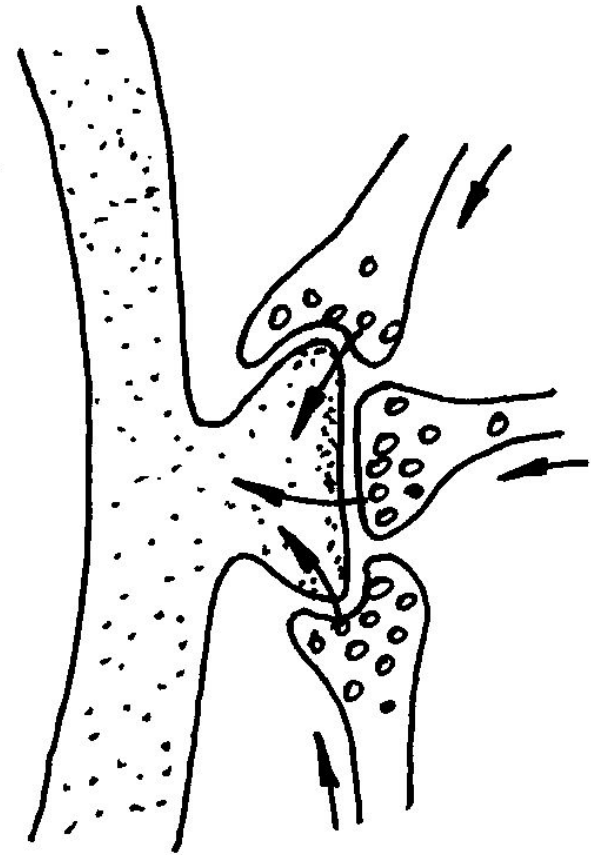
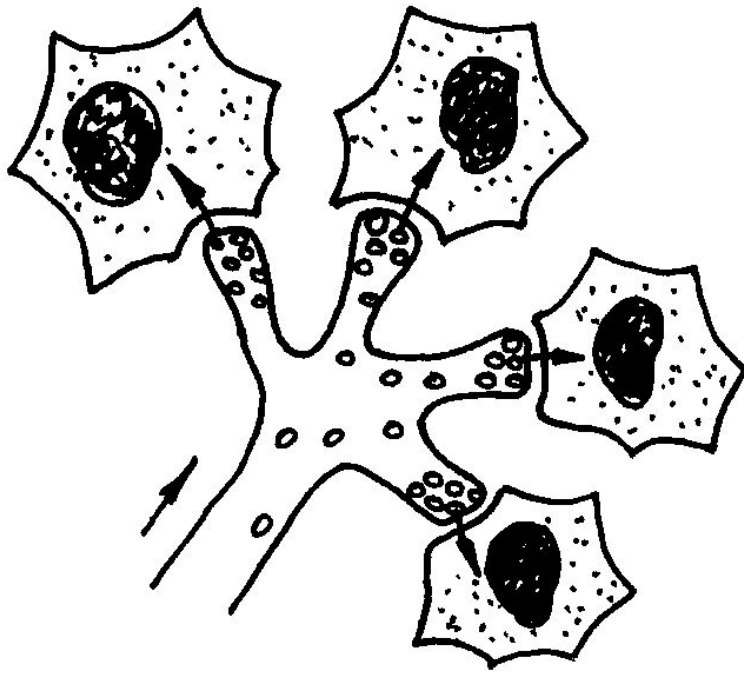
- Excitatory synapse
- Inhibitory synapse



Cell body of postsynaptic cell

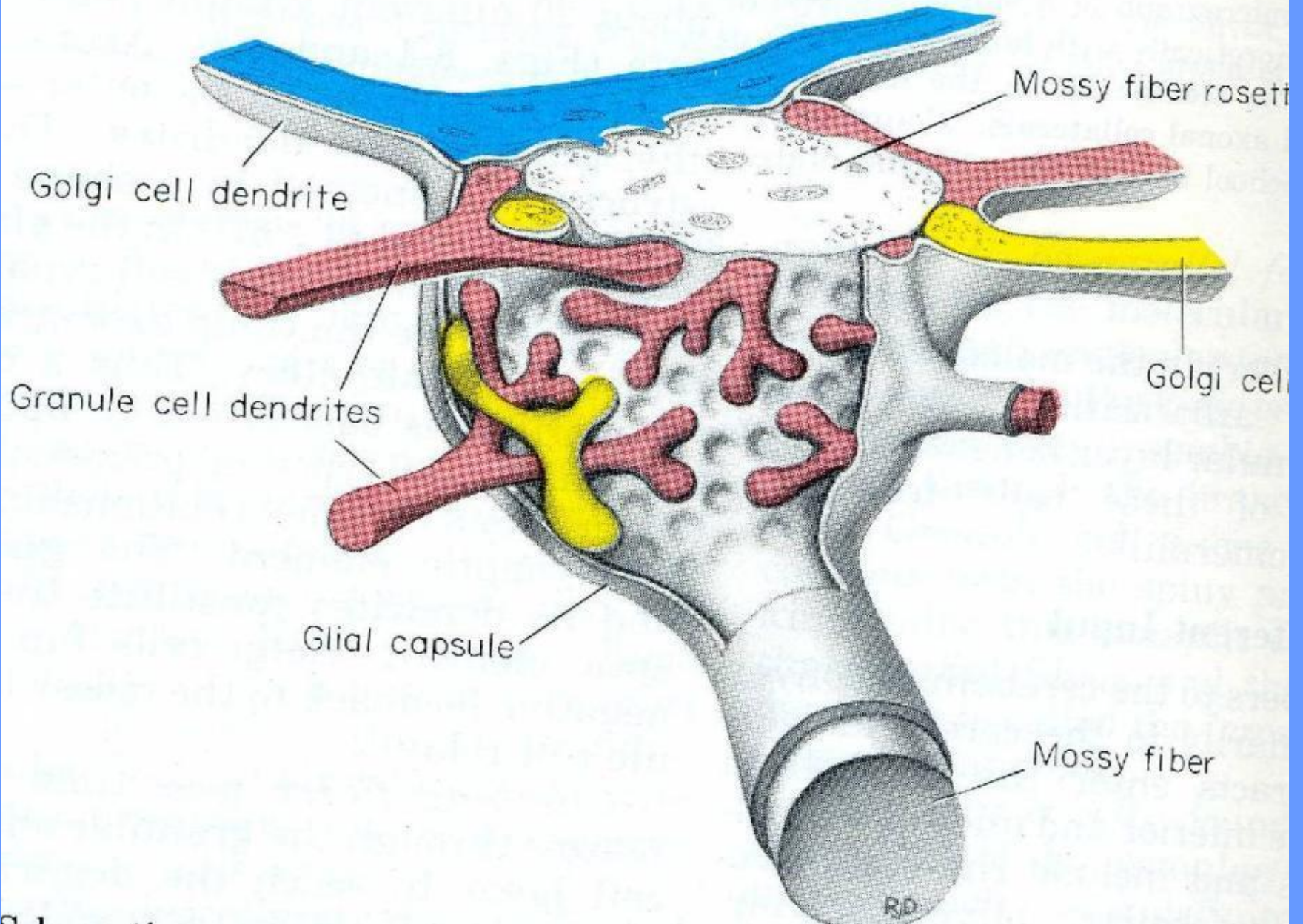
Synaptic terminals of presynaptic neurons





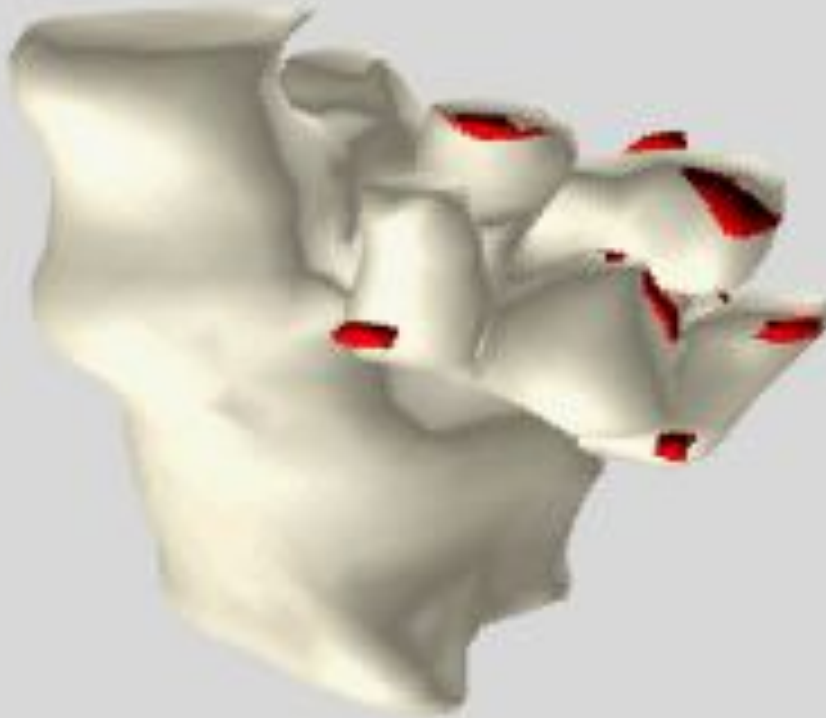
Синапс относится к простым, если он имеет один пре- и один постсинапс. У сложных синапсов с одним пресинаптическим окончанием могут граничить два и больше постсинапса и наоборот – несколько пресинаптических окончаний образуют синапс на одной постсинаптической мембране

Гломерула в коре мозжечка

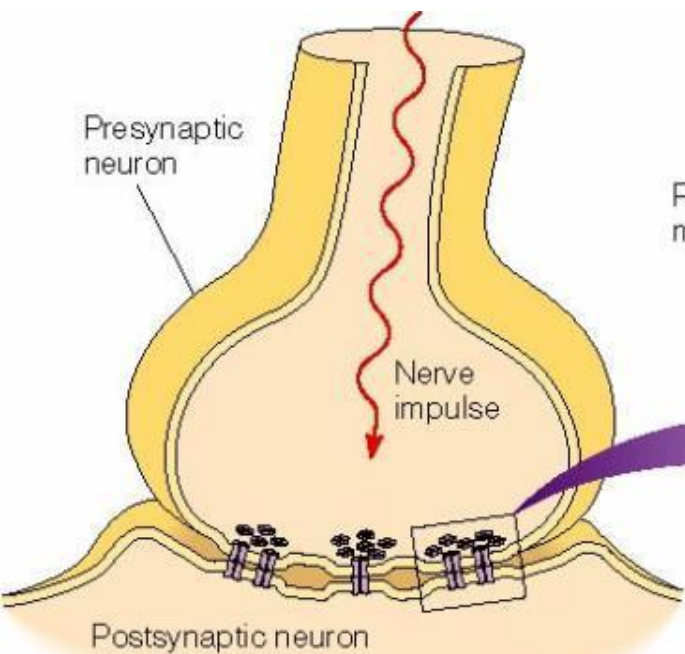


Гломерула

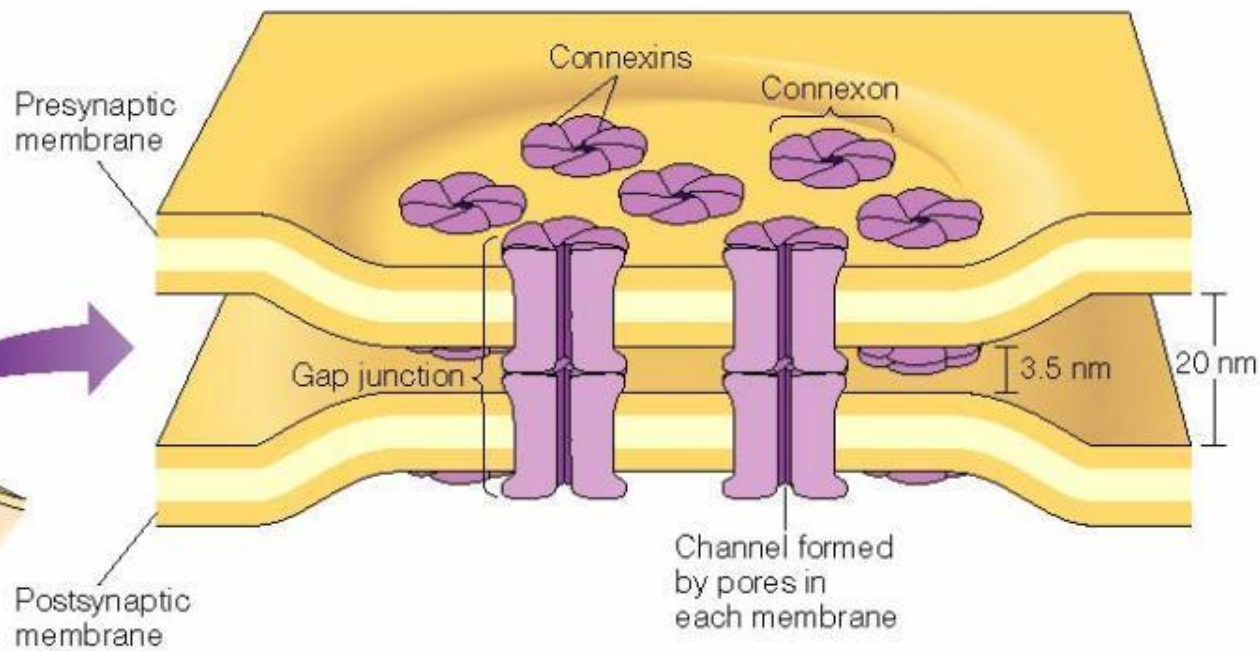
Гломерулы – компактные скопления окончаний нервных отростков разных клеток, формирующие большое количество взаимных синапсов. Обычно гломерулы окружены оболочкой из глиальных клеток. Особенно характерно присутствие гломерул в тех зонах мозга, где происходит наиболее сложная обработка сигналов – в коре больших полушарий и мозжечка, в таламусе.



Complex spines in the thalamic ventrobasal nucleus. They are associated with so called synaptic glomeruli. The synaptic glomeruli are formed in this nucleus by lemniscal giant axon terminals invaginated by ramified spines originating from proximal dendrites of thalamocortical relay neurons.

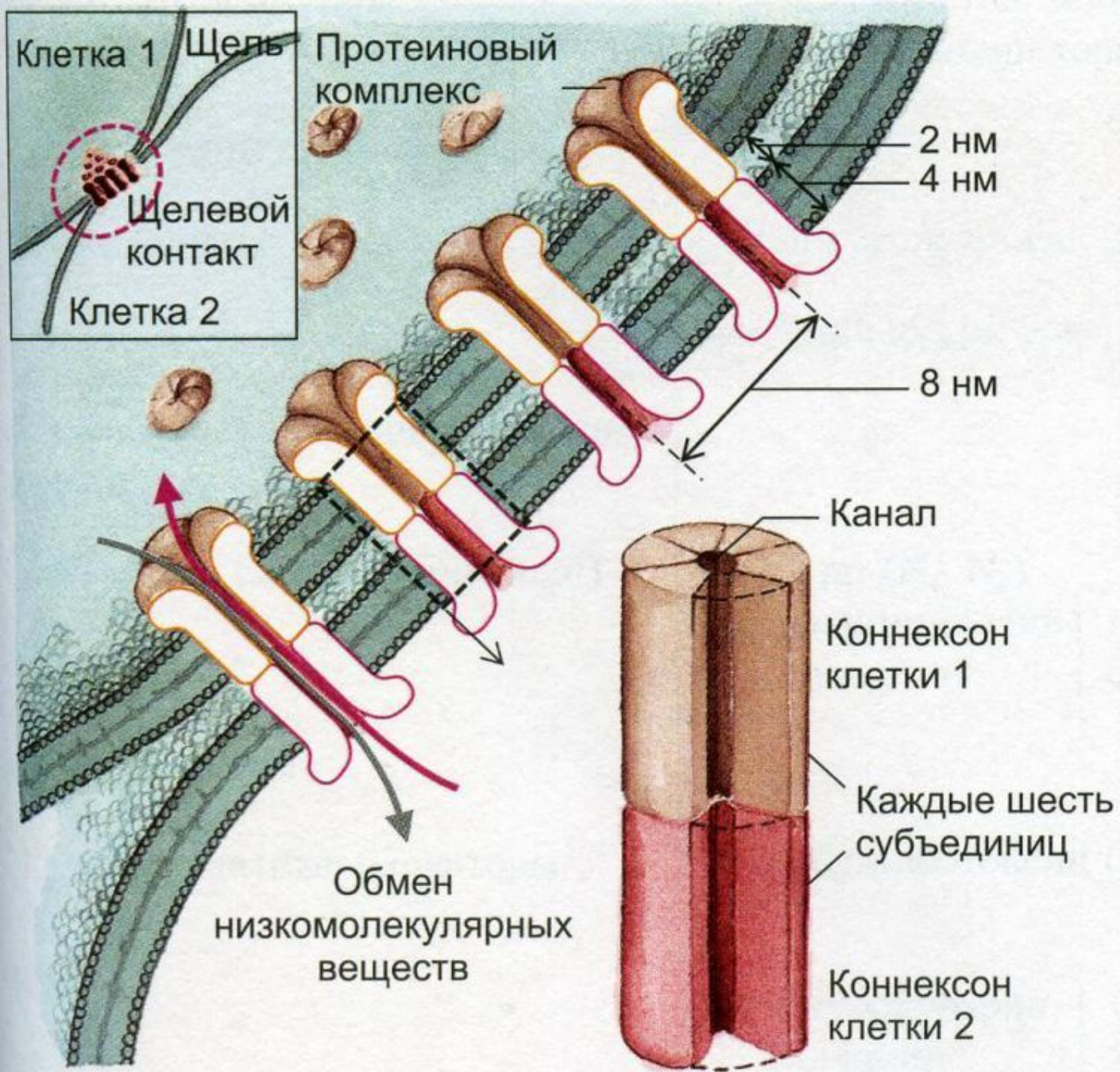


(a) An electrical synapse

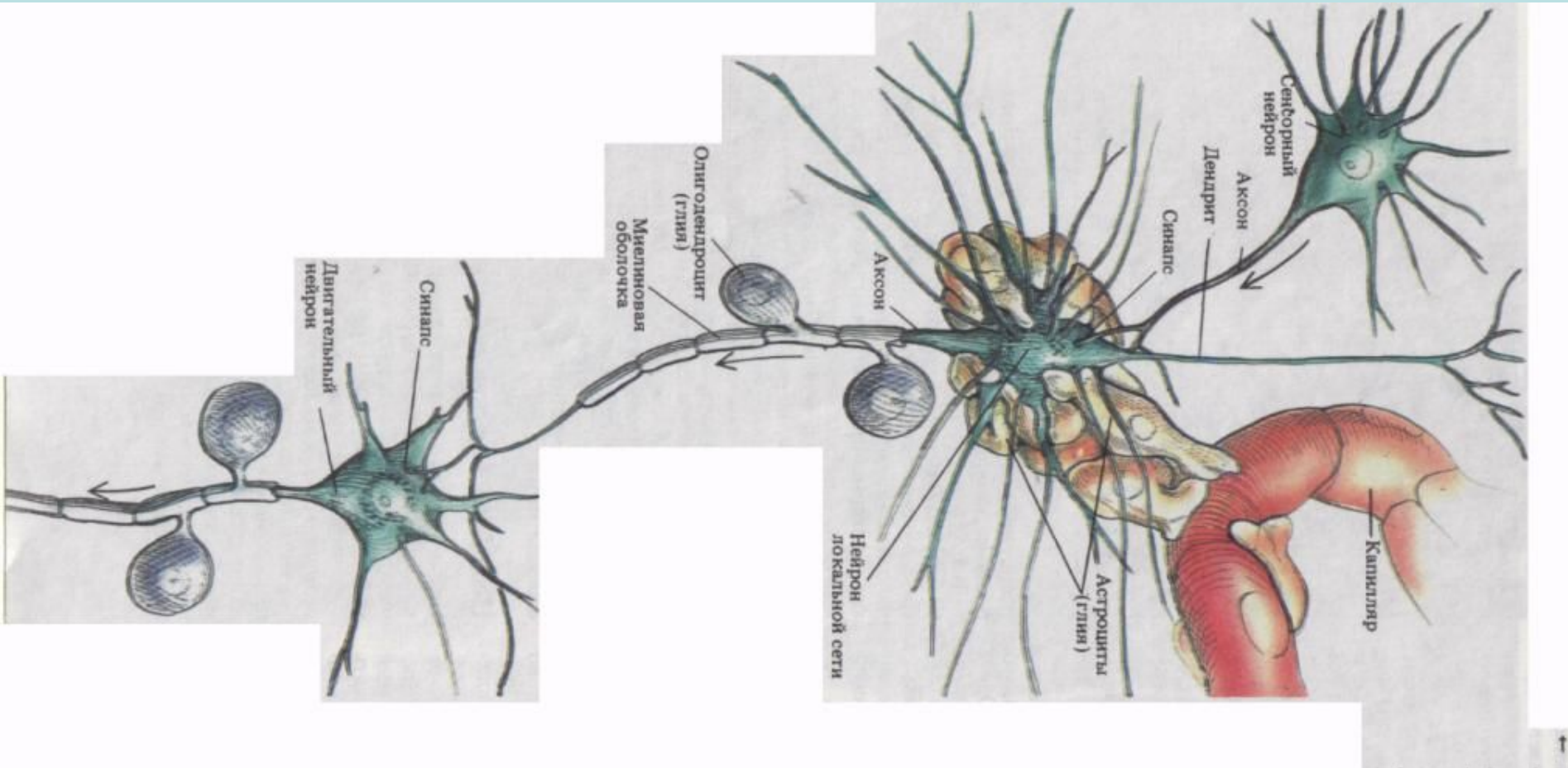


(b) Gap junctions

Электрический синапс

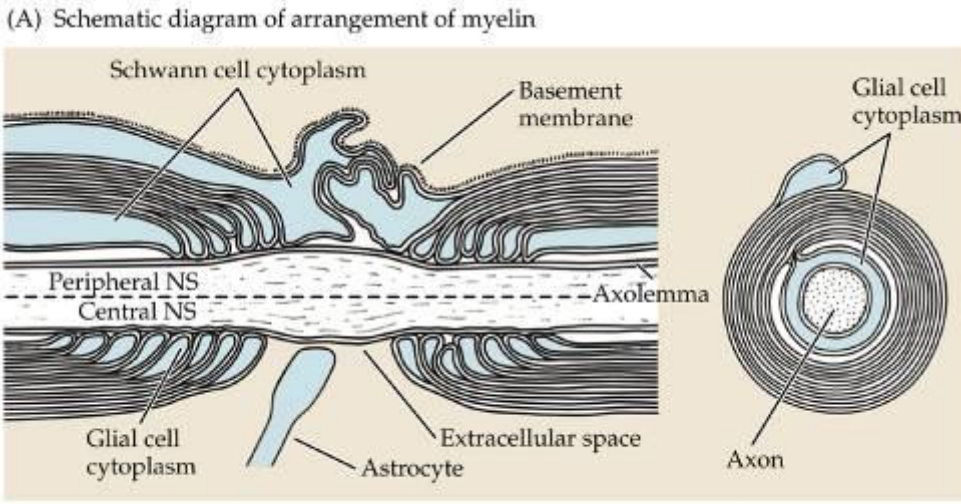
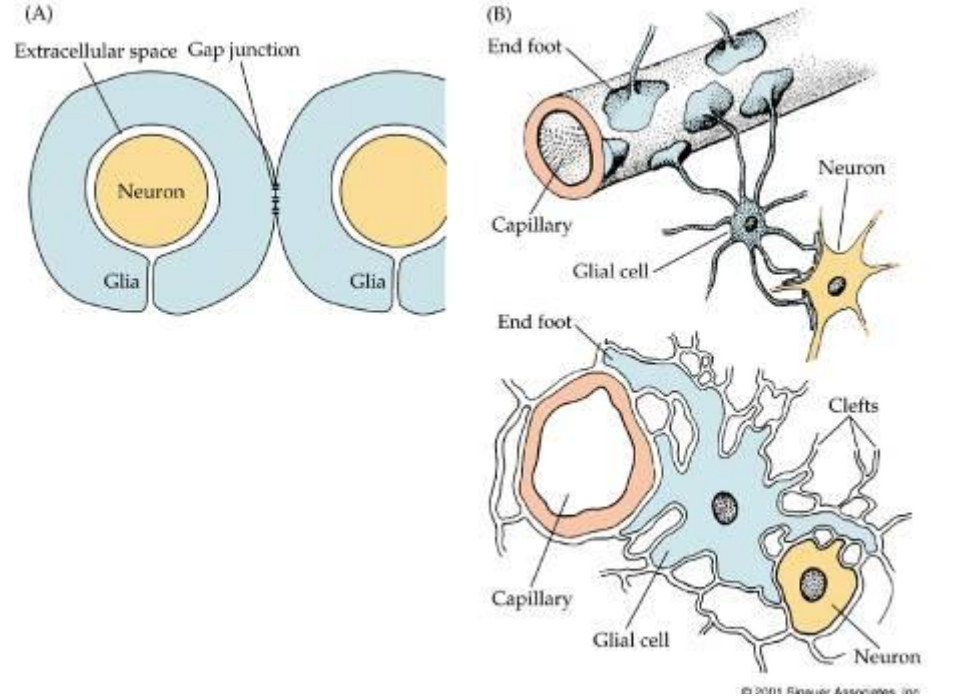
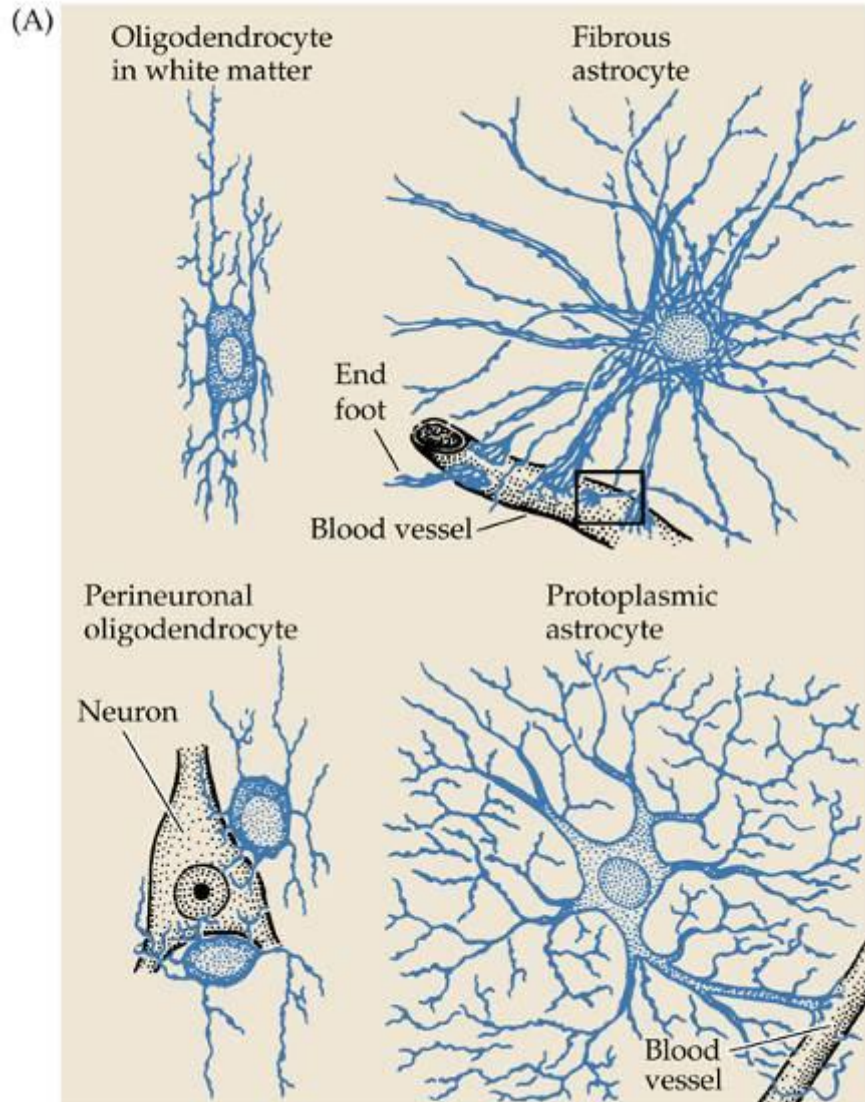


Нейроглия

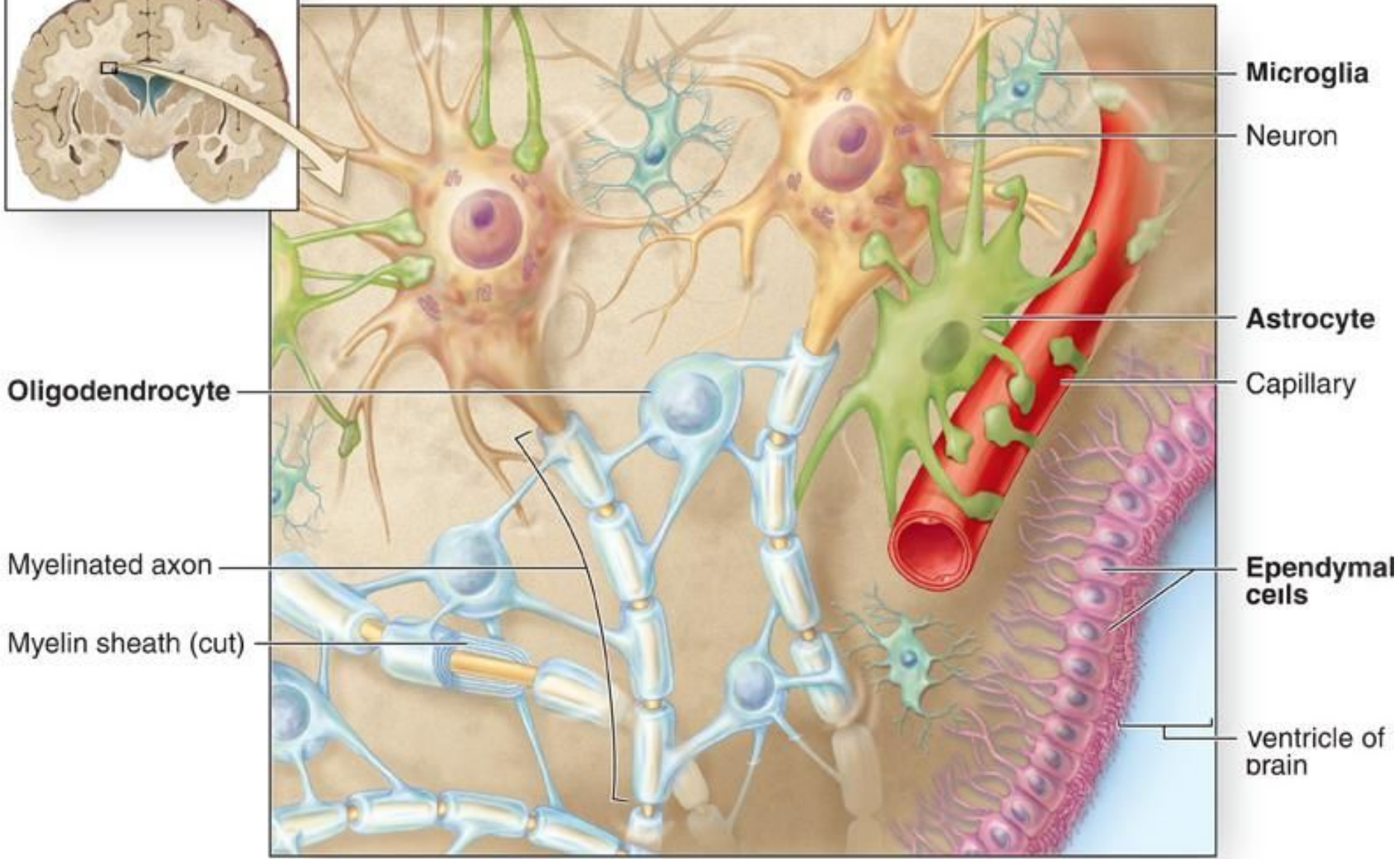
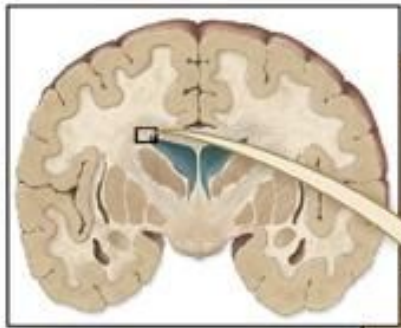

1846 – Р.Вирхов открыл глиальные клетки (греч. *glia* – клей)

1883 – К.Гольджи – ввел термин «нейроглия»



Нейроглиальные клетки мозга млекопитающих.



Microglia

Neuron

Astrocyte

Capillary

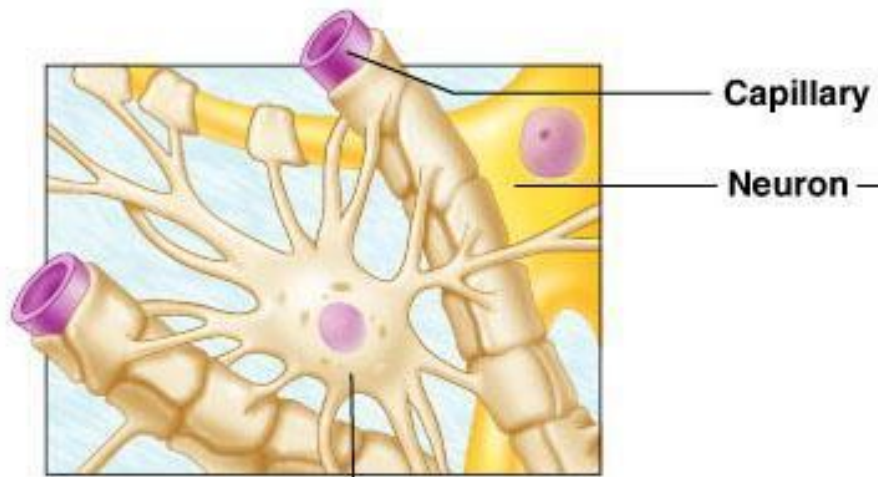
Ependymal cells

ventricle of brain

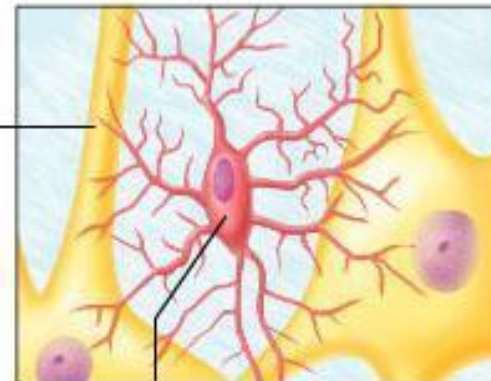Oligodendrocyte

Myelinated axon

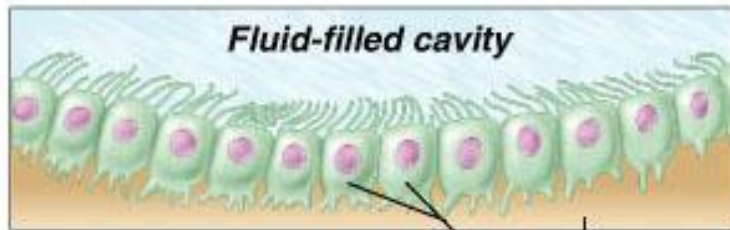
Myelin sheath (cut)



(a) Astrocyte

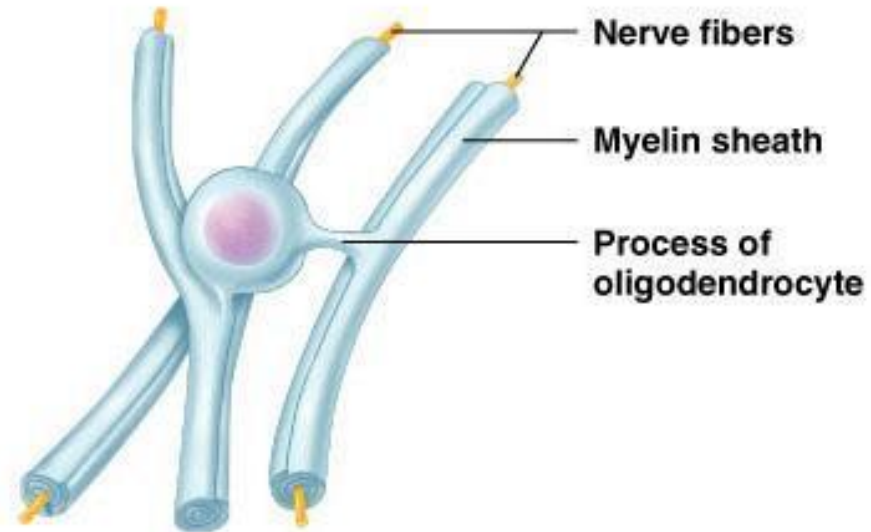


(b) Microglial cell

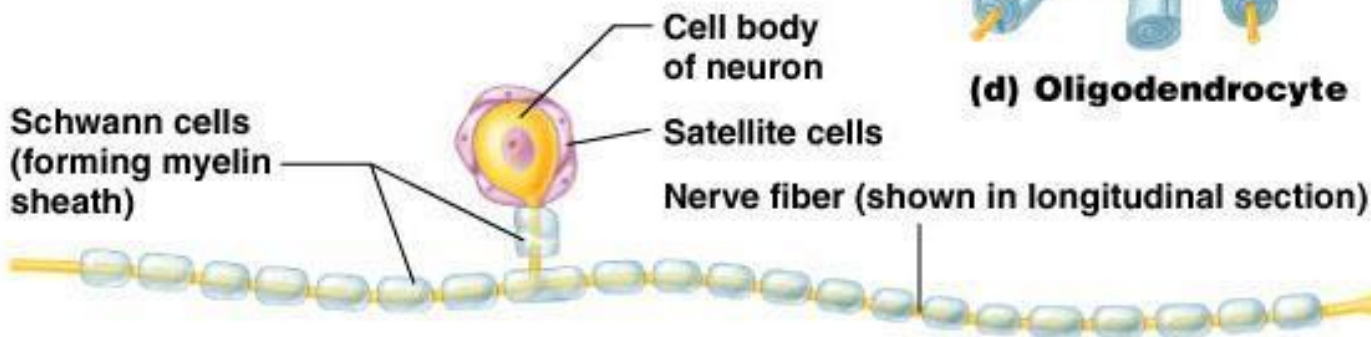


(c) Ependymal cells

Brain or spinal cord tissue

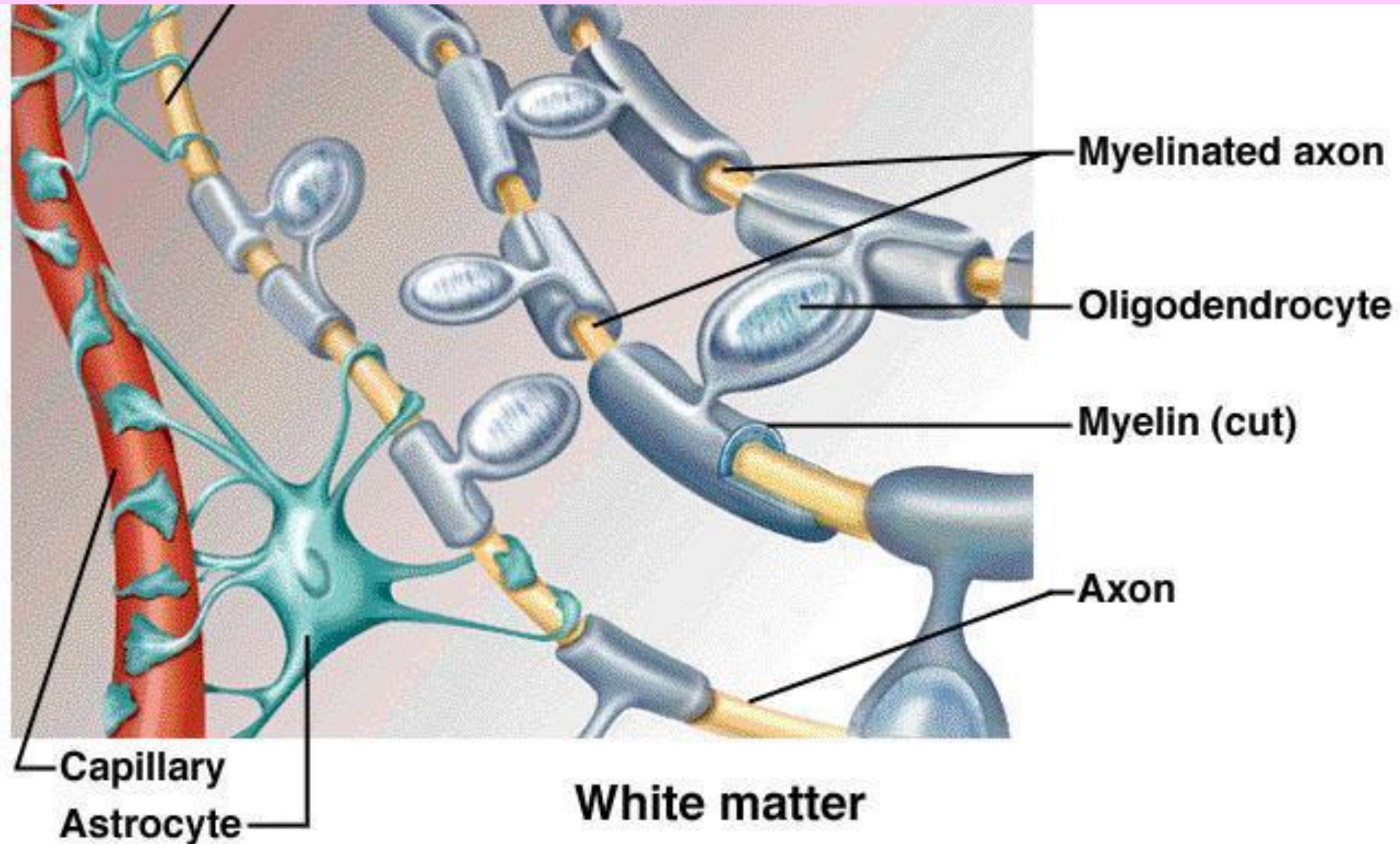


(d) Oligodendrocyte

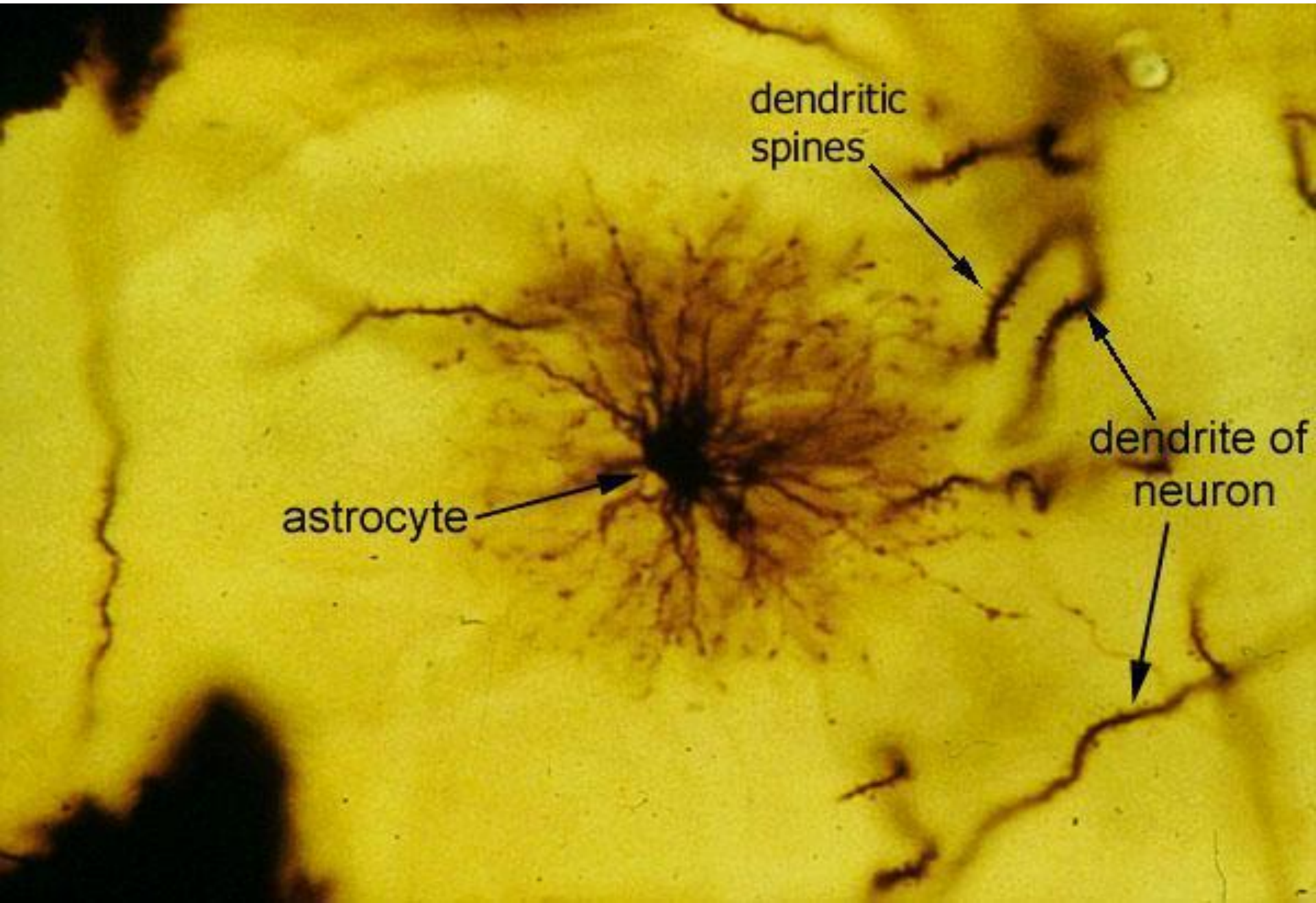


(e) Sensory neuron with Schwann cells and satellite cells

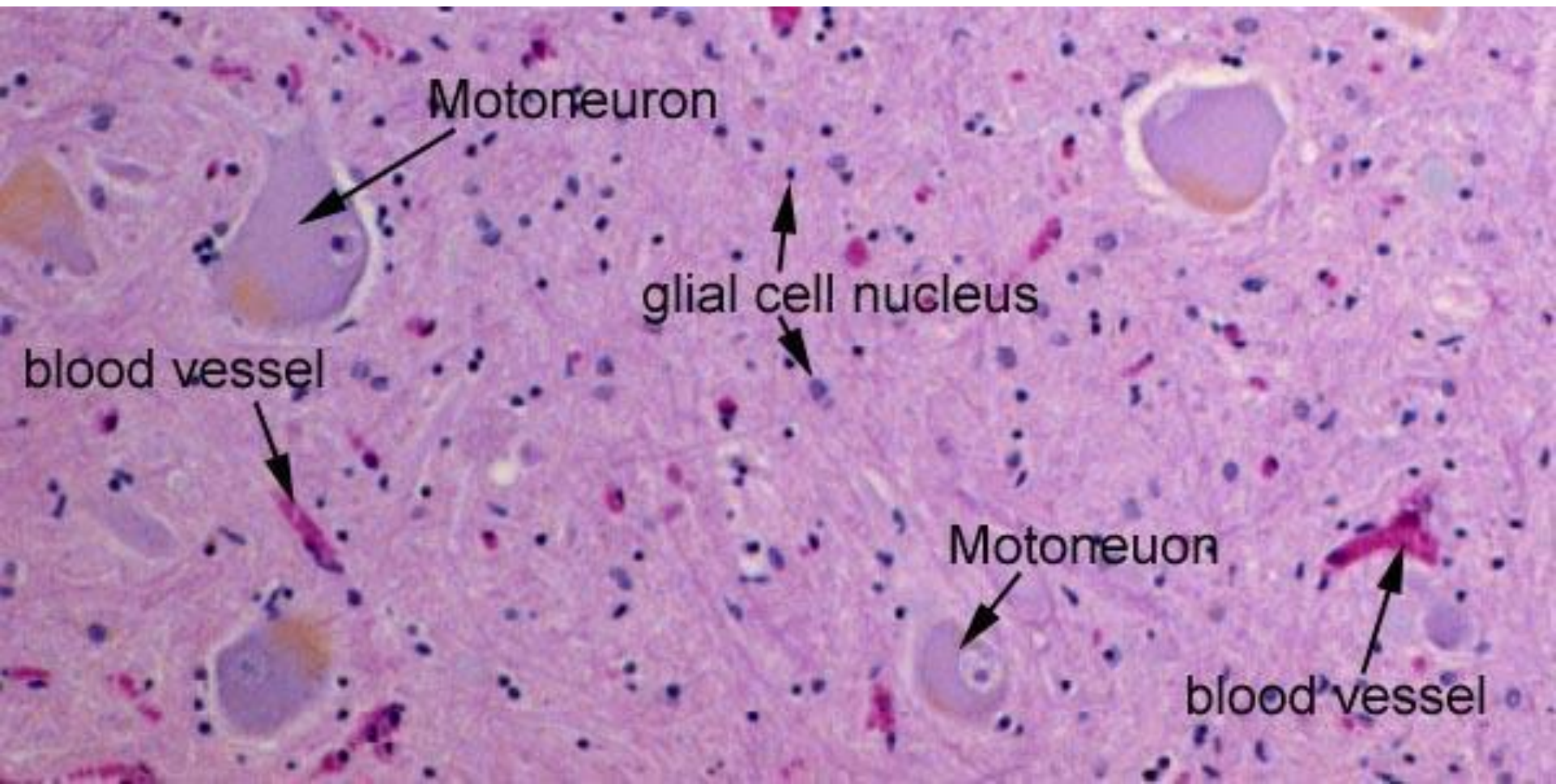
В ЦНС один олигодендроцит может образовывать миелиновую оболочку вокруг нескольких волокон



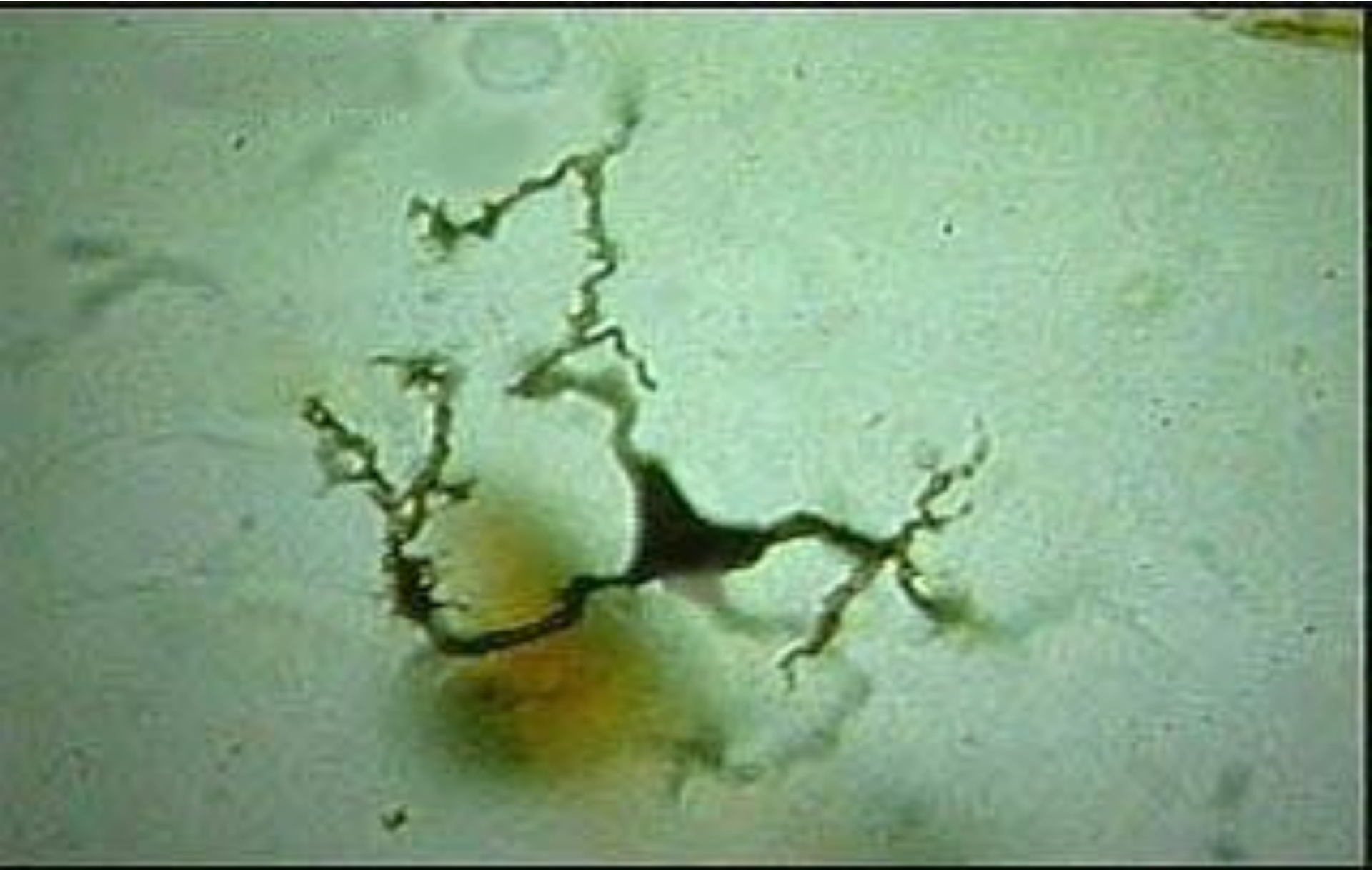Представление о величине астроцитов дает сравнение их с дендритами нейронов

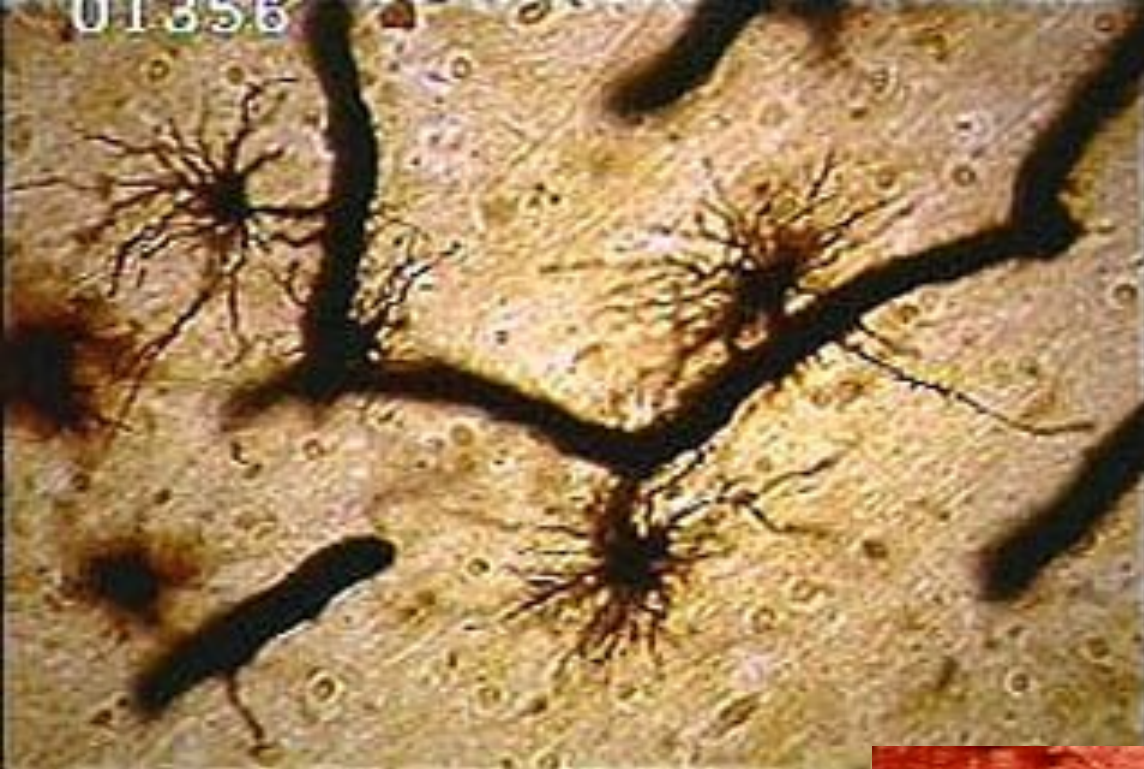

This is a Nissl stained preparation of spinal cord ventral horn. Several large motoneurons are seen and blood vessels are scattered throughout the neuropil. Only the nuclei of the glial cells are visible with this stain. The darker nuclei belong to oligodendrocytes and the lighter nuclei belong to astrocytes. Note the glial cells are more numerous and much smaller than the neurons.

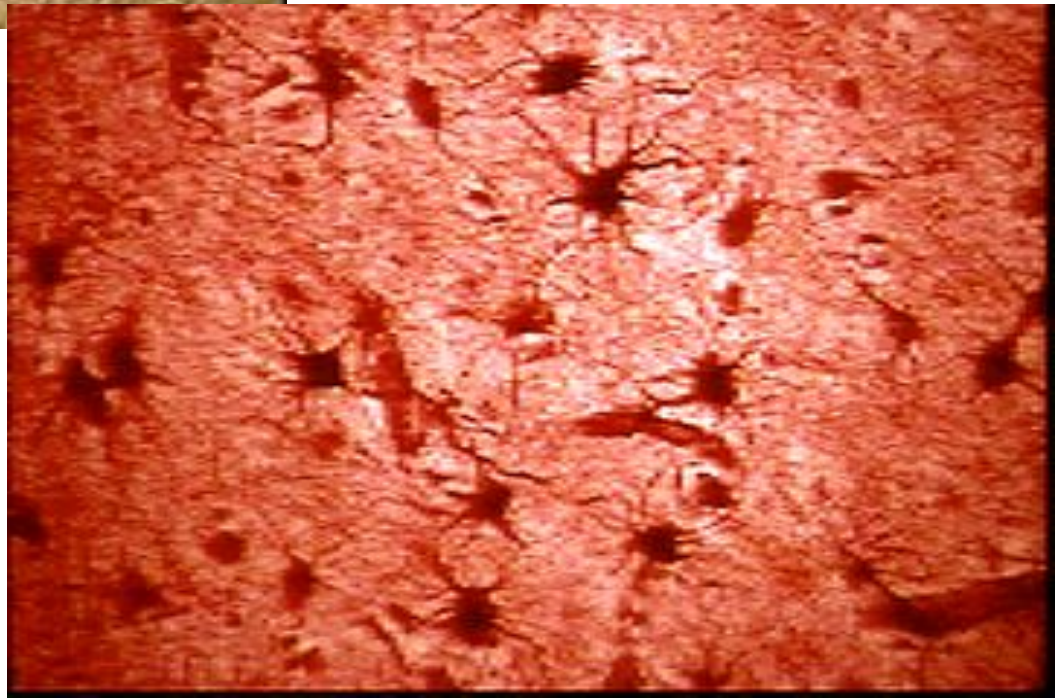


Микроглия составляет от 5 до 20% от всех глиальных элементов, а ее роль – фагоцитарная

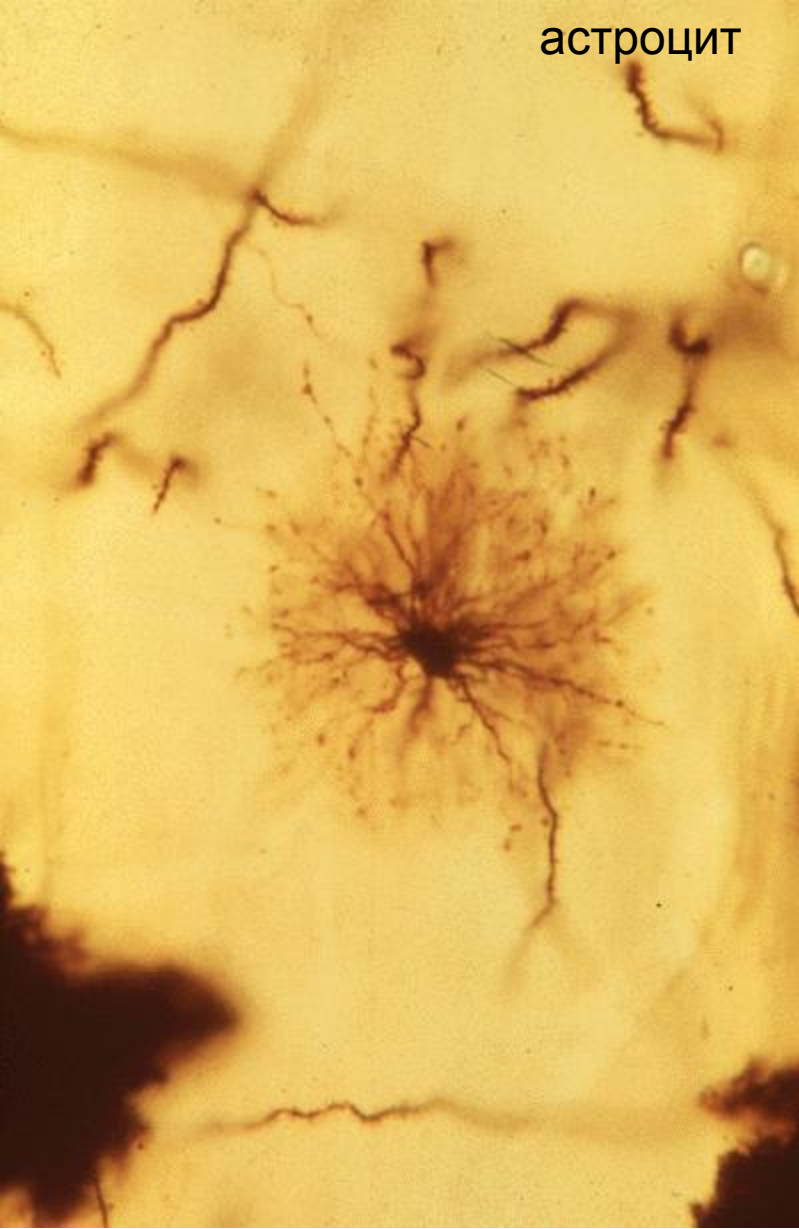




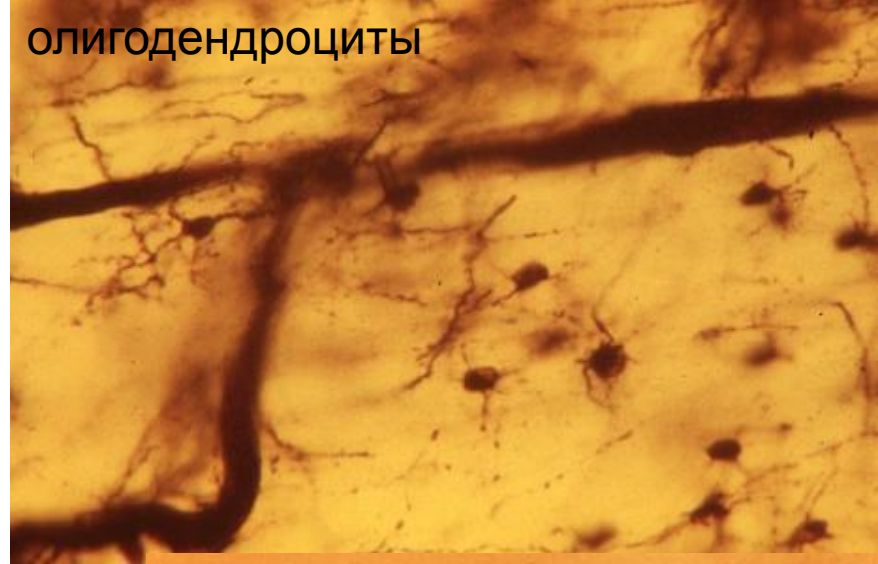
Астроглия



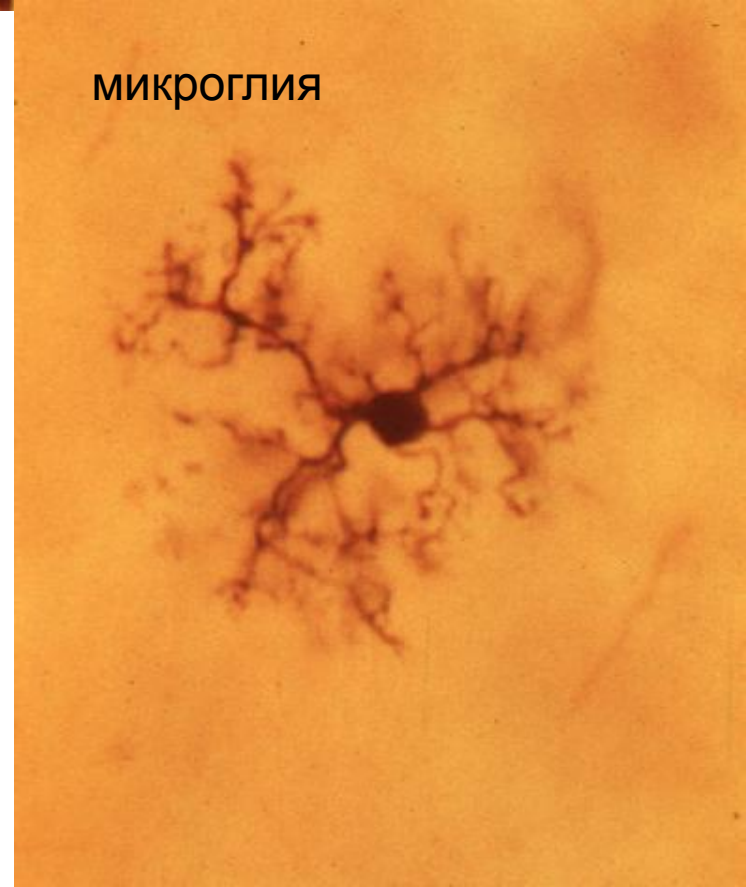астроцит



олигодендроциты



микроглия



Литература, рекомендуемая к курсу «Морфология ЦНС»

1. Э.Д. Моренков. Морфология мозга человека. М., МГУ, 1978.
2. Н.Г.Андреева и др. Морфология нервной системы. Ленинград, изд. ЛГУ, 1985.
3. Н.Г.Андреева, Д.К.Обухов. Эволюционная морфология нервной системы позвоночных. Санкт-Петербург, изд. «Лань», 1999.
4. М.Г.Привес и др. Анатомия человека. С-Петербург, изд. «Гиппократ», 1999.
5. Н.С.Косицын. Нервная клетка – здоровая и больная. М., изд. «Знание», 1987.
6. Р.Д. Синельников, Я.Р.Синельников. Атлас анатомии человека. М. 1974-1994.
7. С.В.Савельев. Стереоскопический атлас анатомии мозга человека. М. Изд. «Агеа XVII», 1996.
8. С.В.Савельев. Сравнительная анатомия нервной системы позвоночных. М., 2001.
9. Атлас «Нервная система человека. Строение и нарушения». М., 1997.
10. Н.В.Крылова, И.А.Искренко. Мозг и проводящие пути. М., изд. Российского университета дружбы народов, 1998.
11. Н.В.Крылова. Черепные нервы. М., изд. Российского университета дружбы народов, 1998.
12. Н.В.Крылова. Сенсорные системы. М., изд. Российского университета дружбы народов, 1998.
13. Дж.Шаде, Д.Форд. Основы неврологии. М., Мир, 1976.
14. Ф.Блум, А.Лейзерсон, Л.Хофстедтер. Мозг, разум и поведение. М., Мир, 1988.
15. Мозг. М., Мир, 1984.
16. Дж.Г.Николс, А.Р.Мартин, Б.Дж.Валлас, П.А.Фукс. От нейрона к мозгу. М., Едиториал УРСС, 2003.
17. К.Смит. Биология сенсорных систем. М., БИНОМ, 2005.
18. А.Ромер, Т.Парсонс. Анатомия позвоночных. Том 2. М., Мир, 1992.
19. Е.К.Сепп. История развития нервной системы позвоночных. М., Медгиз, 1959.
20. Хейнс Д. Нейроанатомия: Атлас структур, срезов и систем. – М.: Логосфера, 2008. – 344 с.

Интернет-ресурсы

<http://isc.temple.edu/neuroanatomy/lab/index.htm>

http://thebrain.mcgill.ca/flash/index_d.html#

<http://www.med.harvard.edu/AANLIB/>

www.anatomyatlases.org/

<http://instruct.uwo.ca/anatomy/530/530notes.htm>

<http://anatom.geiha.ru/data/36.htm>

<http://www.histol.chuvashia.com/atlas/nerv-04.htm>

<http://www.histol.chuvashia.com/atlas/content-ru.htm>

http://www.koob.ru/bloom/brain_mind_and_behavior - книга Ф. Блума и др. Мозг, разум и поведение.