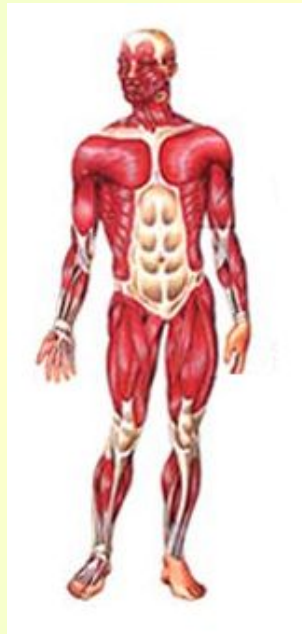
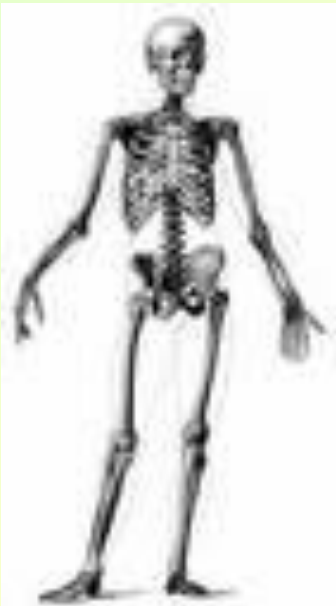

Общая характеристика опорно-двигательной системы

Презентация подготовлена
Кассихиной Татьяной
Александровной учителем
биологии, химии МОУ СОШ д.
Городище

Строение и функции

- Скелет
- Мышцы



- Опорная
- Двигательная
- Защитная
- Кроветворная

Строение тканей

Костной:

- разновидность соединительной;
- большое количество межклеточного вещества, пропитанного минеральными солями;
- клетки остеоны, звездчатой формы.

Мышечной:

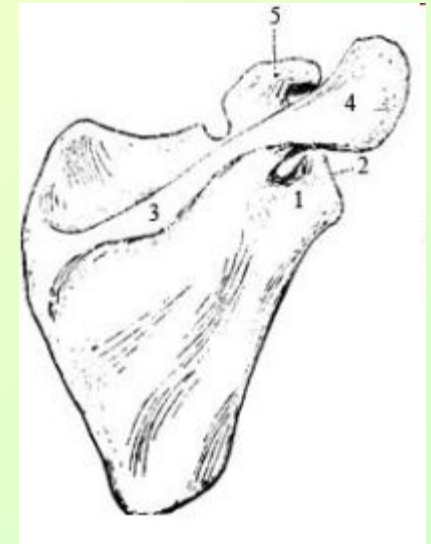
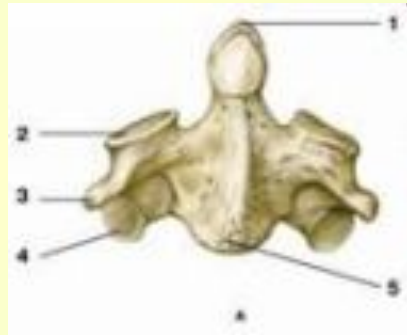- скелетная,
- длинные мышечные волокнами со множеством ядер и белком миозином, способным растягиваться и скручиваться, придавая поперечную исчерченность волокну.

Строение костей

Длинные
трубчатые
бедренная

Короткие
трубчатые
позвонки

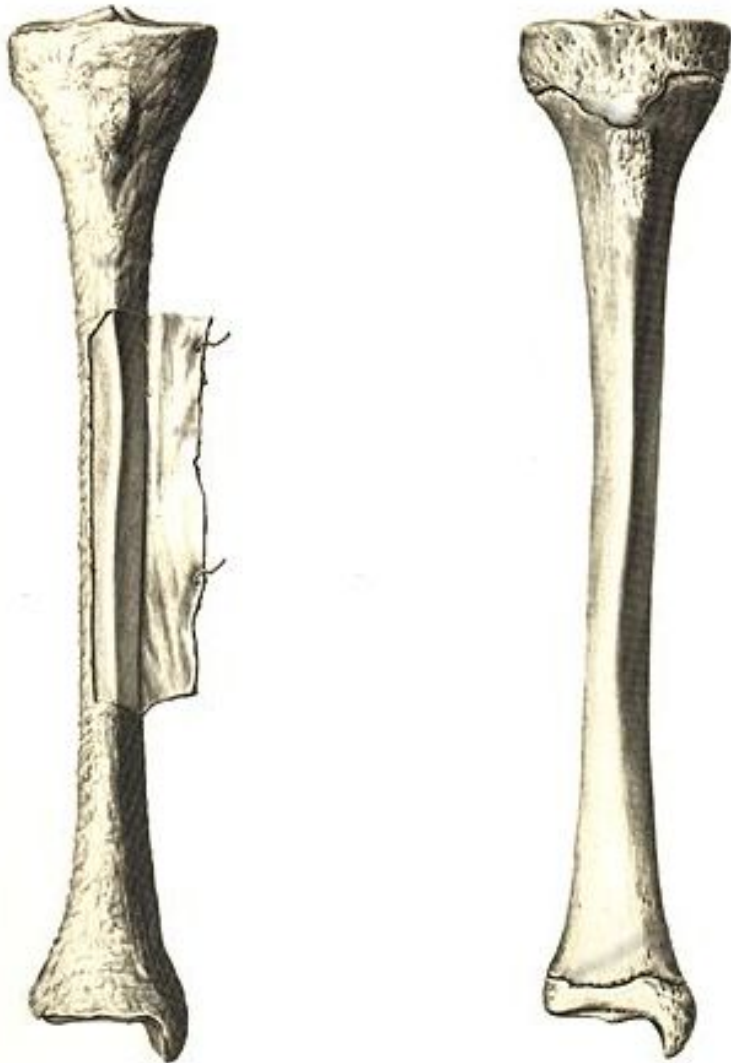
Плоские
лопатка



<http://hefern.org.ua/?file=text/anat1>

<http://www.medkursor.ru/anatomy/skeleton/3319.html>

Строение длинной трубчатой КОСТИ



- Головки костей
- Трубчатая часть
- Хрящ
- Надкостница


Лабораторная работа

«Рассмотрение распилов костей»

- 1) Рассмотрите распилы костей в головке и трубчатой части.
- 2) Обратите внимание, чем заполнены головки трубчатой кости
- 3) Как расположены костные пластинки
- 4) Вспомните из своего опыта, чем заполнена трубчатая часть кости
- 5) Сделайте записи.

Рост кости

- В длину – за счет хряща
- В толщину – за счет надкостницы



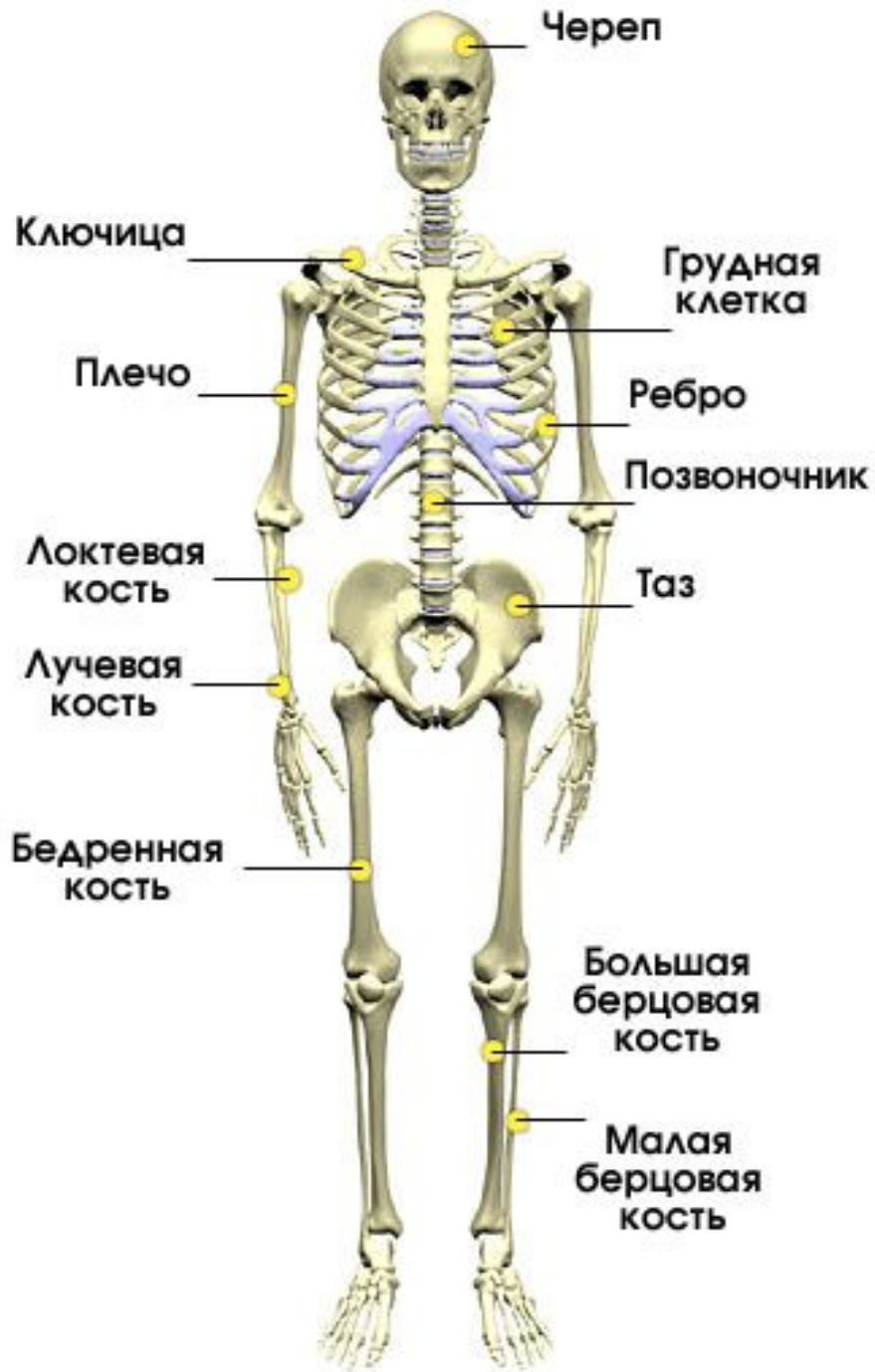Химические вещества костей

• Органические

• Неорганические



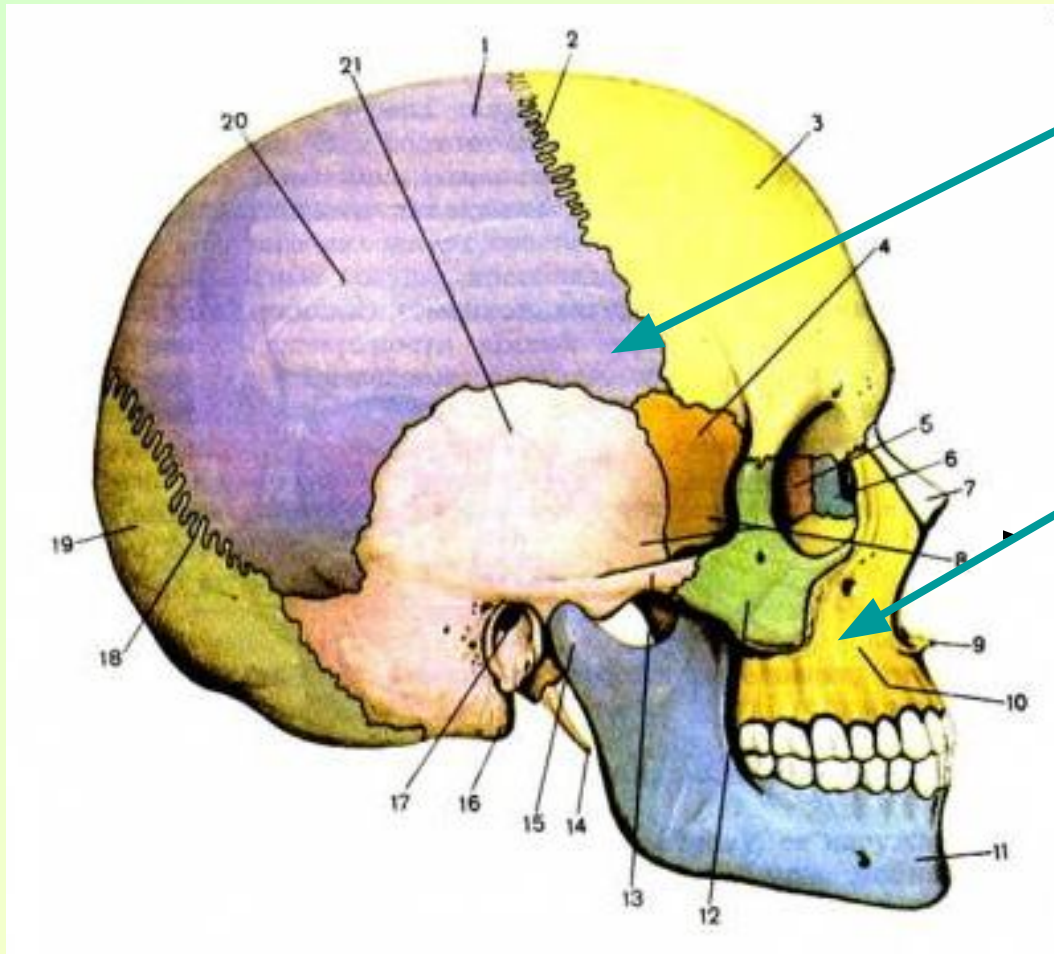
Скелет человека



Отделы скелета

- Скелет головы – череп
- Скелет туловища: позвоночник
грудная клетка
- Скелет свободной конечности:
 - верхней: плечо, предплечье, кисть;
 - нижней: бедро, голень, стопа;
- Скелет поясов конечностей:
 - верхних: лопатка, ключица;
 - нижних – таз.

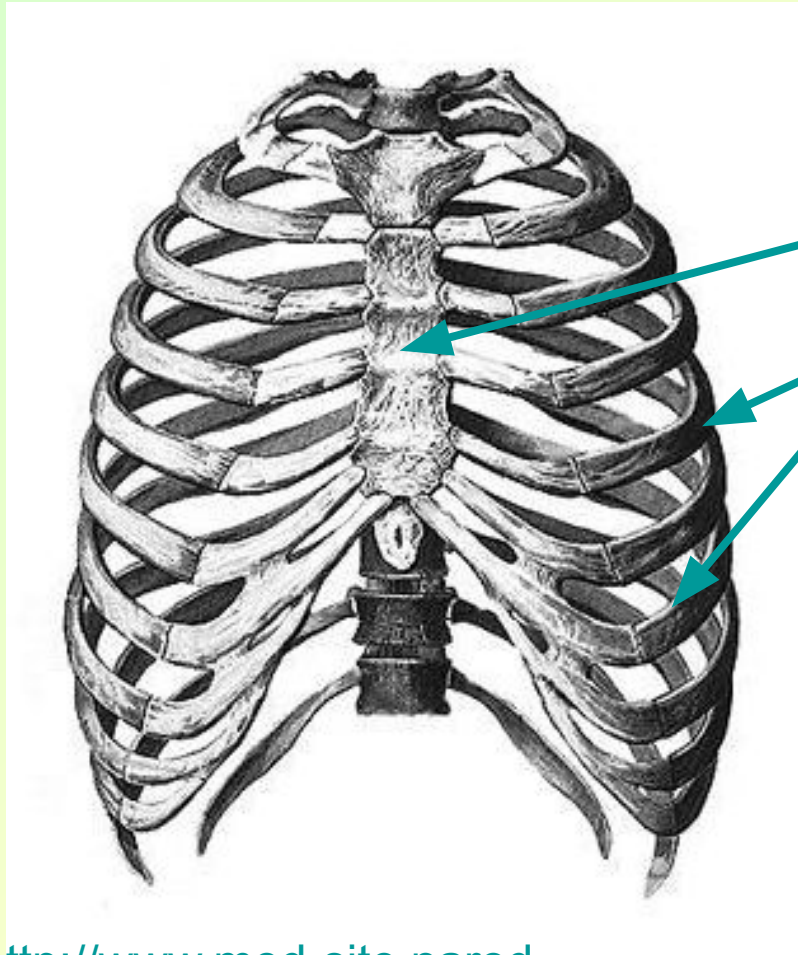
Скелет черепа



- Мозговой

- Лицевой

Скелет туловища

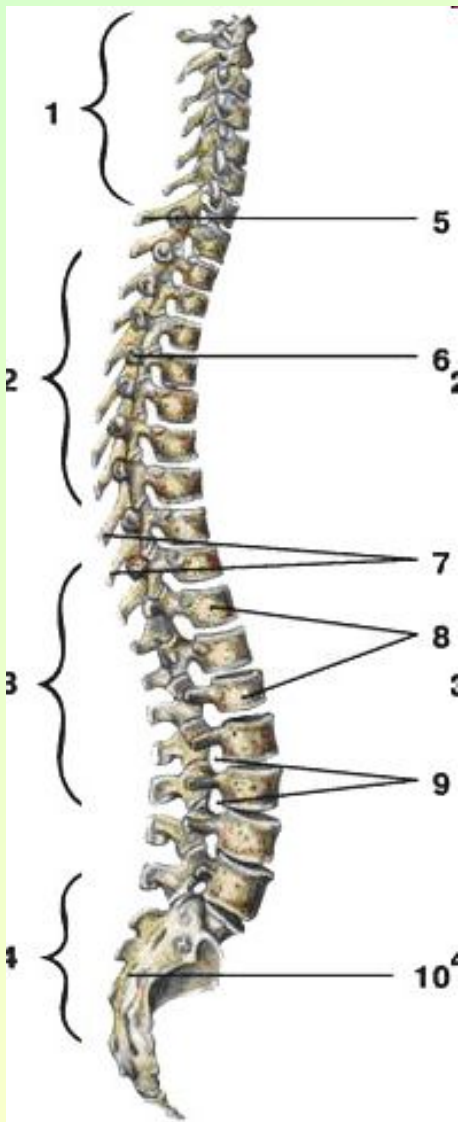


Грудная клетка:

1) грудина;

2) ребра.

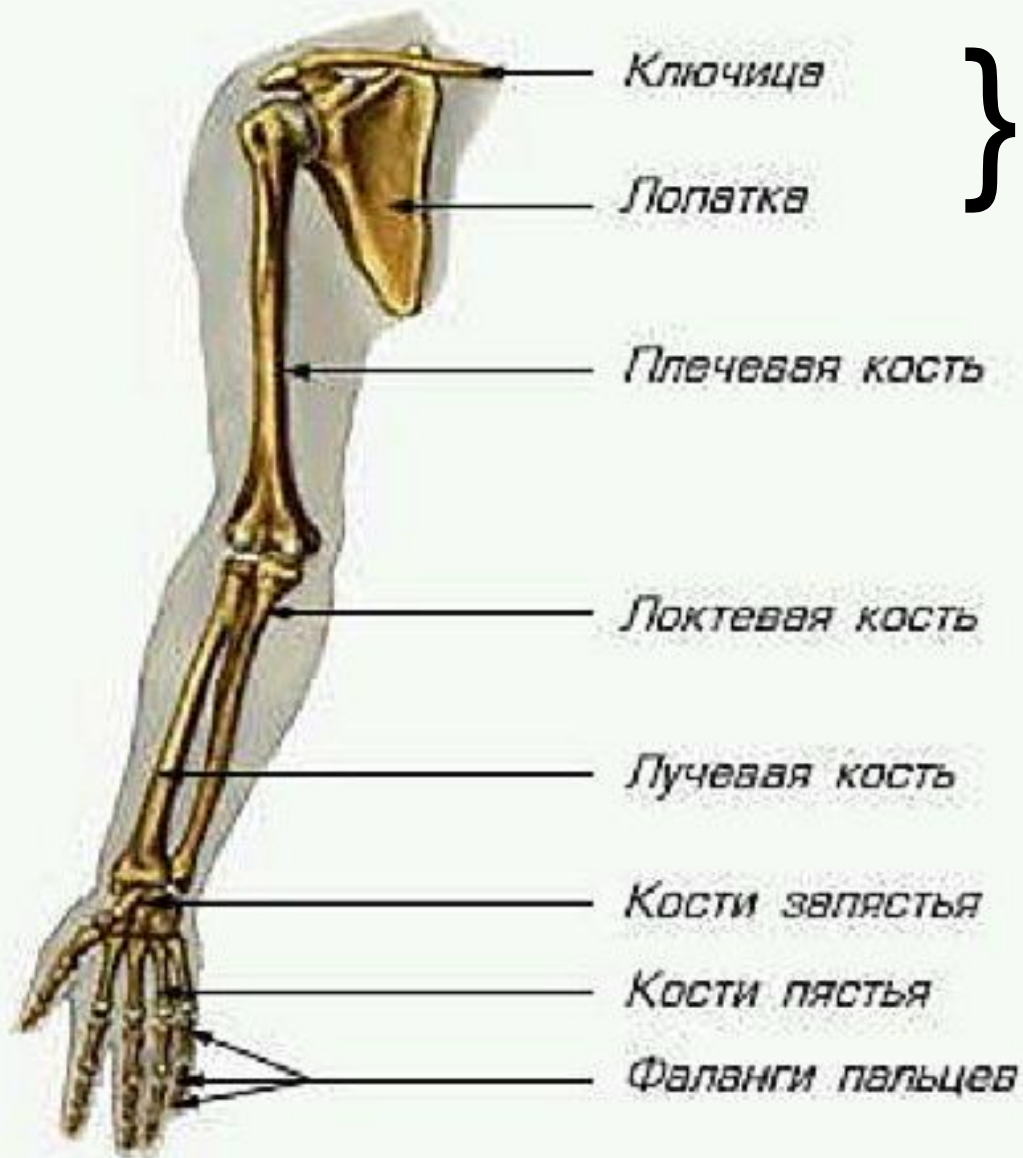
Отделы позвоночника



- 1) – шейный отдел
- 2) - грудной отдел
- 3) - поясничный отдел
- 4) - крестцовый и копчиковый отделы

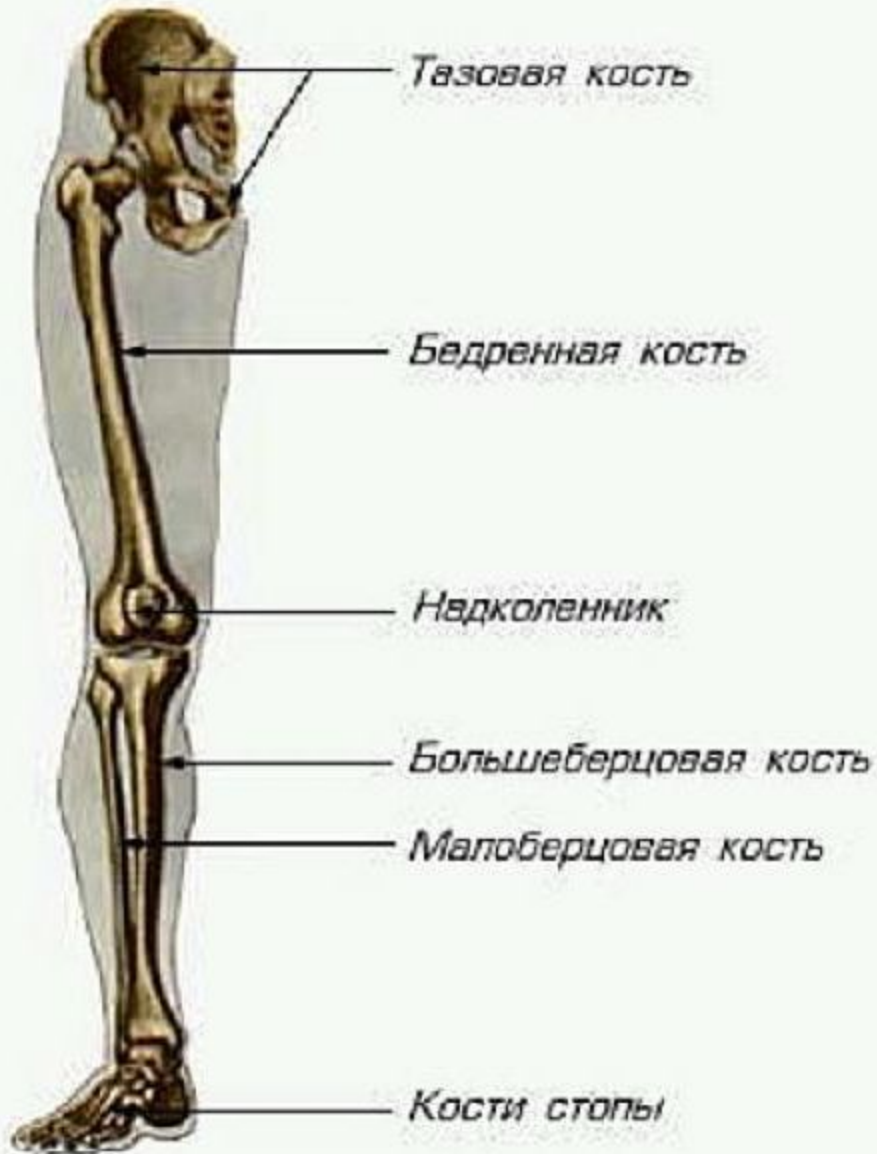<http://xreferat.ru/55/2135-1-pozvonochnyiy-stolb-ego-stroenie.html>

Скелет верхней конечности



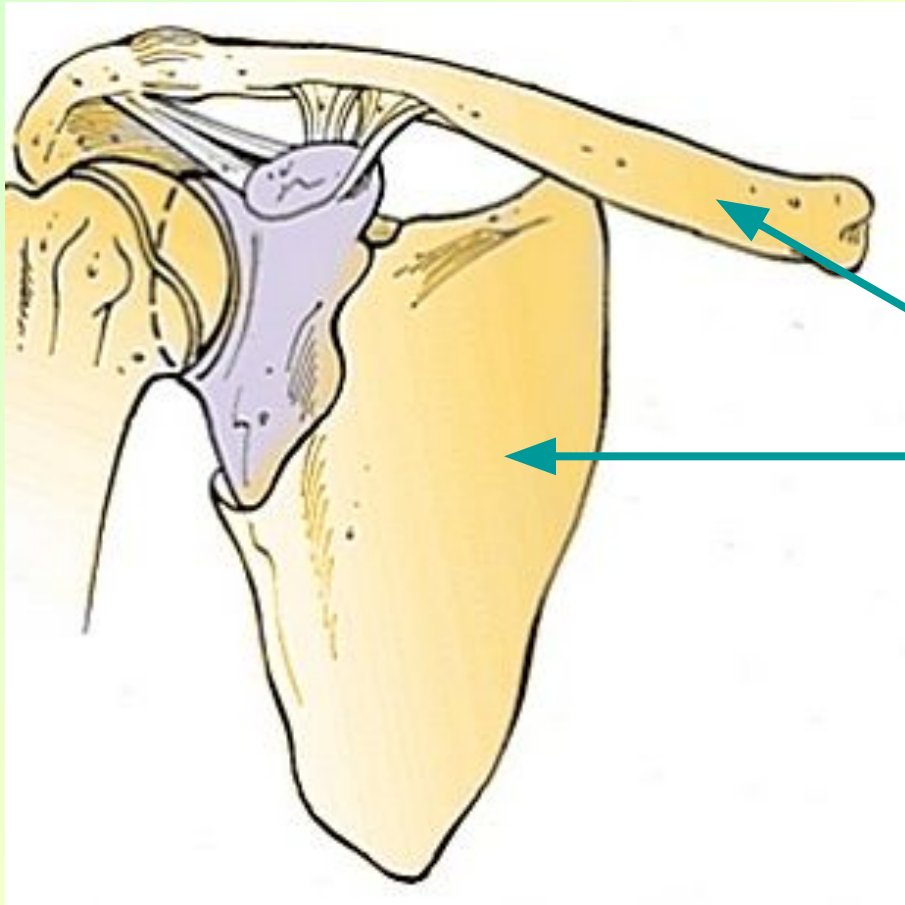
- Пояс верхней конечности
- Свободная верхняя конечность

Скелет нижней конечности



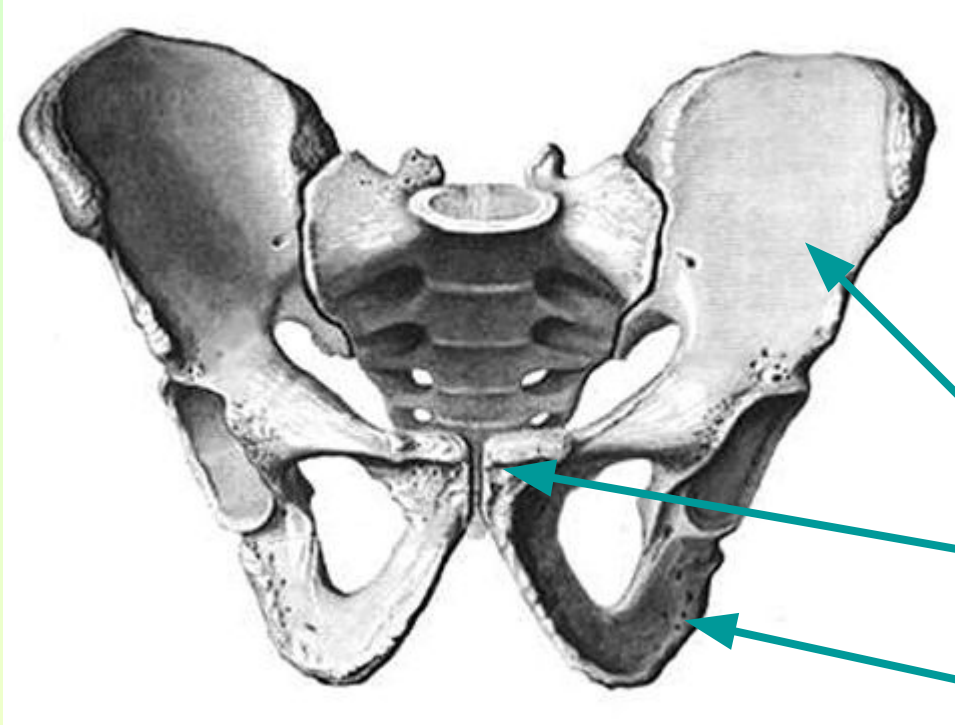
- Пояс нижней конечности
- Свободная нижняя конечность

Скелет пояса верхней конечности



- Ключица
- Лопатка

Скелет пояса нижней конечности



- Таз – три пары сросшихся костей:
 - подвздошных,
 - лобковых,
 - седалищных

<http://anatomy-portal.info/tekahtml/osteologia/meminfcng.html>

Типы соединения костей

Суставы

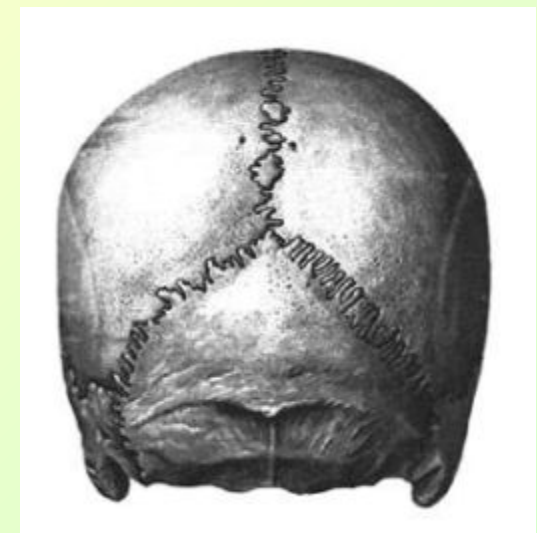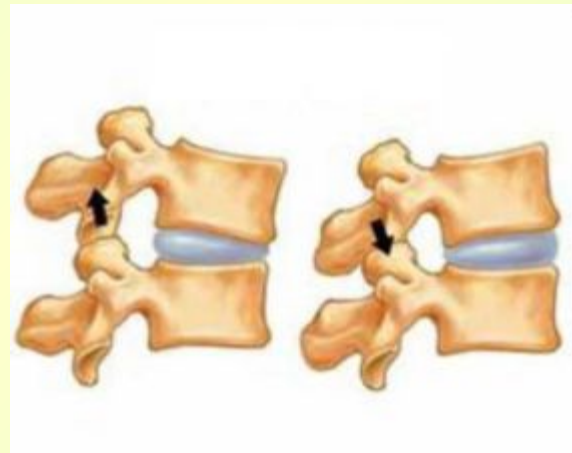
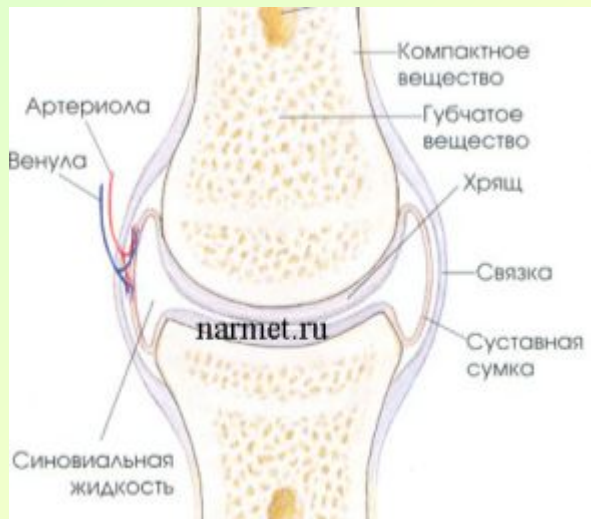- Подвижное

Полусуставы

- полуподвижное

Швы

- неподвижное



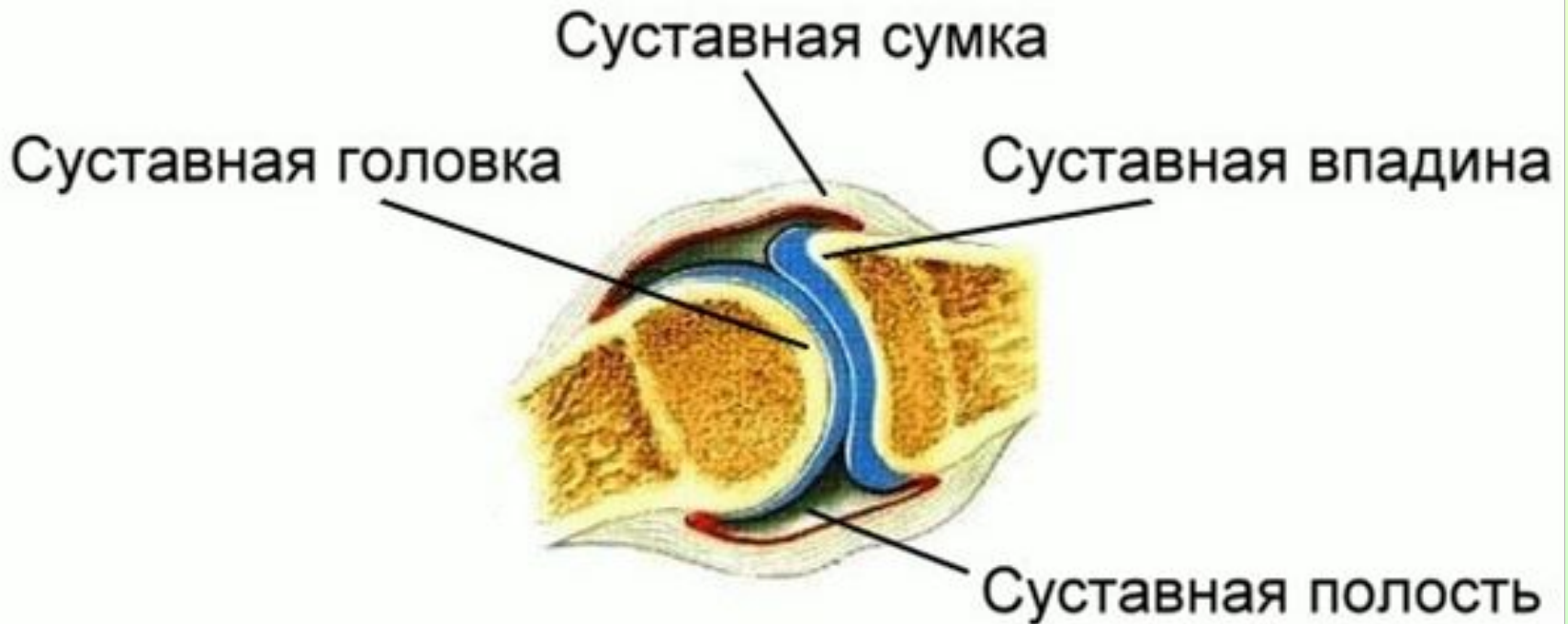<http://www.narmet.ru/stroenie-organizma/skelet/>

<http://www.medklinika.spb.ru/zabolevaniya.php>

<http://apteka.uz/books/book1204/text42409>

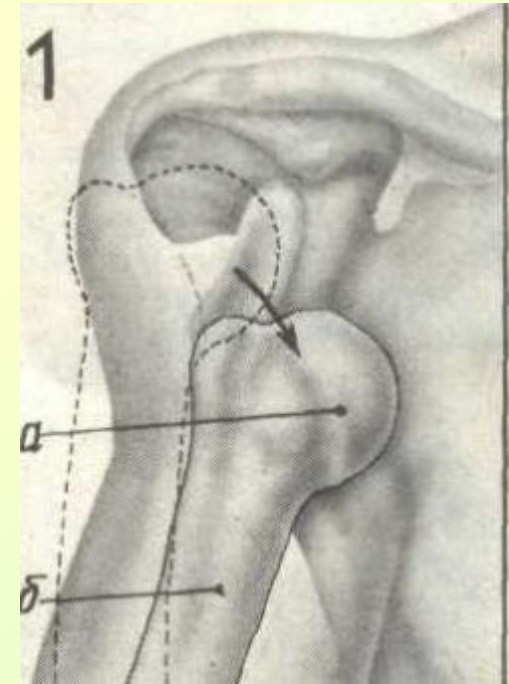
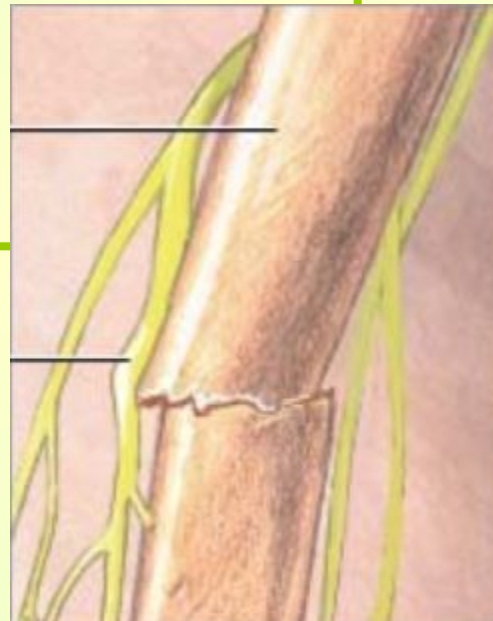Строение сустава

Задание: Сделайте в тетради схематичный рисунок сустава и подпишите его части.



Виды повреждения скелета

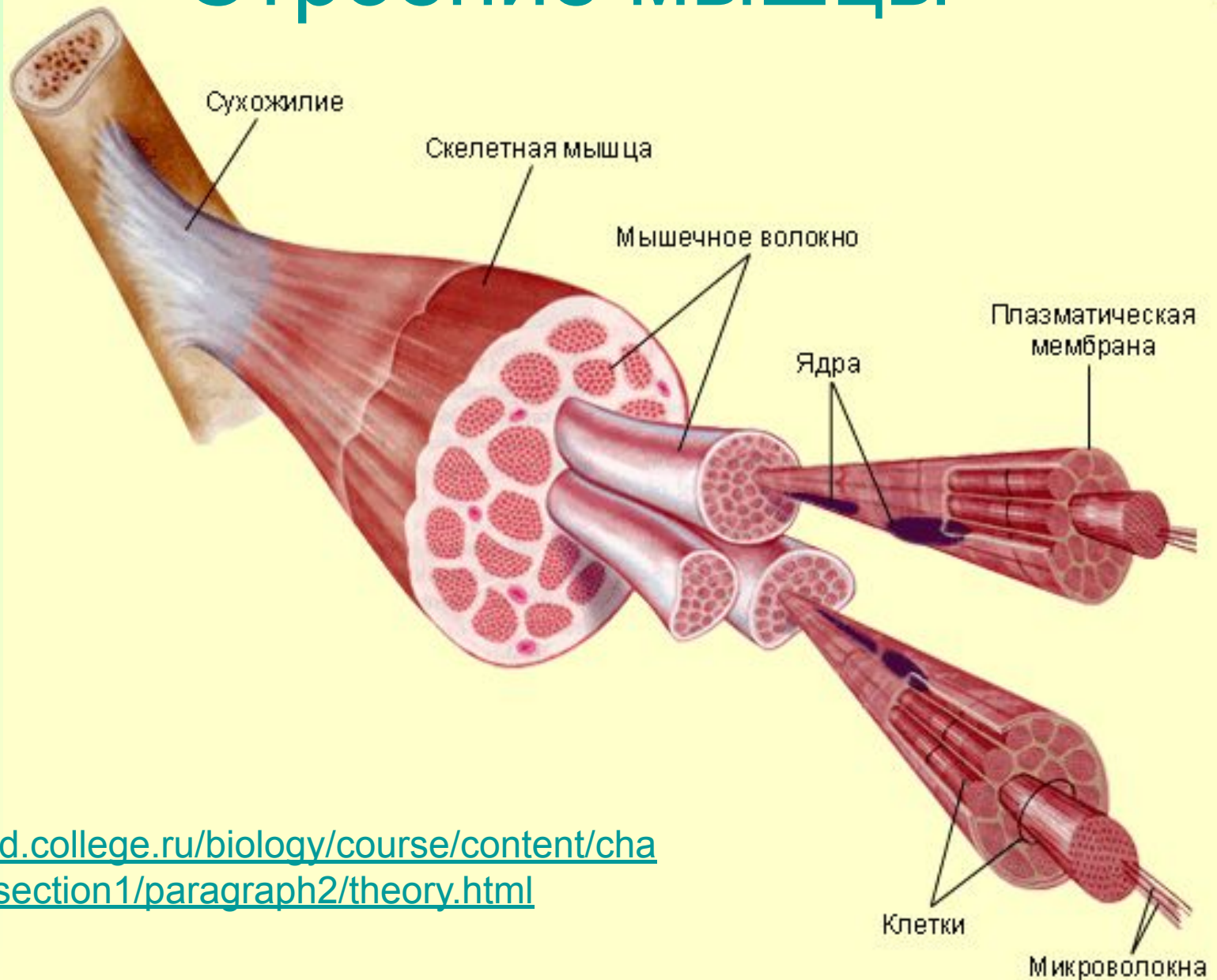
- Растяжение связок
- Вывих сустава
- Перелом кости:
 - Открытый
 - Закрытый



<http://www.travmalech.info/page/49.html>

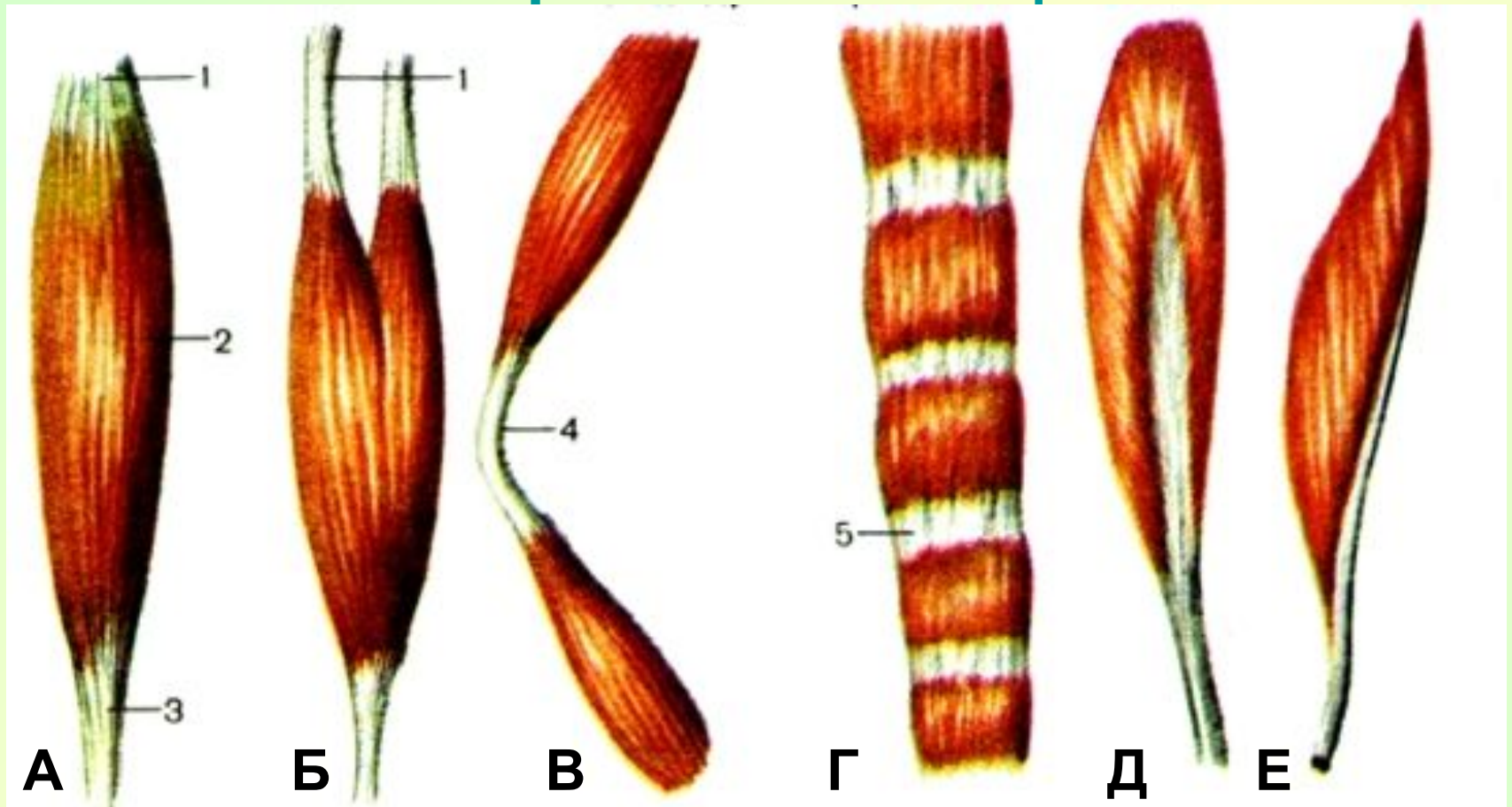
http://www.sky-gladenkaya.ru/vyvih_sustava.html

Строение мышцы



<http://old.college.ru/biology/course/content/chapter10/section1/paragraph2/theory.html>

Формы мышц

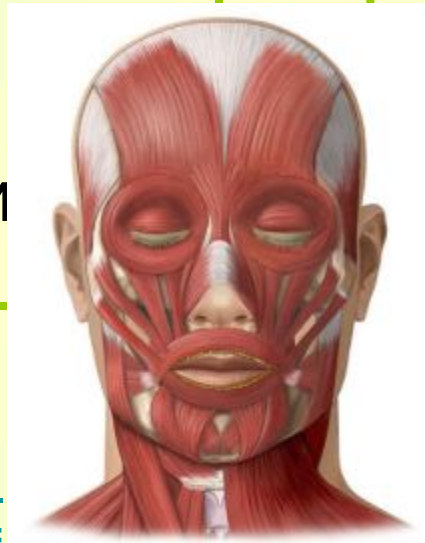


А) Веретенообразная Б) Двуглавая В) Двубрюшная
Г) Лентовидная Д) Двуперистая Е) Одноперистая

Основные группы мышц

По функциям:

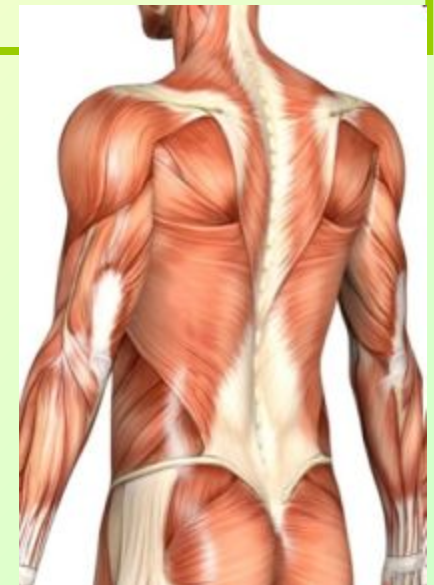
- Жевательные
- Мимические
- Дыхательные
- Скелетные:
сгибатели
разгибатели



<http://www.grandikos.com/index.php?type=special&area=1&p=ar>

По расположению:

- Мышцы головы
- Мышцы туловища
- Мышцы конечностей

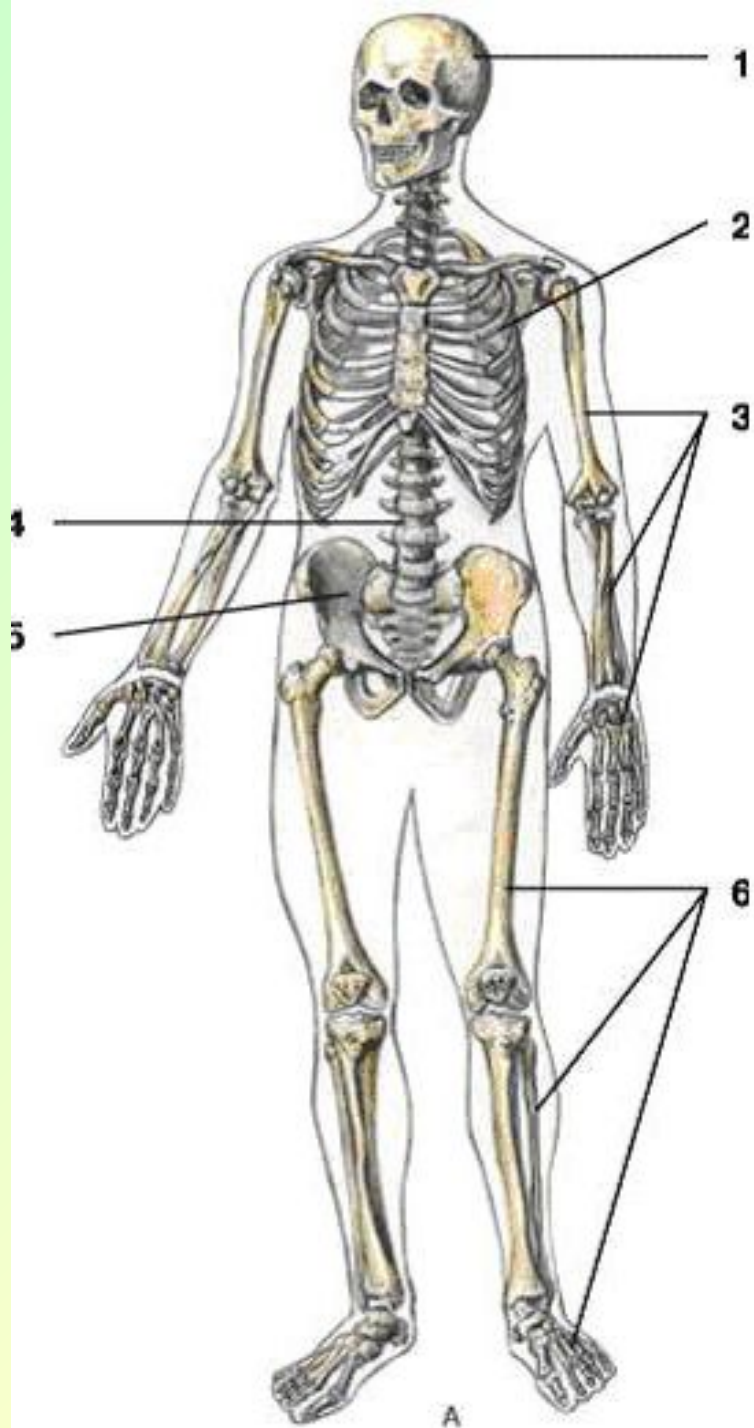


<http://www.grandjunctionart.com/>

Особенности опорно-двигательной системы

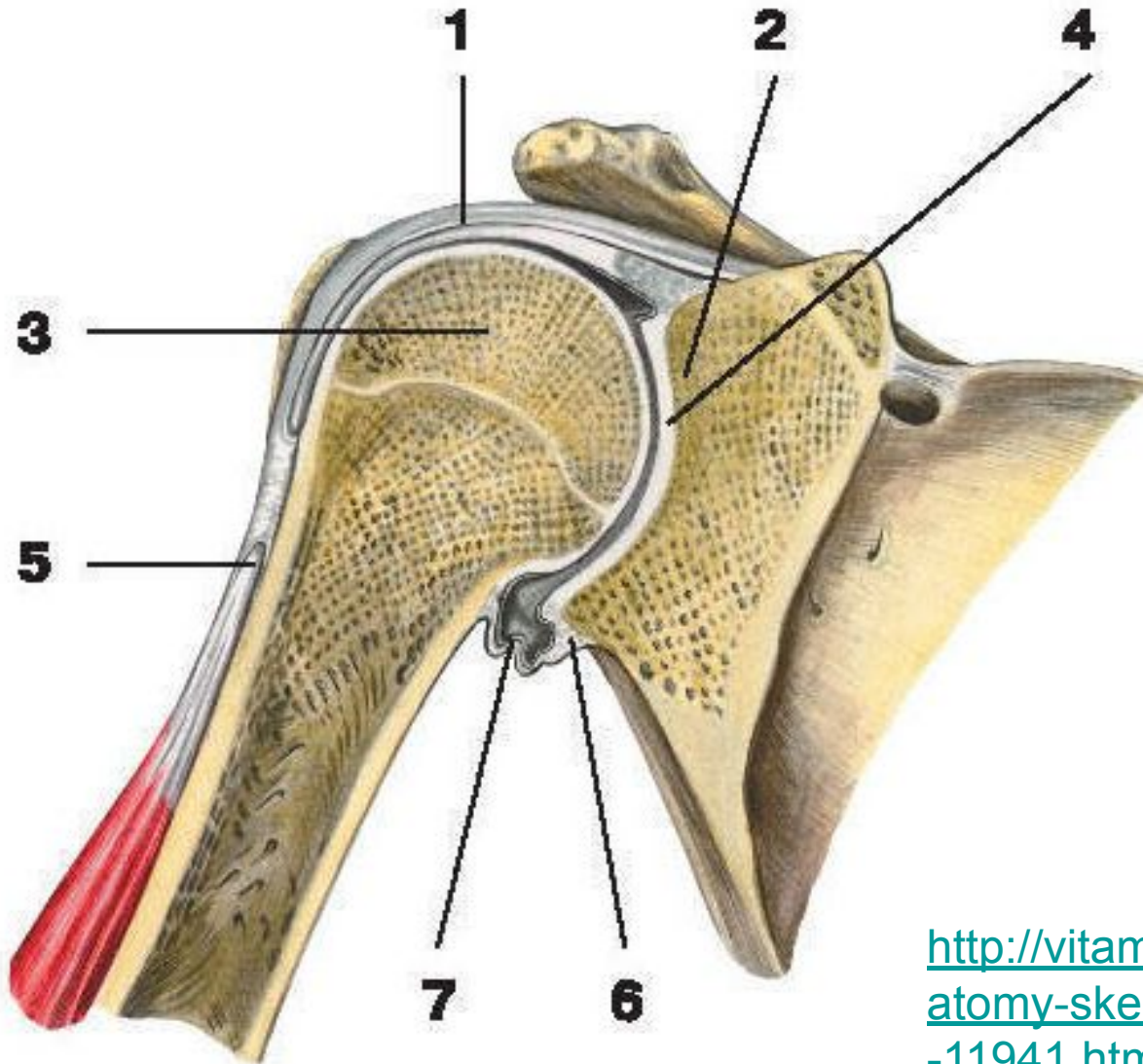
- Мозговой отдел черепа больше лицевого
- Пятый палец противопоставлен остальным
- Кости и мышцы нижних отделов более развиты
- Стопа имеет свод
- Позвоночник имеет 4 физиологических изгиба

Повторим

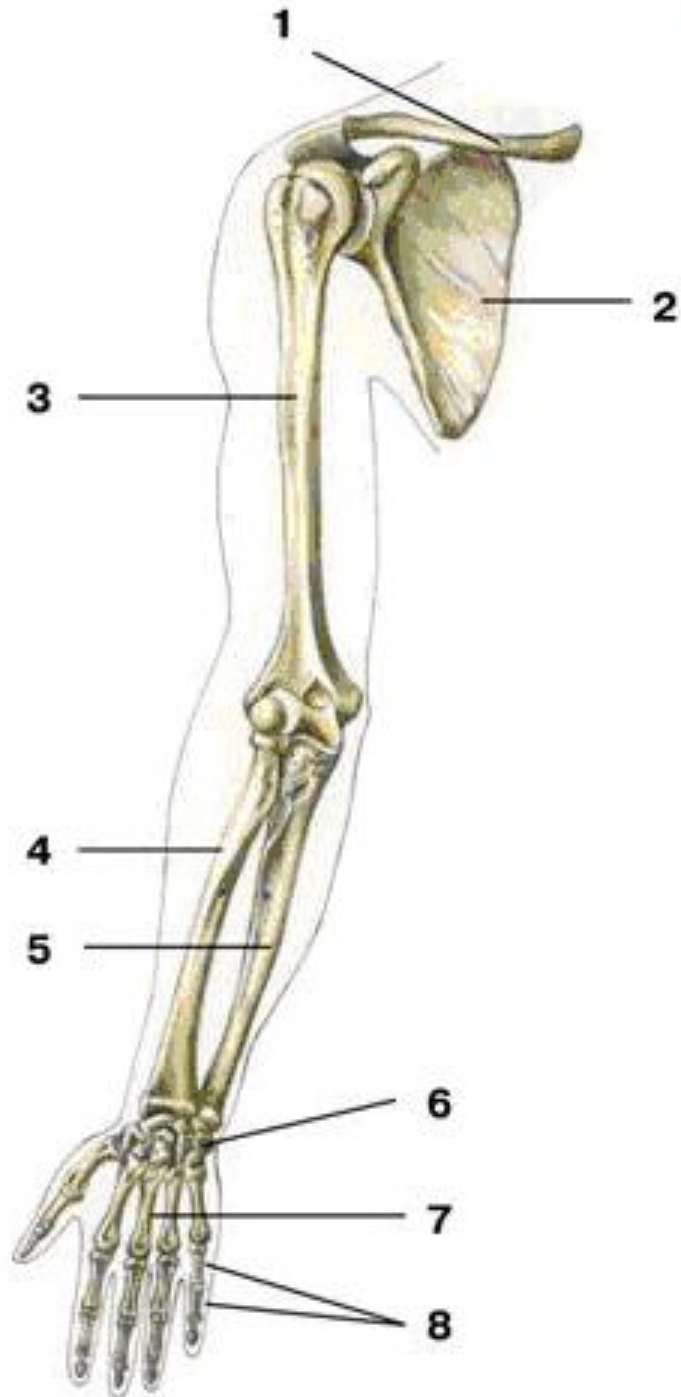


<http://www.mixmed.ru/anatomy/skeleton/skeletonus/>

Повторим



http://vitamin0v.narod.ru/rus-anatomy-skeleton-upper_extremity-11941.html



Повторим

<http://www.mixmed.ru/anatomy/skeleton/cingulummembrisuperioris/>

Источник флеш

- <http://sc.nios.ru/catalog/rubr/70195356-7ca4-4b47-a93d-71fc60f5b86e/85073/?-http://sc.nios.ru/catalog/rubr/70195356-7ca4-4b47-a93d-71fc60f5b86e/85073/?->
[Драгомилов А.Г., Маш Р.Д. Биология. Человек 8 класс](#)
<http://sc.nios.ru/catalog/rubr/70195356-7ca4-4b47-a93d-71fc60f5b86e/85073/?->
?- Драгомилов А.Г., Маш Р.Д. Биология. Человек 8 класс [Глава 2. Опорно-двигательная](#)