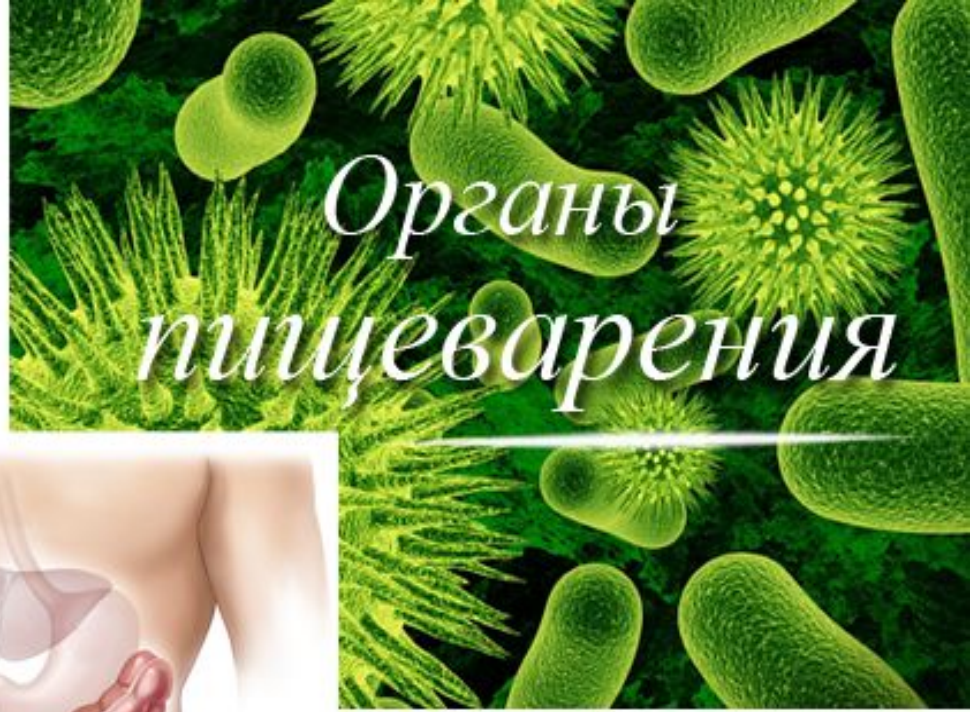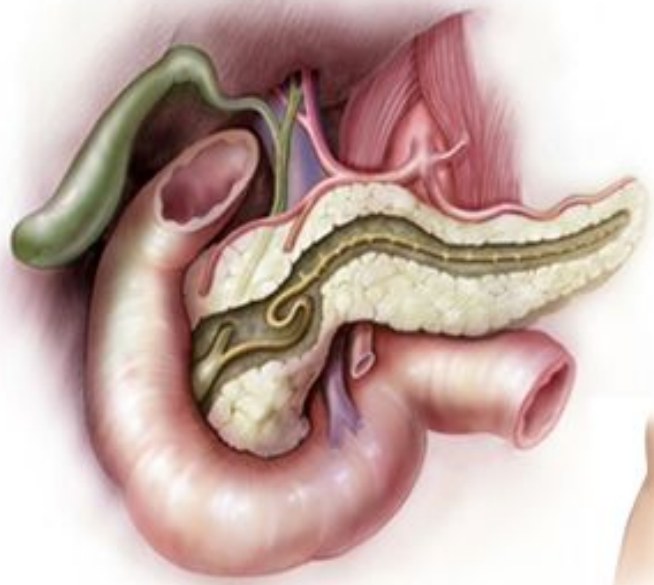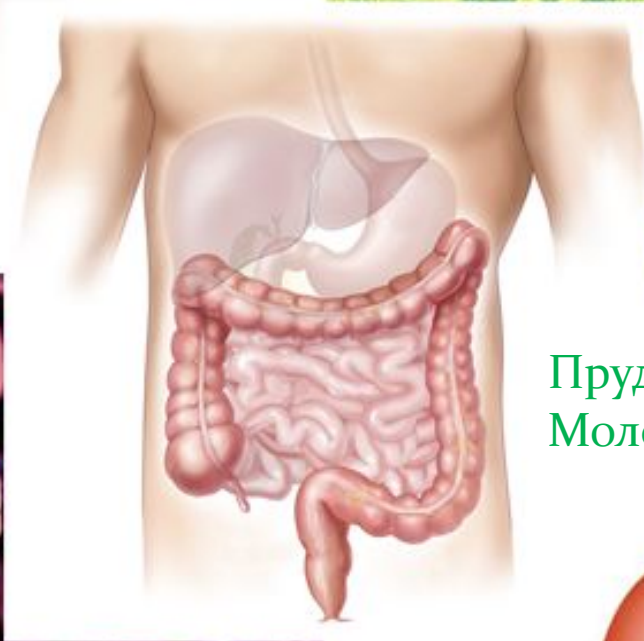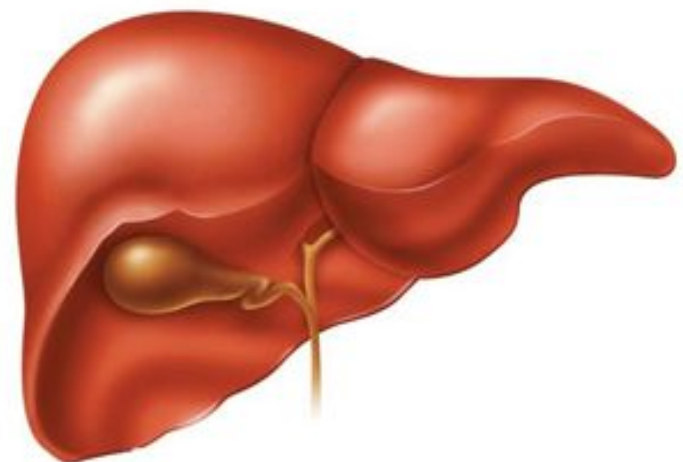
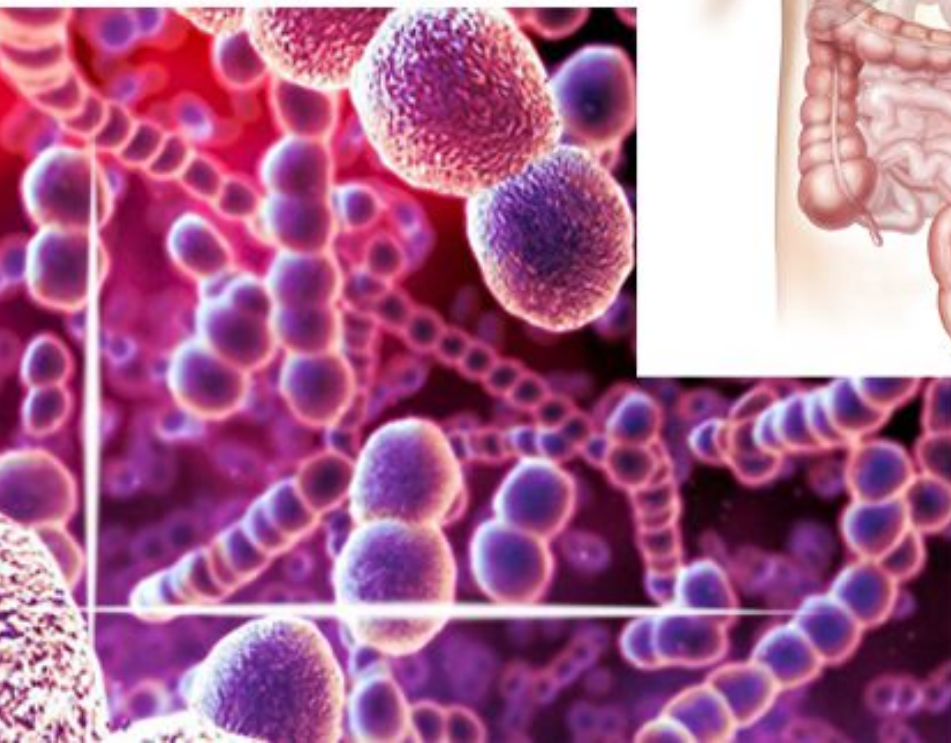




Органы пищеварения



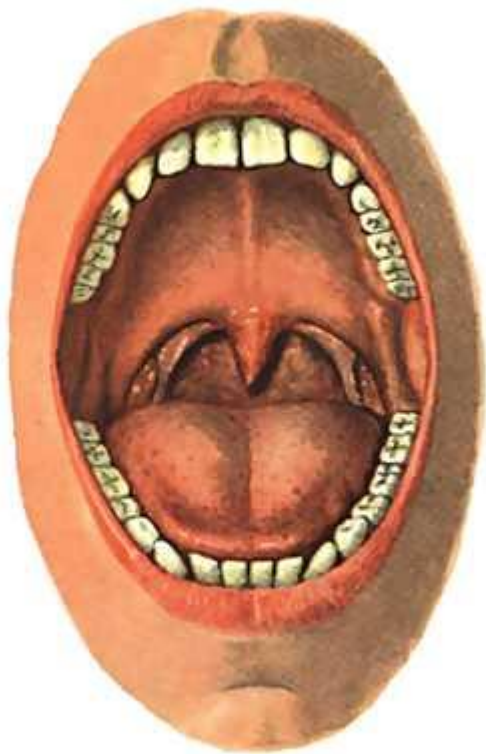
Прудникова Марина Витальевна
Молодотудская СОШ





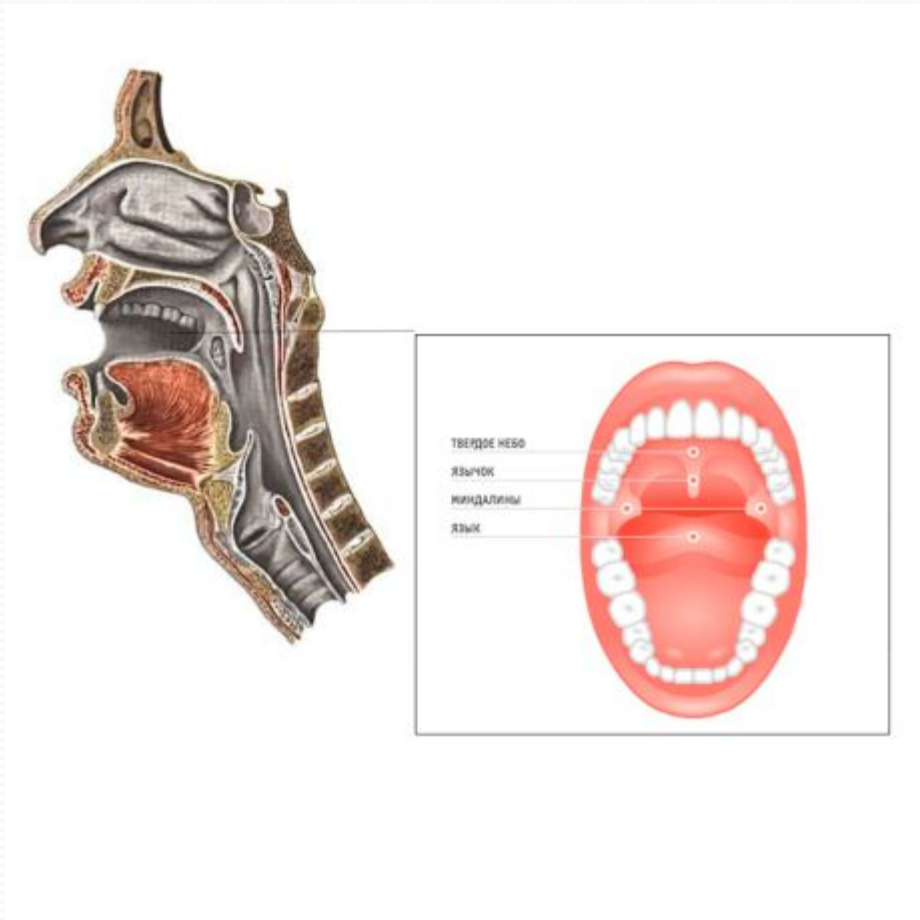
В Петербурге в 1935 году был установлен первый в мире памятник собаке - собаке Павлова с надписью « ОТ БЛАГОДАРНОГО ЧЕЛОВЕЧЕСТВА».

Ротовая полость



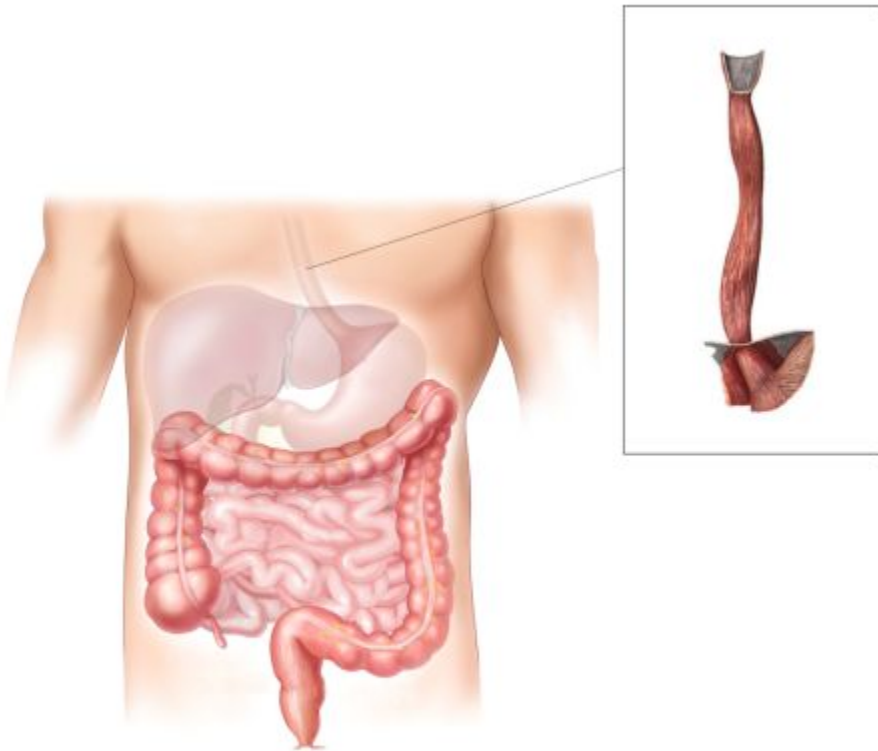
- смачивание (до 2 литров в день);
- обеззараживание (фермент слюны – лизоцим);
- пережевывание пищи (жевательные мышцы самые сильные в нашем организме, способны развивать усилие до 400кг)

Глотка



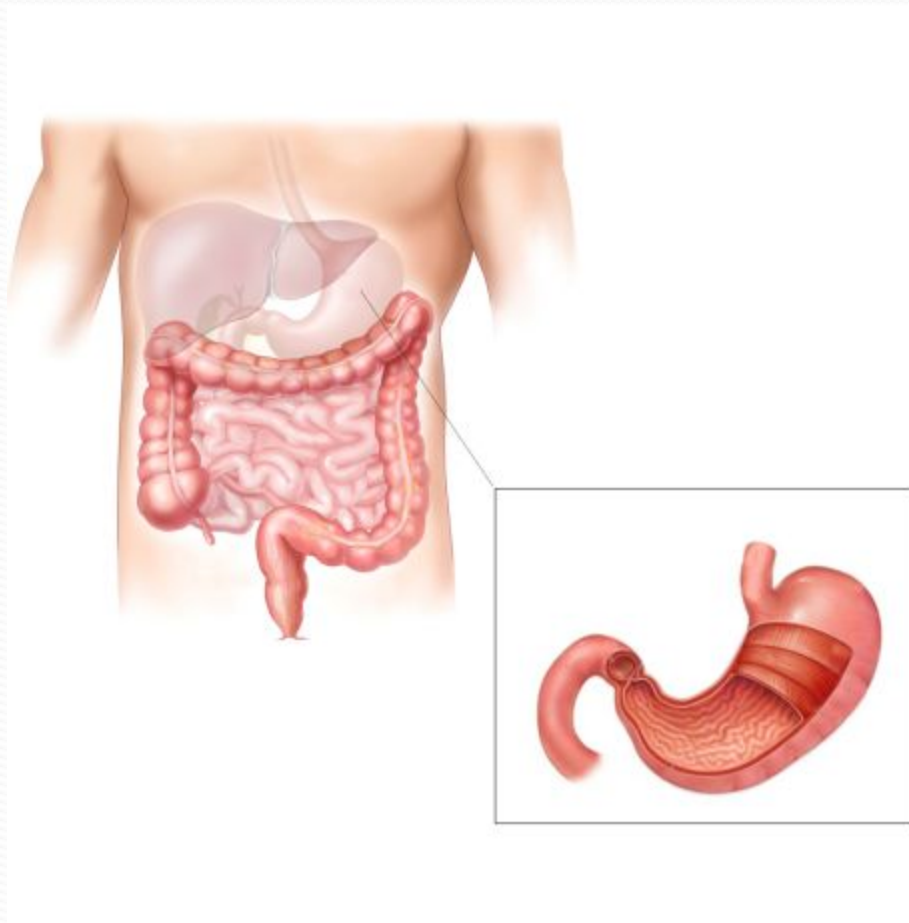
Небный язычок
при глотании
закрывает вход
в носоглотку,
лейкоциты,
находящиеся в
миндалинах
обеззараживают
пищу

Пищевод



Пищевод -
мышечная
трубка,
отвечающая за
продвижение
пищи благодаря
волнообразным
сокращениям
стенок.

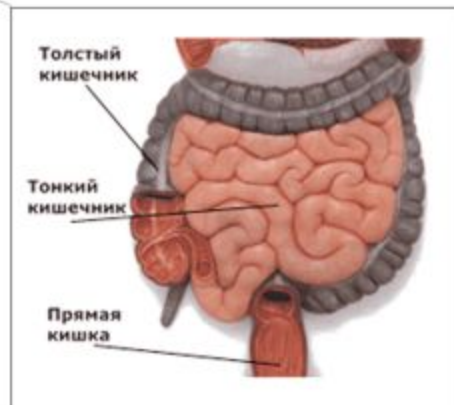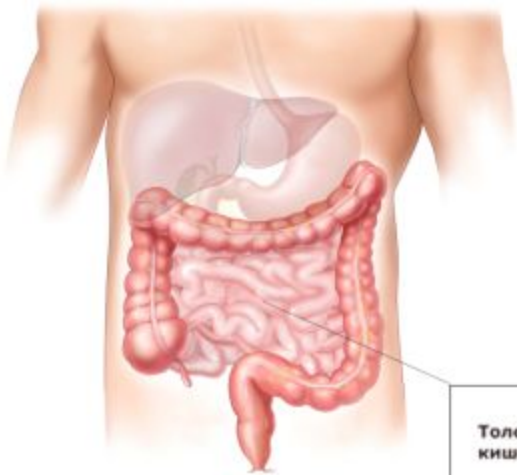
Желудок



Желудок:

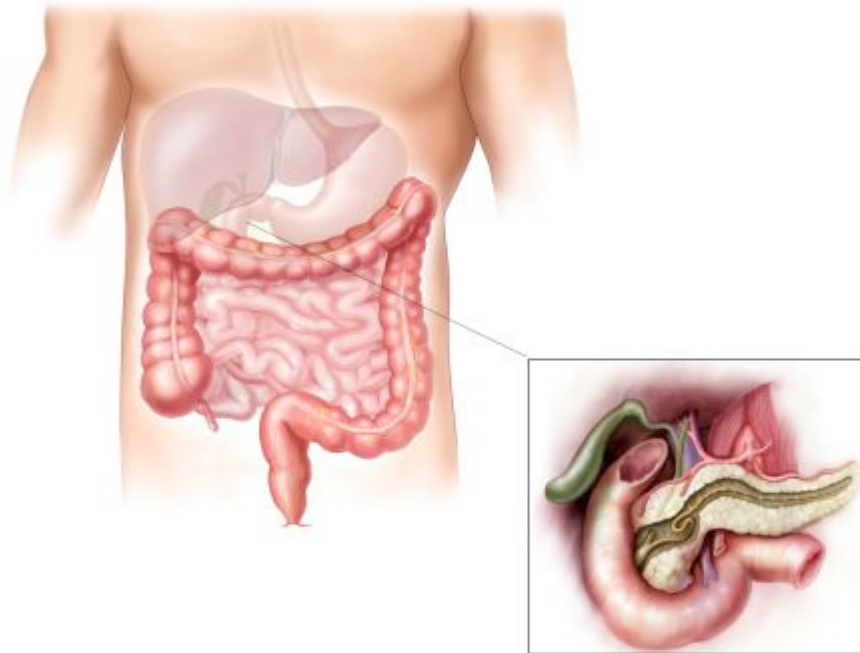
- может растягиваться и вмещать до 2,5 литров;
- выделяет до 2,5 литров желудочного сока в сутки;
- пищеварение происходит только при температуре тела 35-37 градусов.

Тонкий кишечник



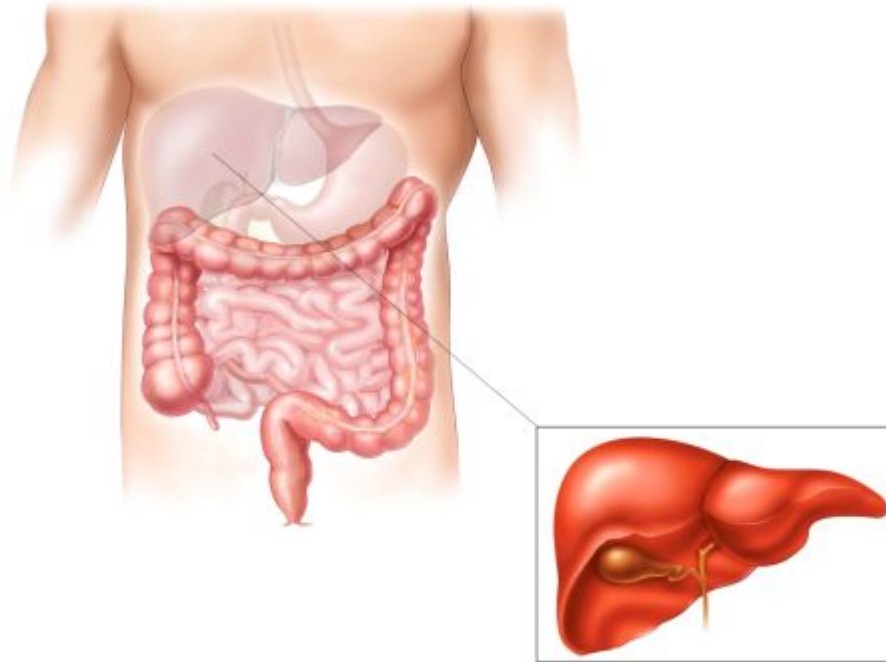
- Двенадцатиперстная кишка имеет длину, равную 12 пальцам;
- переваривается почти 80% углеводов и около 100% белков и жиров;
- ворсинки увеличивают поверхность всасывания (2500 ворсинок на 1 кв. см)

Поджелудочная железа



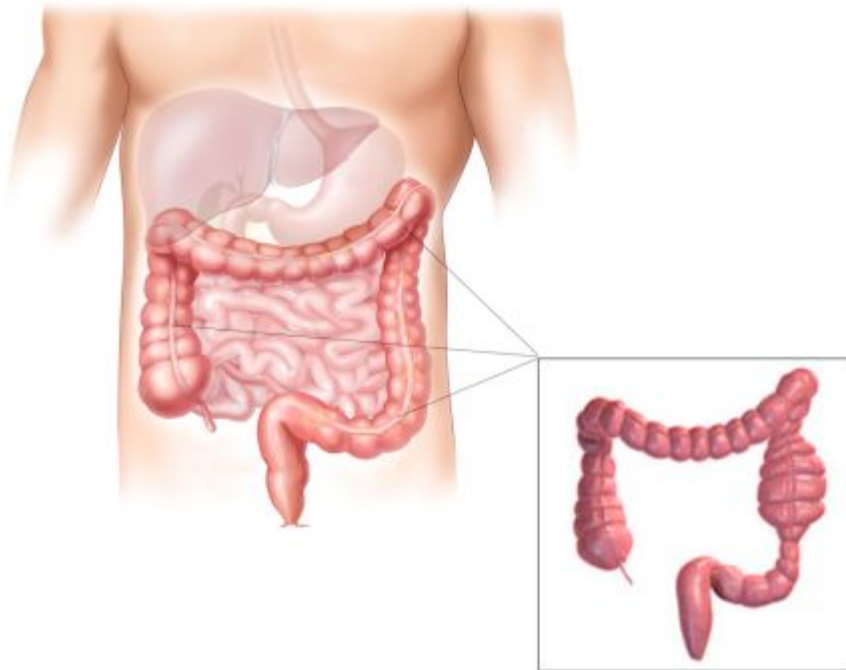
- в сутки выделяется до 2 литров поджелудочного сока;
- отделение сока начинается через несколько минут после приема пищи и может продолжаться 6 – 14 часов

Печень



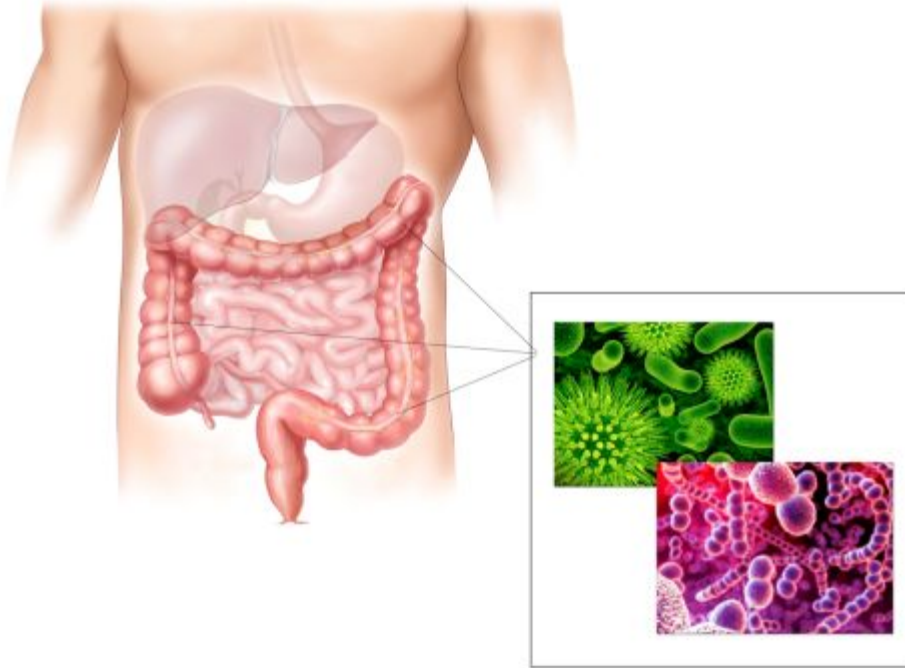
- желчи выделяется до 1 литра в сутки;
- образование желчи идет непрерывно; в печени обеззараживается до 95% ядов, образующихся при пищеварении

Толстый кишечник



- Толстый кишечник не имеет ворсинок;
- не переваренная пища проходит в течение 12 часов;
- всасывается до 95% воды

Бактерии толстого кишечника



бактерии образуют
некоторые
витамины, но под
действием бактерий
образуются и
ядовитые вещества

СПИСОК ССЫЛОК

http://www.linzik.com/uploads/posts/pics/Amerikanske_uchenie_raboty_nad_novoi_metodikoj_lechen.jpg

<http://img.happy-giraffe.ru/thumbs/700x700/10197/eb6c6181e69d79c45c2ba063e99225ed.jpg>

<http://hotadvice.ru/uploads/2012/tolstiy-kishechnik.jpg>

<http://bigpicture.ru/wp-content/uploads/2011/05/3369.jpg>

<http://medinfo.ua/images/anatomy/429.jpg>

<http://da-med.ru/img/disease/mouth.jpg>

http://anatomy_atlas.academic.ru/pictures/anatomy_atlas/ac1/167.jpg

http://home.cogeco.ca/~parksidescienceq/SBI%203U/digestion/large_intestine.jpg