



КГМУ

Кафедра общей хирургии

Лекция

*Основы пластической хирургии и
трансплантологии*



Актуальность проблемы

- Количество пластических операций в мире – 2-3 млн.
- Количество пластических операций в России – 20-30 тыс.
- Количество пересадок органов в мире – 10-15 тыс.
- Количество пересадок органов в России – 200-300



Виды пластических операций

- Аутогенная
- Изогенная
- Сингенная
- Аллогенная
- Ксеногенная
- Протезирование синтетическими материалами



Виды пластик по связи с донорским участком

- **Свободная**

1. Трансплантация
2. Реплантация
3. Имплантация

- **Несвободная**

1. Пластика на питающей ножке
2. Микрососудистая пластика



Виды тканевой пластики


- Кожная
- Нервная
- Сосудистая
- Костная
- Сухожильная
- Мышечная




Кожная пластика

- **Свободная**
 1. Способ Ревердена
 2. Способ Яновича-Чайновского
 3. Способ Тирша
 4. Расщепленным лоскутом

*Схема основных вариантов
кровообращения тканей, образующих
лоскуты с осевым типом питания*



а



б



в



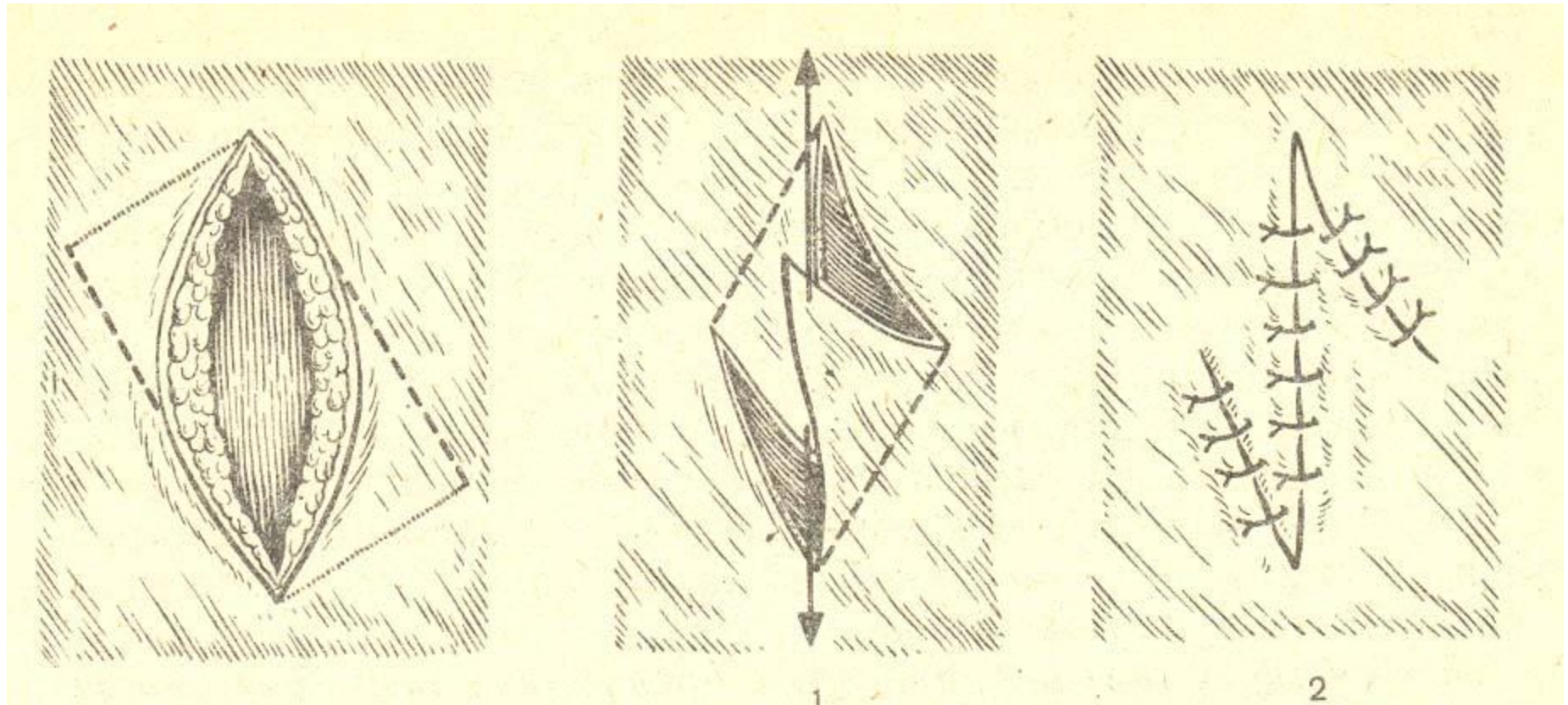
Кожная пластика

- *Несвободная*

Местная

- Наложение вторичных швов
- Пластика путем нанесения послабляющих разрезов
- Z-образная пластика
- Языкообразная пластика

Варианты закрытия дефектов КОЖИ





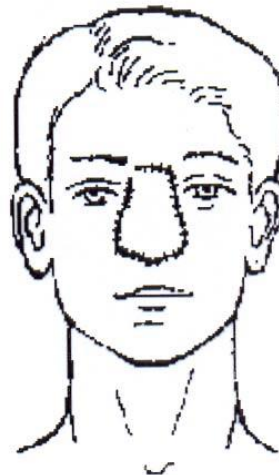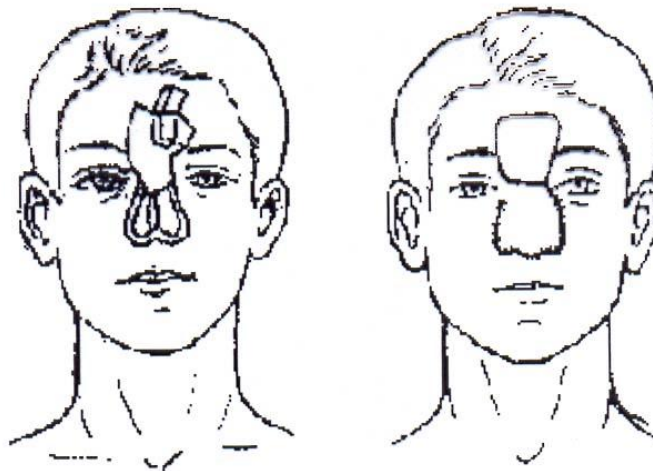
Кожная пластика

- *Несвободная*

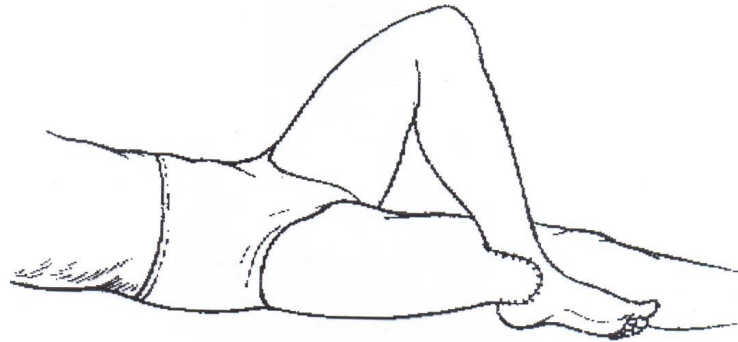
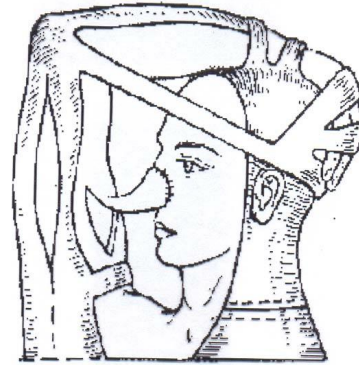
Отдаленная

- Итальянская
- Мостовидная
- Мигрирующая

Пластика кожным лоскутом на ножке «индийским» методом

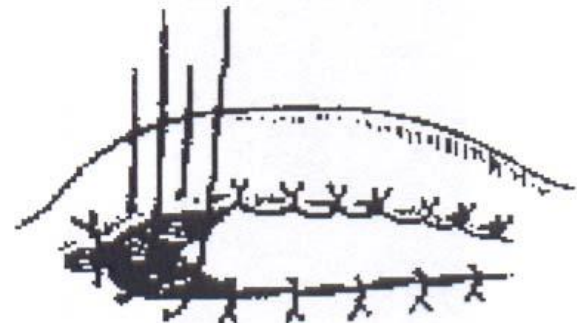
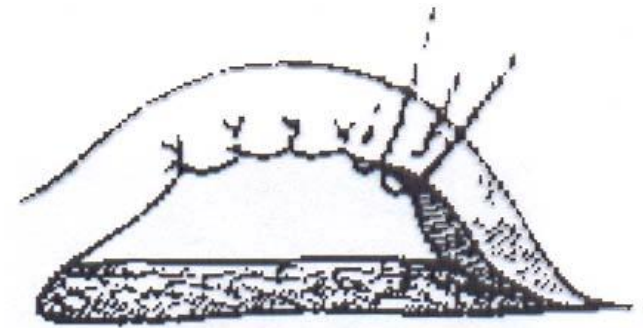


Пластика кожным лоскутом на ножке «итальянским» методом



*Кожная
пластика*

*трубчатым
кожным
лоскутом*

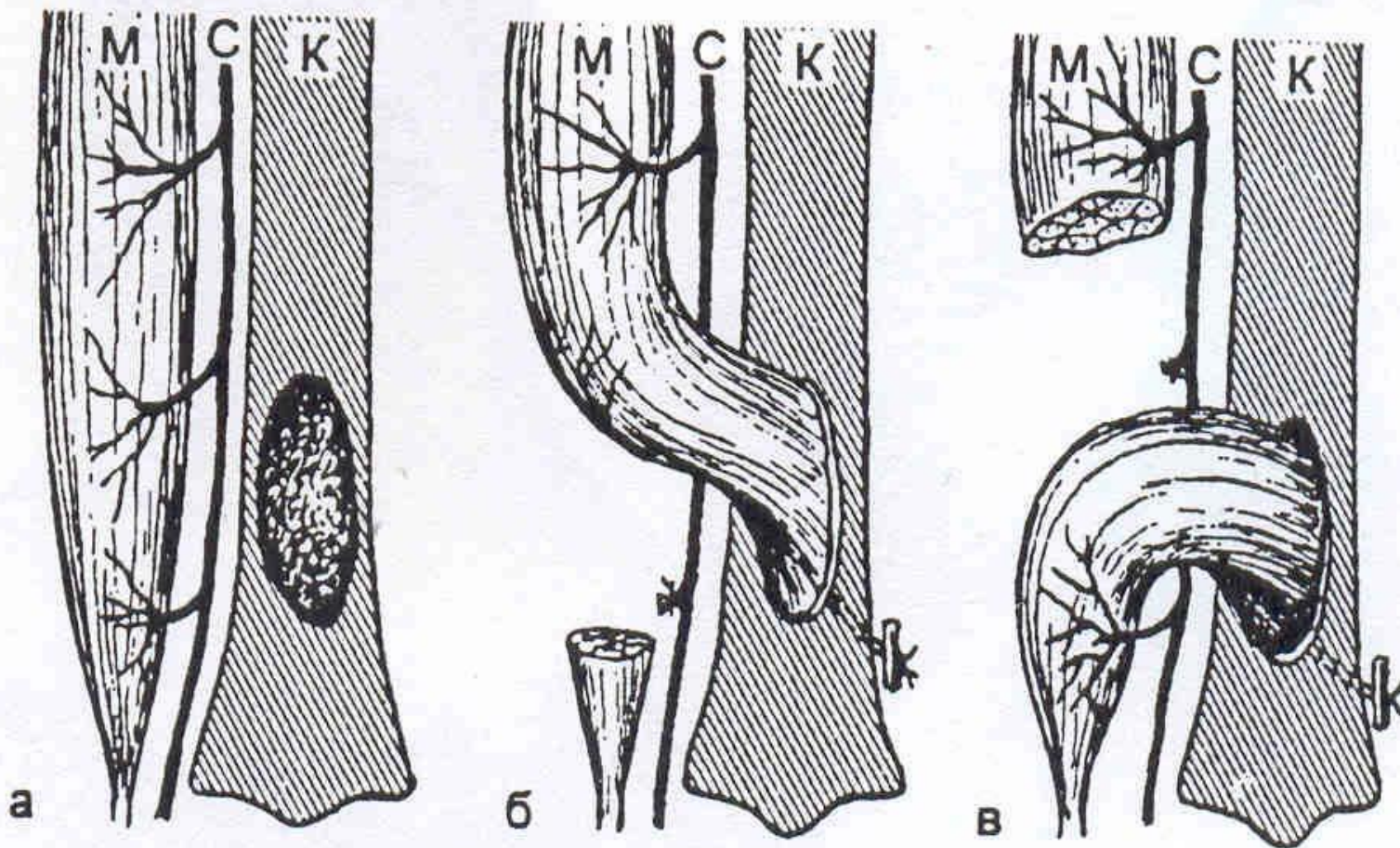




Мышечная пластика

- **Пересадка на ножке:** устранение дефектов мускулатуры брюшной и грудной стенок, несостоятельности заднего прохода, выпадения матки, закрытия грыжевых отверстий, бронхиальных свищей, костных полостей.
- **Свободная пластика:** остановка кровотечения из паренхиматозных органов и синусов твердой мозговой оболочки.

*Схема пластики дефекта большеберцовой кости (К)
участком мышцы (М) на проксимально (б) и дистально
(в) расположенном основании
С – питающий мышцу сосудистый пучок*

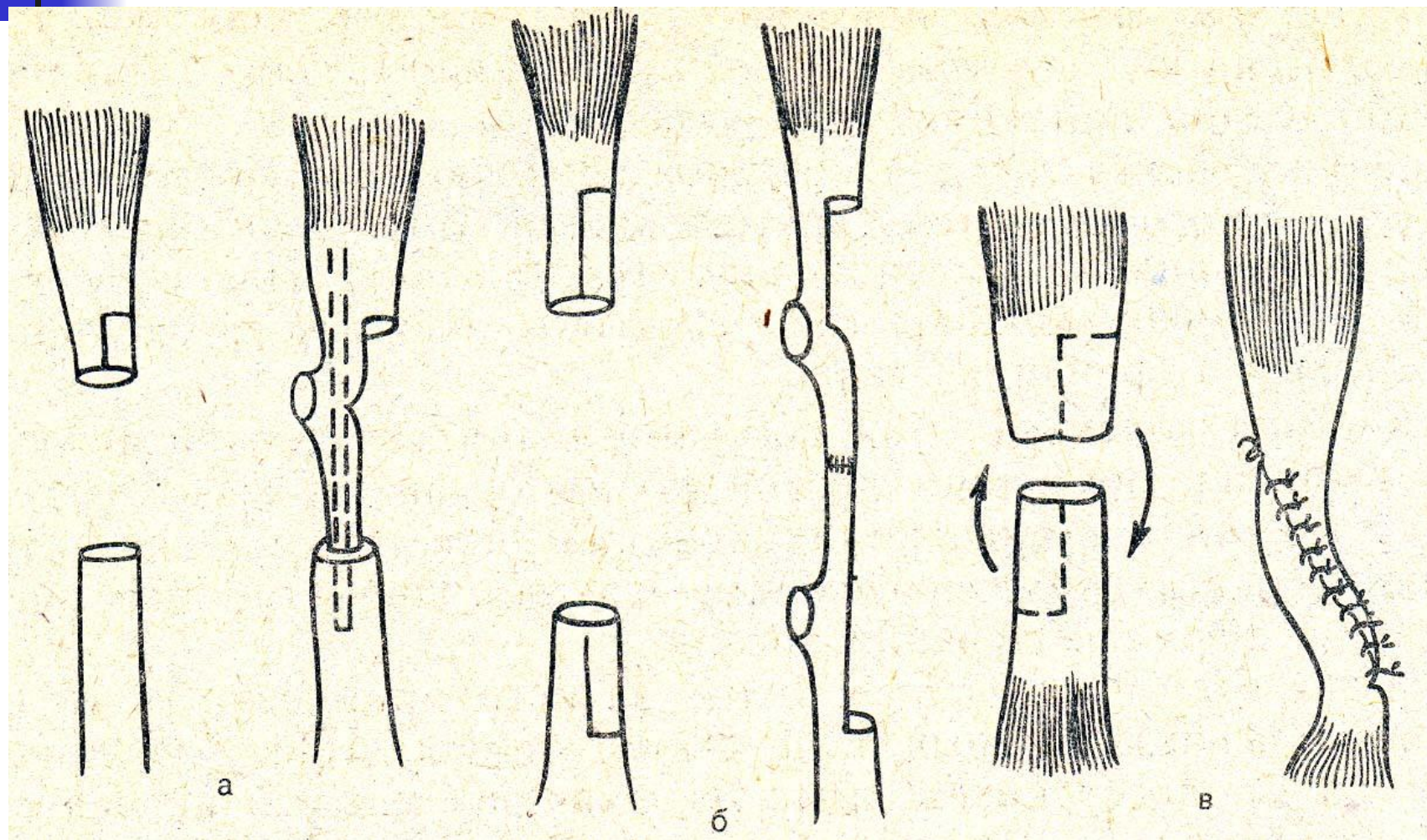




Сухожильная пластика

- **Несвободная**: шов сухожилий, имплантация сухожилий.
- **Свободная**: использование фасций для закрытия дефектов твердой мозговой оболочки грудной клетки и брюшной стенки.

Пластика сухожилия (варианты местной пластики)

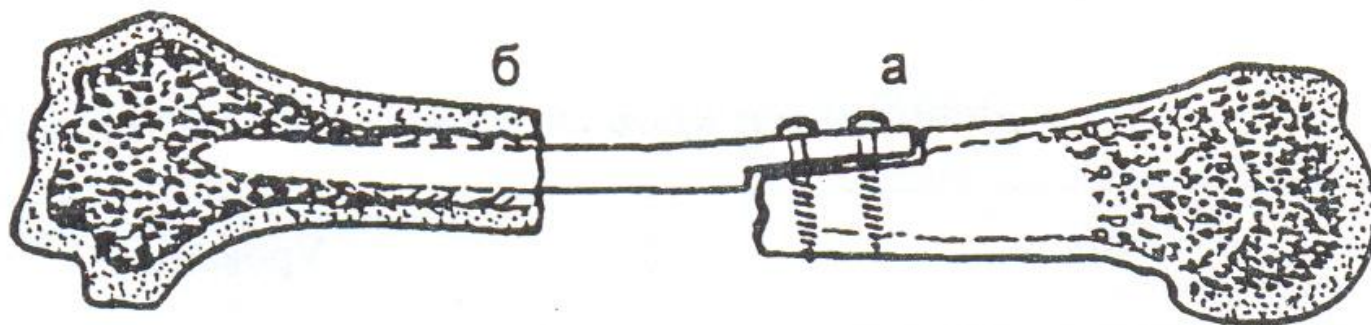




Костная пластика

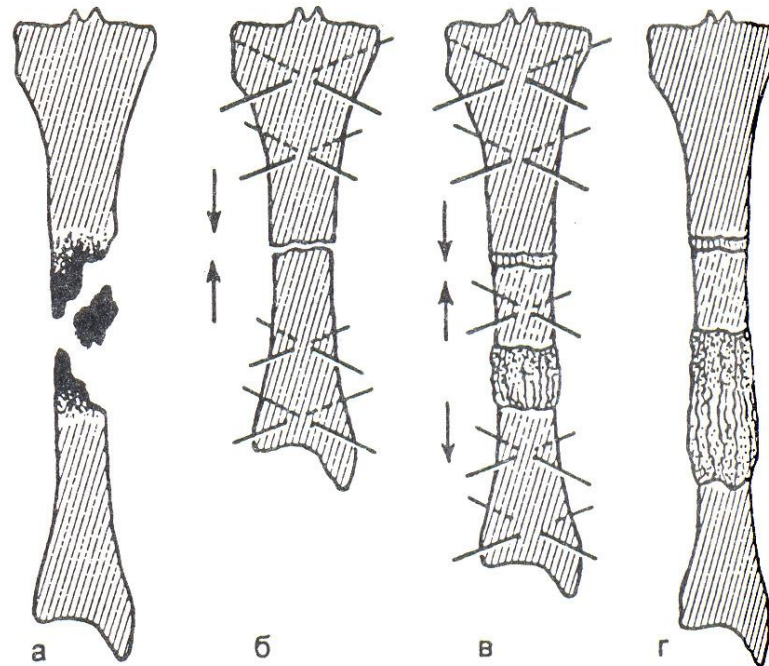
- **Несвободная**: использование одной и той же кости для закрытия дефектов, остеопластическая ампутация стопы, закрытие дефекта черепа кожно-костным трансплантатом.
- **Свободная**: закрытие дефекта ауто (гребень подвздошной кости, малоберцовая кость) или аллокостью (кости трупов или животных).

*Схема фиксации кортикального
(трубчатого) трансплантата при
диафизарном дефекте кости*



а – по типу «русского замка»; б – телескопическое внедрение

Схема основных этапов несвободной костной пластики по Илизарову при одномоментной стыковке костных отломков и их последующем удлинении



а – до операции

б – сопоставление костных отломков после резекции из пораженных участков

в – остеотомия периферического отломка и микродистракции

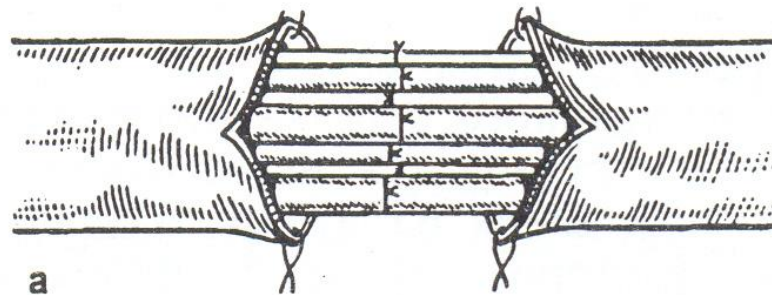
г – после завершения лечения



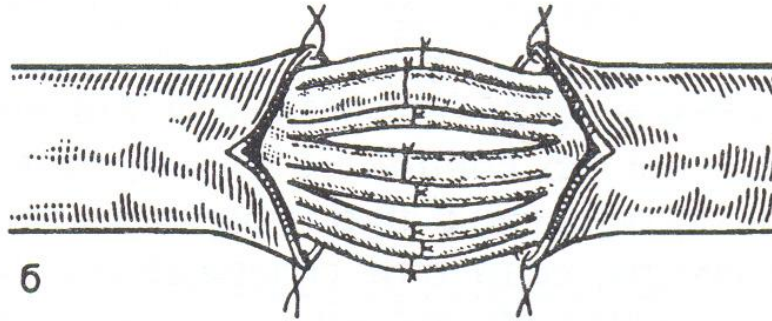
Пластика нервов

- Первичный шов
- Вторичный шов
- Невролиз
- Трансплантация нерва

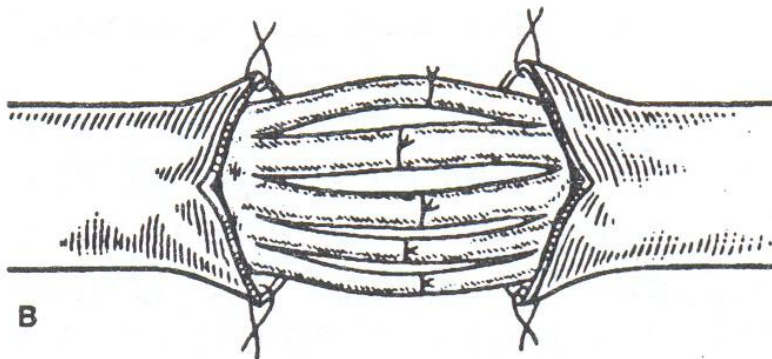
Виды микрохирургического шва периферических нервов



a



б



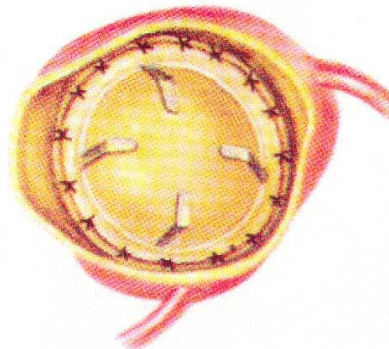
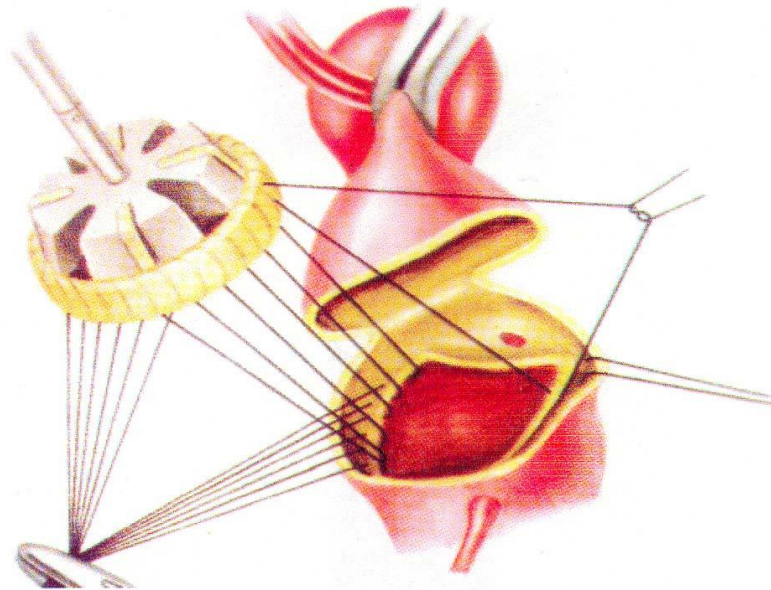
в




Пластика сердца и сосудов

- **Аутопластика:** большой подкожной веной при поражении артерии малого калибра (венечные, сонные, подколенные артерии)
- **Аллопластика:** для замещения крупных артерий эластического типа (аорта, подвздошные, бедренные артерии)


Имплантация протеза в аортальную позицию узловыми швами



Вентильные клапаны

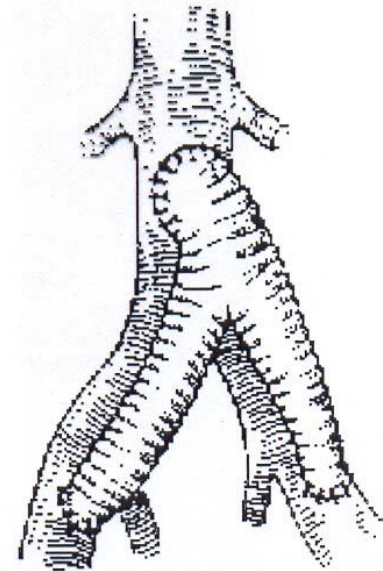



Шарнирный клапан Берка-Шейлли





Протезирование артерий






Трансплантация органов

- **Банк трансплантатов** – органы умирающих людей на стадии мозговой смерти (отсутствие электрической активности мозга и кровотока по мозговым артериям), органы близких родственников



Противопоказания к изъятию органов

- СПИД
- Рак
- Вирусный гепатит
- Сифилис
- Предшествующие инфекционные заболевания, которые явились причиной смерти



Способы консервирования органов

- Быстрое замораживание
- Леофилизация – замораживание с последующим высушиванием
- Помещение органа в охлажденные антисептические растворы
- Погружение в растворы альдегидов



Механизмы трансплантационного иммунитета

Инвазия органа мононуклеарными клетками:

- Т-лимфоциты оказывают цитотоксическое действие
- В-лимфоциты синтезируют антитела к пересаженному органу



Мероприятия по подавлению реакции отторжения

- Неспецифическая иммунодепрессия:
азотиоприн, глюкокортикоиды,
антилимфоцитарные сыворотки
- Тотальное радиационное угнетение
лимфоидной ткани с последующей пересадкой
костного мозга
- Селективное подавление Т-киллерных клеток
со стимуляцией Т-супрессоров циклоспорином
А



Показания для трансплантации почек

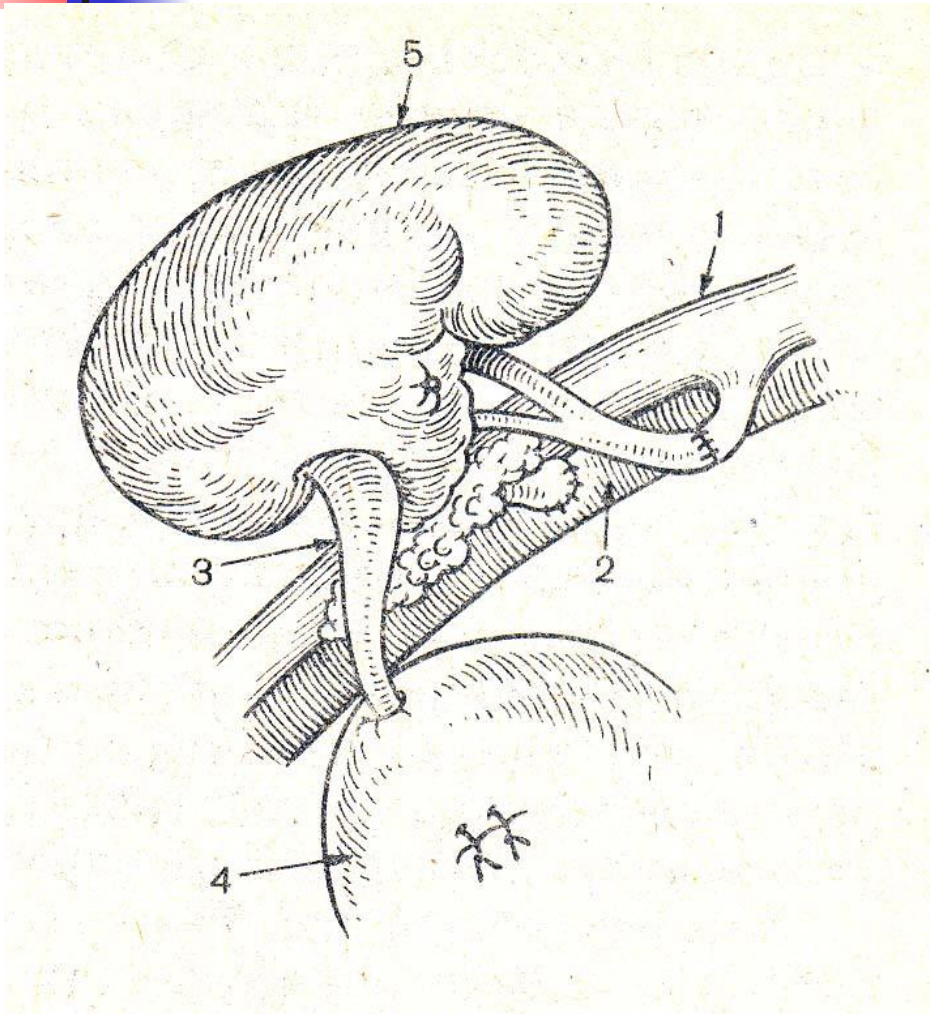
- Гломерулонефрит
- Пиелонефрит
- Сморщенная почка
- С почечной недостаточностью и нарастающей азотемией



Технология пересадки почек

- Гетеротопическая позиция в подвздошной ямке
- Почечная артерия анастомозируется с подвздошной артерией
- Почечная вена с подвздошной веной
- Мочеточник имплантируют в мочевого пузырь

Гетеротопическая трансплантация почки



- 1 – подвздошная артерия
- 2 – подвздошная вена
- 3 – мочеточник
- 4 – мочевого пузыря
- 5 – пересаженная почка



Показания к пересадке сердца

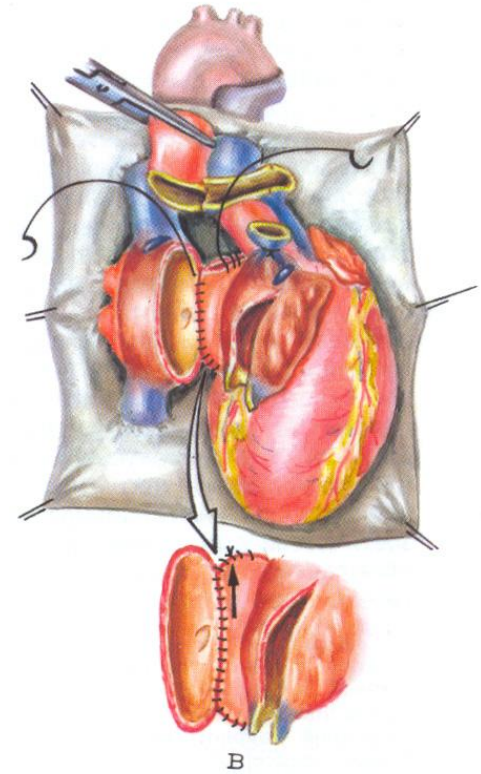
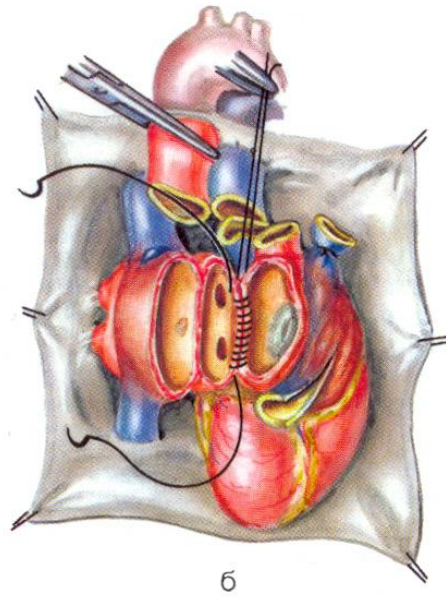
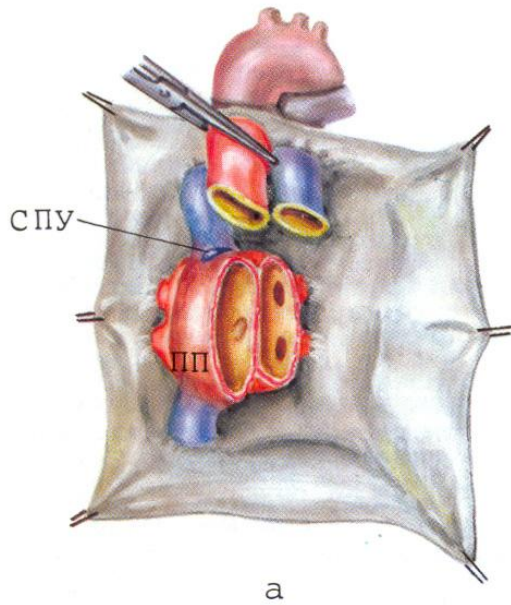
- Кардиомиопатия
- Аневризма сердца
- Пороки сердца
- Атрезия
- Недоразвитие камер сердца
- Пороки клапанов с тяжелой сердечной недостаточностью



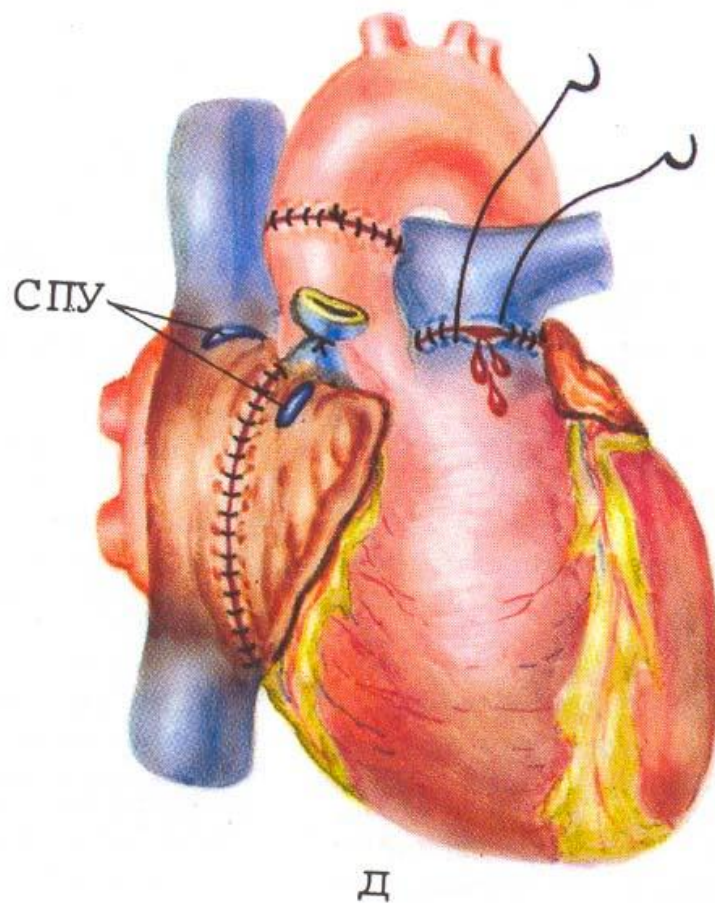
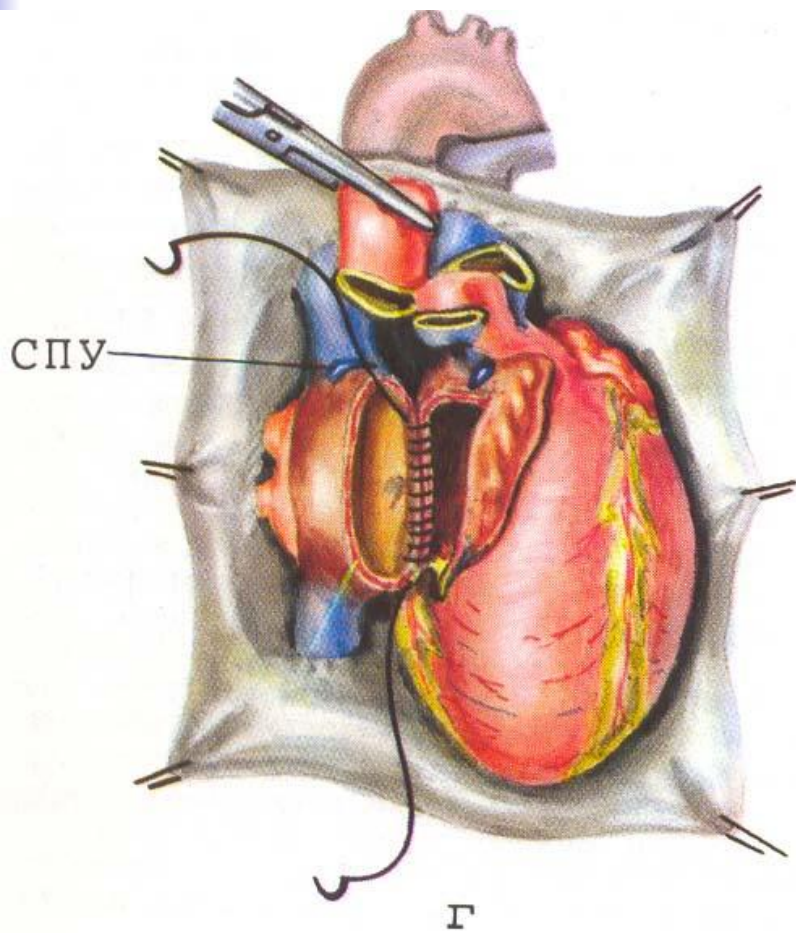
Технология пересадки сердца

- Ортотопическая позиция
- Искусственное кровообращение
- Сшивание крупных сосудов: аорты, легочного ствола, верхней и нижней полых вен
- Искусственный водитель ритма

Этапы трансплантации сердца



Этапы трансплантации сердца





Показания для трансплантации печени

- Цирроз
- Опухоль
- Недоразвитие
- Прогрессирующая печеночная
недостаточность



Технология пересадки печени

- Ортотопическая позиция

- Сшивание воротной и печеночных вен, холедоха, печеночной артерии



Трансплантация эндокринных желез

- Яичек
- Поджелудочной железы
- Гипофиза
- Надпочечников
- Щитовидной и паращитовидной желез