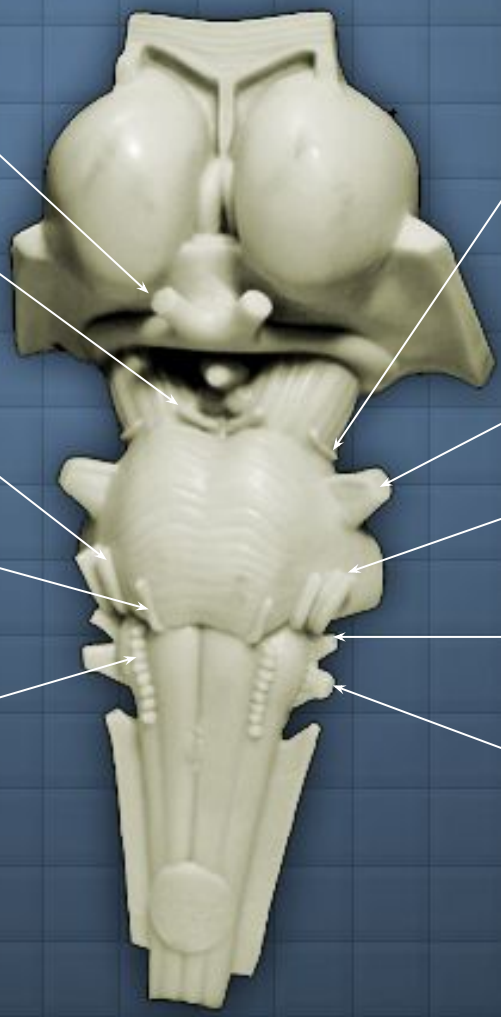


**Домашнее задание на
15.11.17**

Продолговатый мозг

Максимова Анастасия

2 группа



Зрительны
й

глазодвигательн
ый

лицево
й

Отводящи
й

подъязычн
ый

блоковы
й

тройничны
й

Преддверно-
улитковый

языкоглоточн
ый

блуждающ
ий

Черепномозговые

нервы



quiz mode

Animations



2) Ядра продолговатого мозга

Вестибулярное ядро

Клиновидное ядро

Fasciculus gracilis

Тонкое ядро

Solitary tract

Ядро одиночного пути

Ядро блуждающего нерва

Ядро подъязычного нерва

Medial longitudinal fasciculus

Ядро тройничного нерва

Internal arcuate fibers

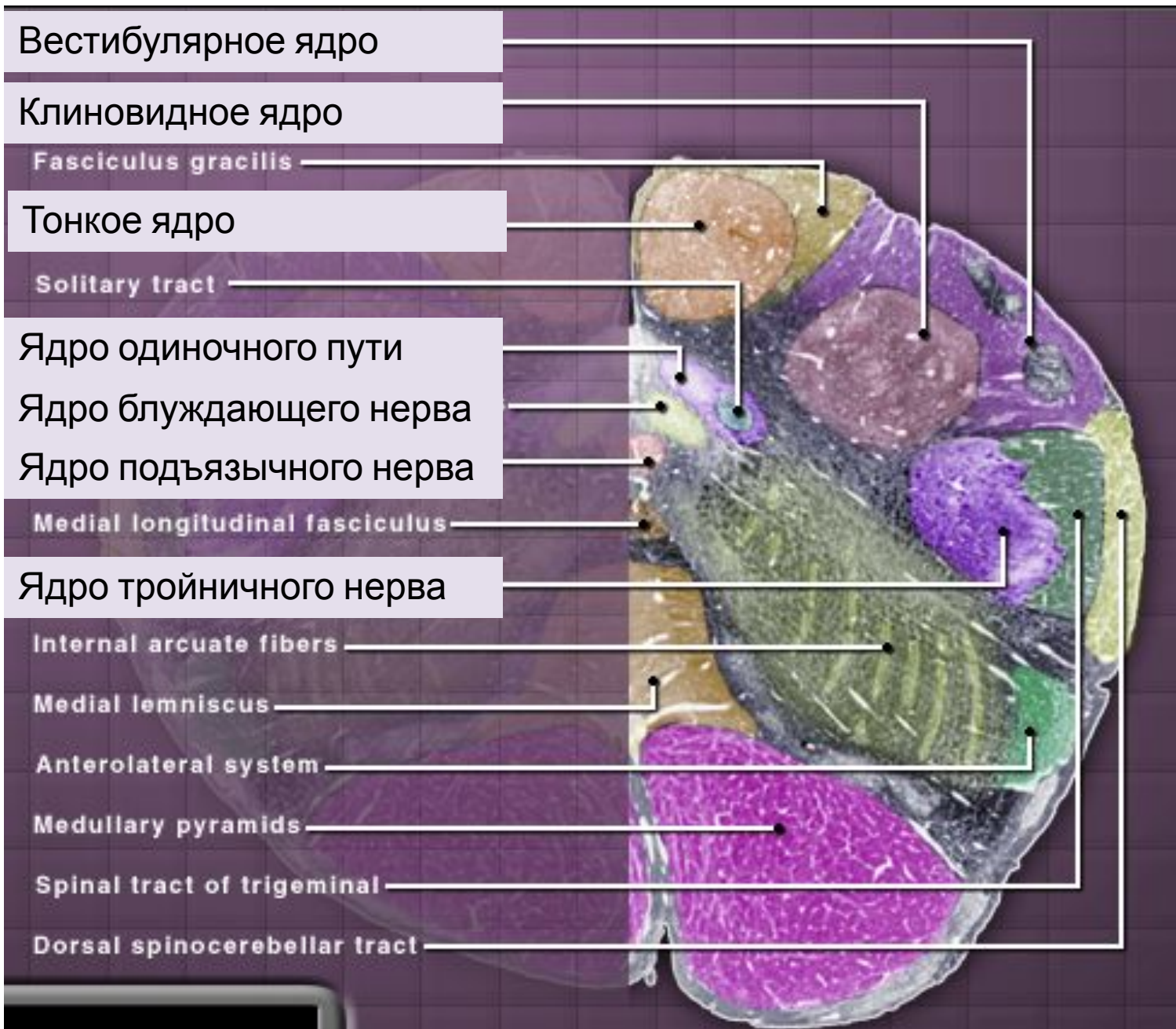Medial lemniscus

Anterolateral system

Medullary pyramids

Spinal tract of trigeminal

Dorsal spinocerebellar tract



Вестибулярное ядро

Ядро одиночного пути

Ядро блуждающего нерва

Solitary tract

Ядро подъязычного нерва

Medial longitudinal fasciculus

Двойное ядро

Ядро тройничного нерва

Spinal trigeminal tract

Hypoglossal nerve

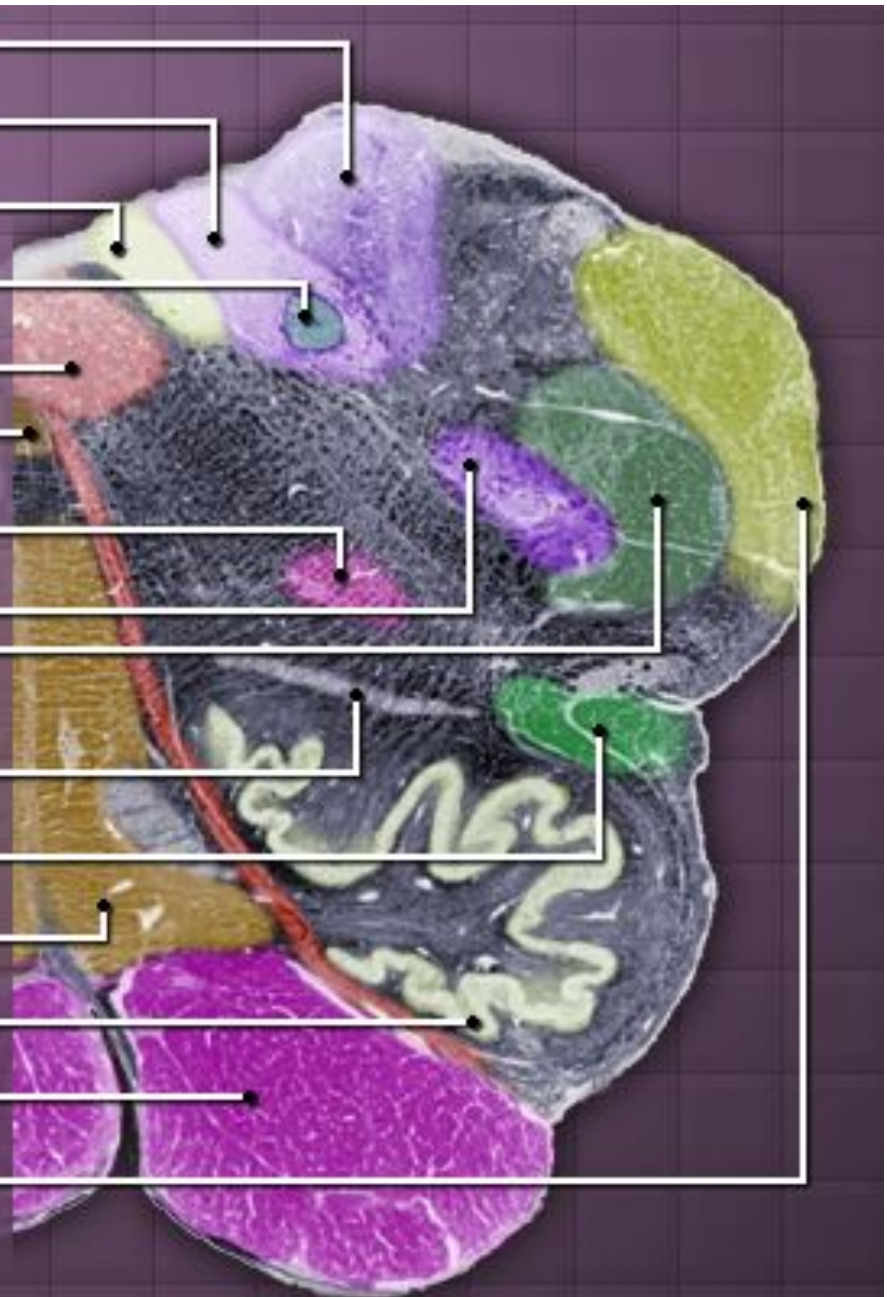
Anterolateral system

Medial lemniscus

Нижнеоливарное ядро

Medullary pyramid

Inferior cerebellar peduncle



Вестибулярное ядро

Medial longitudinal fasciculus

Solitary tract

Ядро одиночного пути

Ядро тройничного нерва

Glossopharyngeal nerve

Spinal trigeminal tract

Anterolateral system

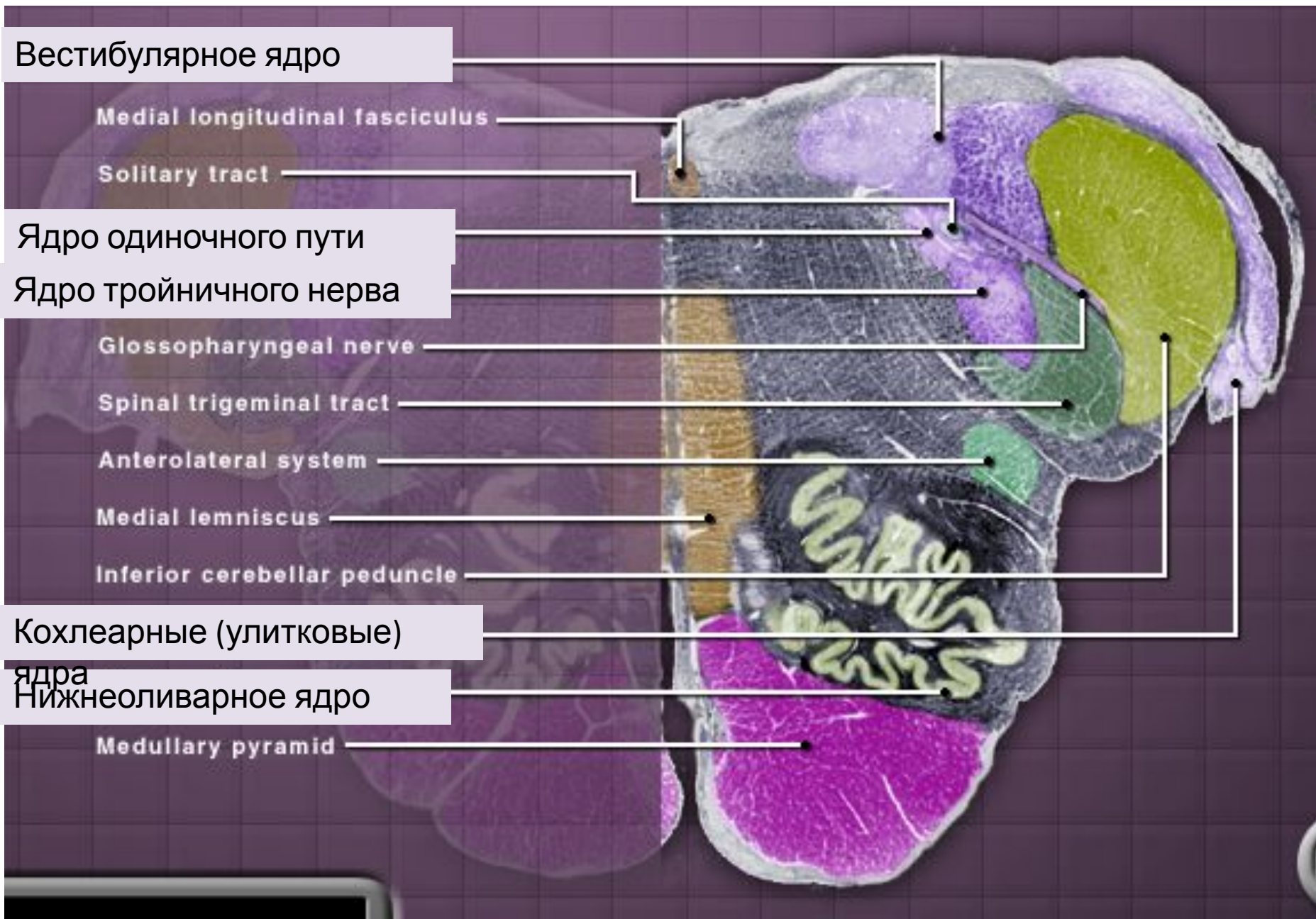
Medial lemniscus

Inferior cerebellar peduncle

Кохлеарные (улитковые)

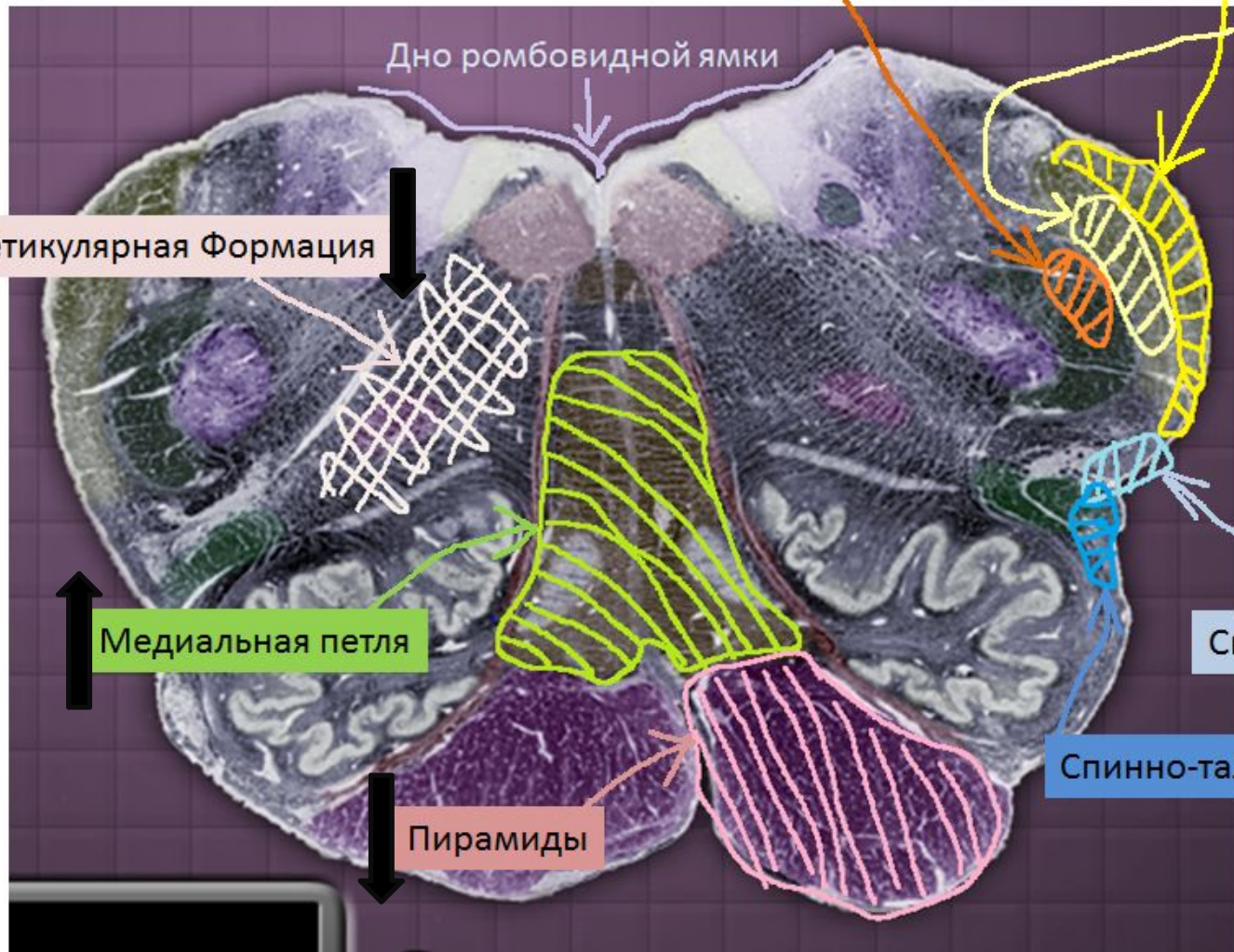
ядра
Нижнеоливарное ядро

Medullary pyramid



Срез продолговатого мозга на уровне ромбовидной ямки. Тракты продолговатого мозга

↑ Спинно-мозговой путь тройничного нерва ↑
↑ задни ↑
↑ Спинно-мозжечковый путь ↑



↑ Оливо-мозжечковый путь ↑

↓ Ретикулярная Формация ↓

↑ передни ↑
↑ Спинно-мозжечковый путь ↑

↑ Медиальная петля ↑

↑ Спинно-таламический путь ↑

↓ Пирамиды ↓

Черепно-мозговые нервы продолговатого мозга

Номер и название пары черепно-мозговых нервов	Ядра			Область иннервации
	Моторные	Сенсорные	Вегетативные	
XII пара, Подъязычный	Ядра подъязычного нерва	-	-	Мышцы языка
XI пара, Добавочный	Спинно-мозговое ядро	-	-	Мышцы шеи (Трапецевидная, грудино- ключично- сосцевидная)
X пара, Блуждающий	Двойное ядро	Ядро одиночного пути	Дорсальное (заднее) ядро блуждающего нерва	Иннервирует внутренние органы, гортань, мышцы глотки тд
IX пара, Языкоглоточный	Двойное ядро	Ядро одиночного пути	Нижнее слюноотделительное ядро	Слизистые оболочки рта и носа, слюнные железы