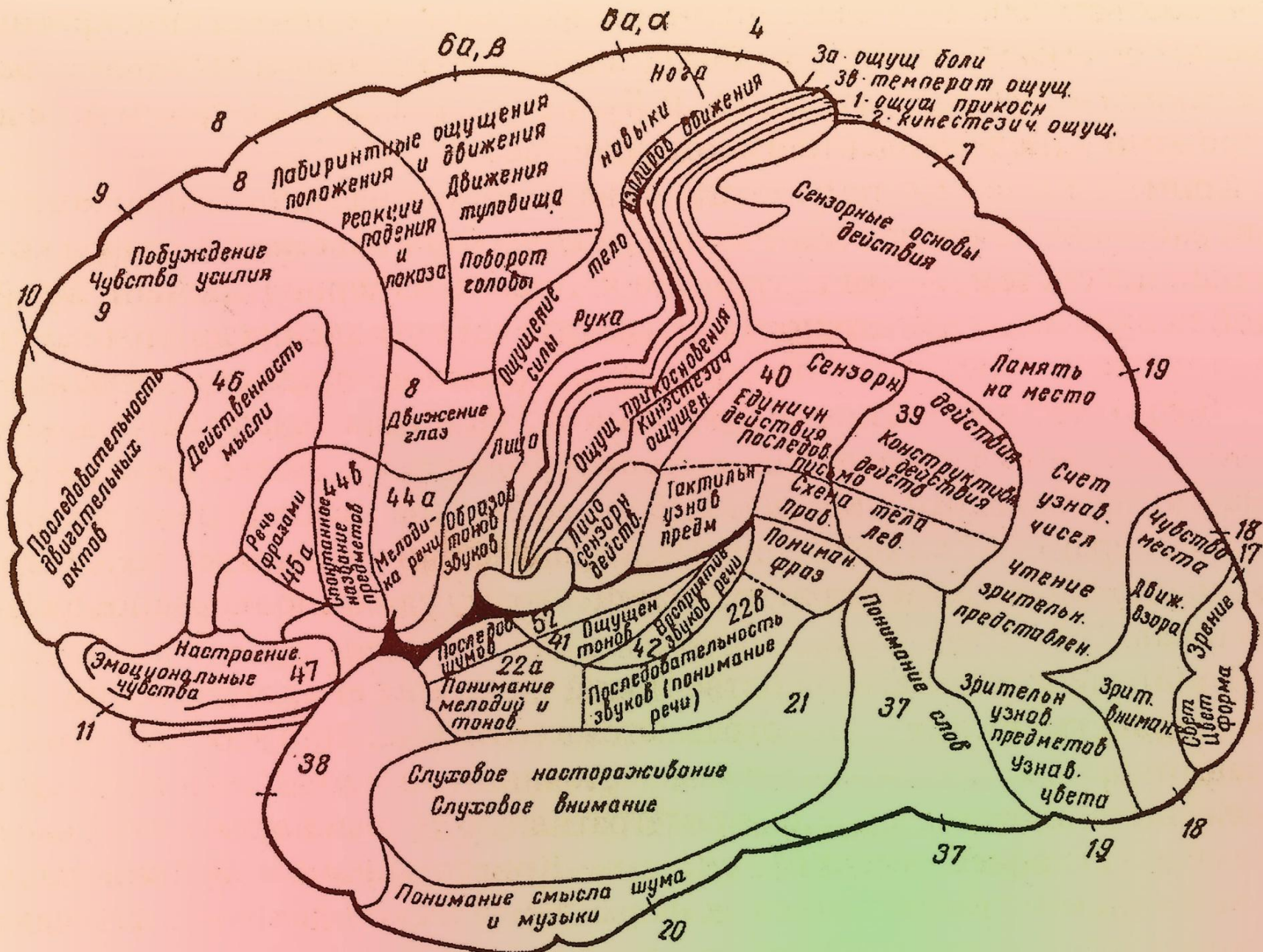


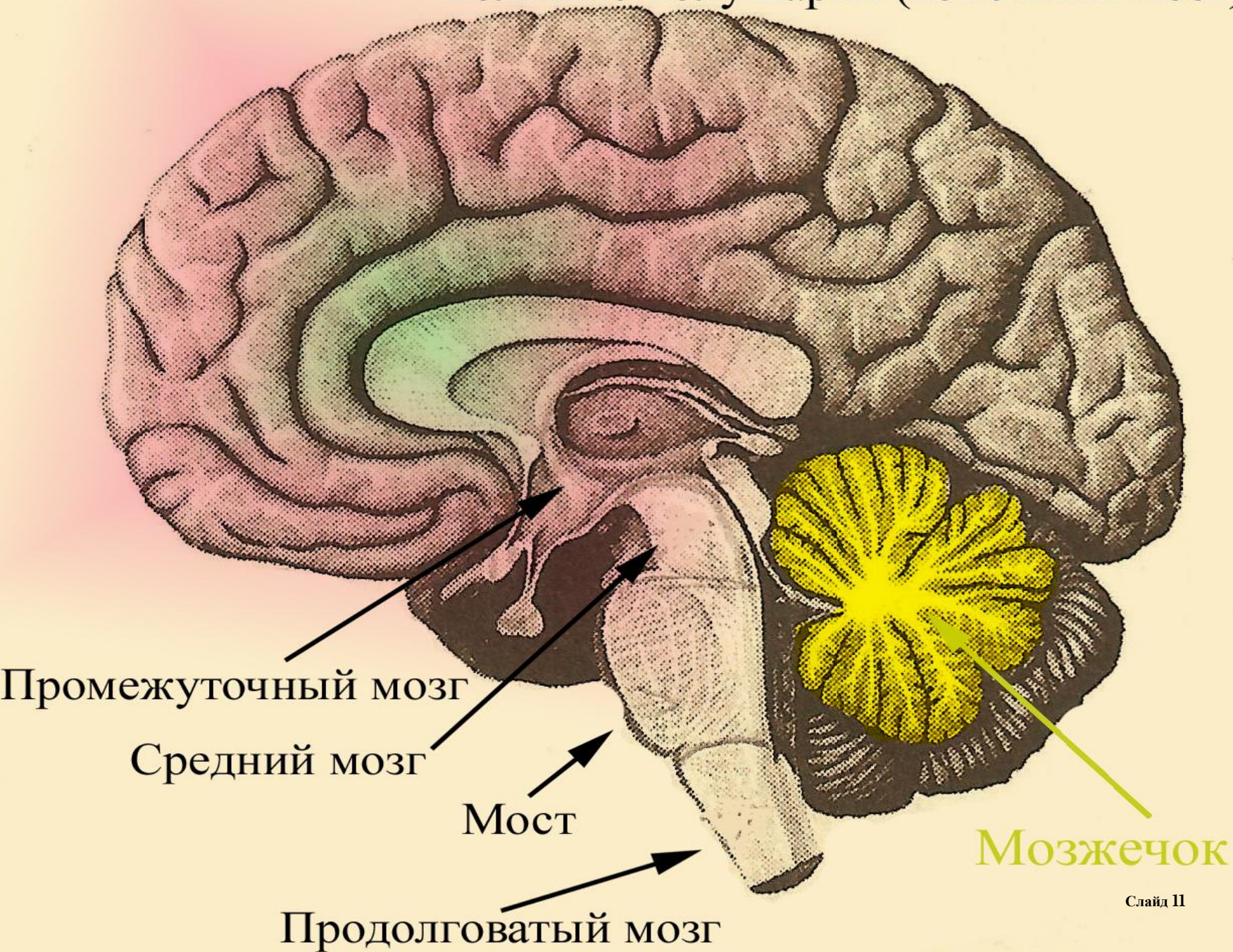
# **Расстройства речи (невропатологический аспект)**

**Лапшина Л.М.,  
к.б.н., доцент**

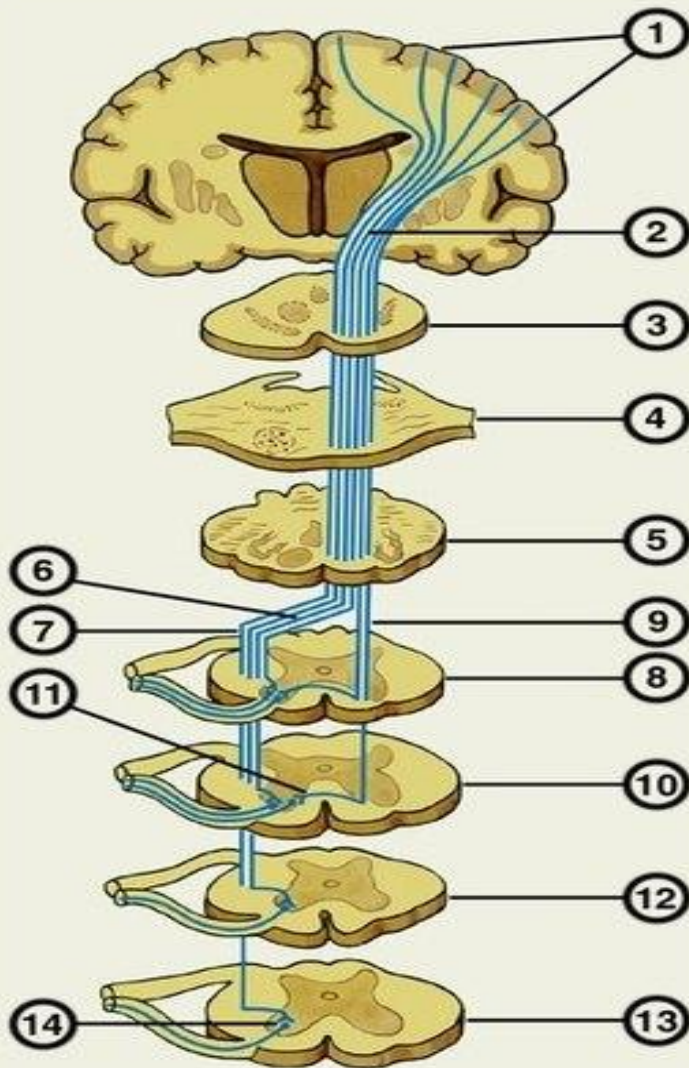




# Большие полушария (конечный мозг)







Схематическое изображение пирамидного пути на различных уровнях головного и спинного мозга:

- 1 – пирамидные нейроны коры большого мозга;
- 2 – внутренняя капсула;
- 3 – средний мозг;
- 4 – мост;
- 5 – продолговатый мозг;
- 6 – перекрест пирамид;
- 7 – латеральный корково-спинномозговой (пирамидный) путь;
- 8, 10 – шейные сегменты спинного мозга;
- 9 – передний корково-спинномозговой (пирамидный) путь;
- 11 – белая спайка;
- 12 – грудной сегмент спинного мозга;
- 13 – поясничный сегмент спинного мозга;
- 14 – двигательные нейроны передних рогов спинного мозга.