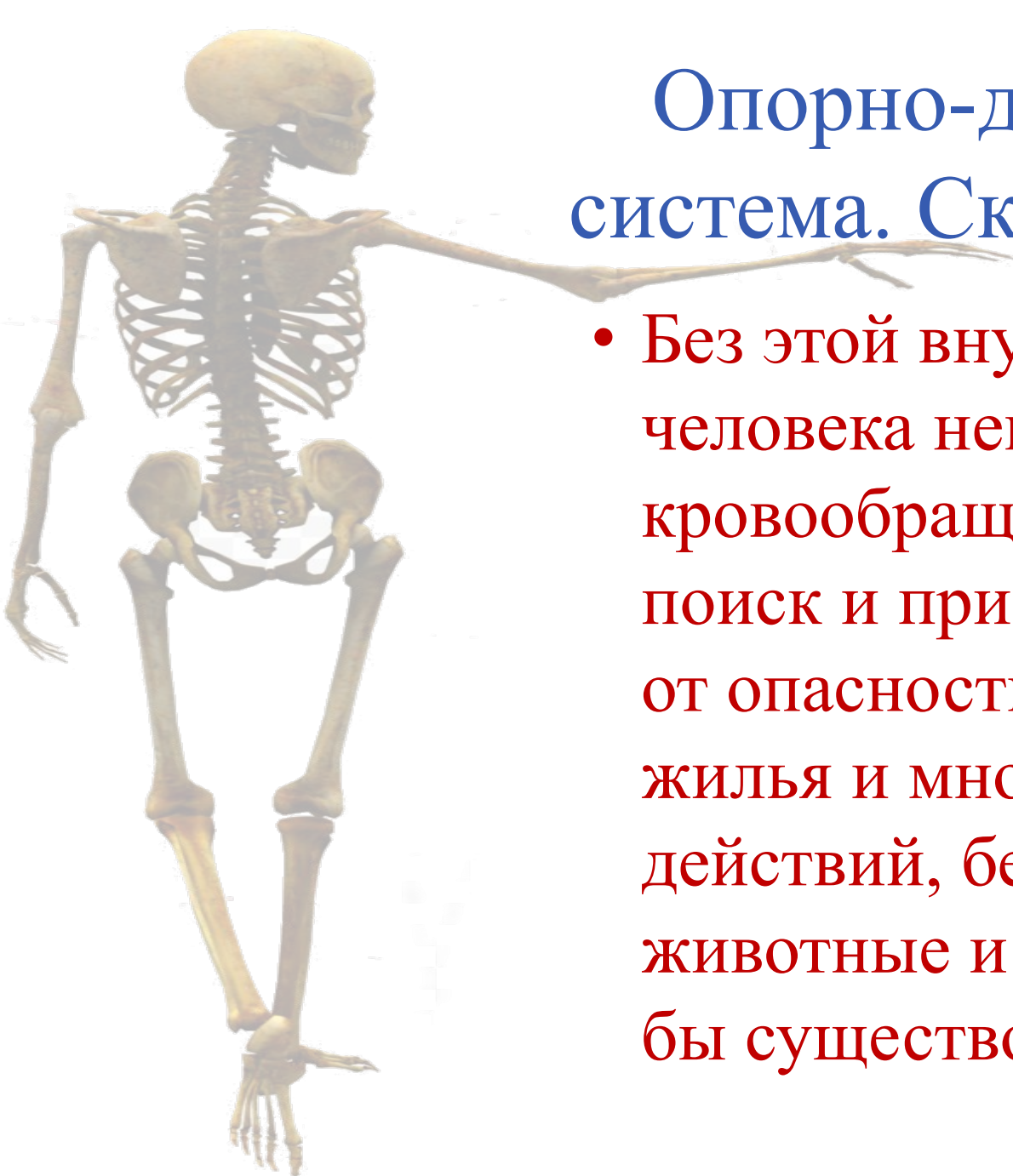

Опорно-двигательная система. Скелет человека.

- Без этой внутренней системы человека невозможны кровообращение, дыхание, поиск и принятие пищи, уход от опасности, строительство жилья и множество других действий, без которых животные и человек не смогли бы существовать.



Библиотечка школьника

Д. Григорович

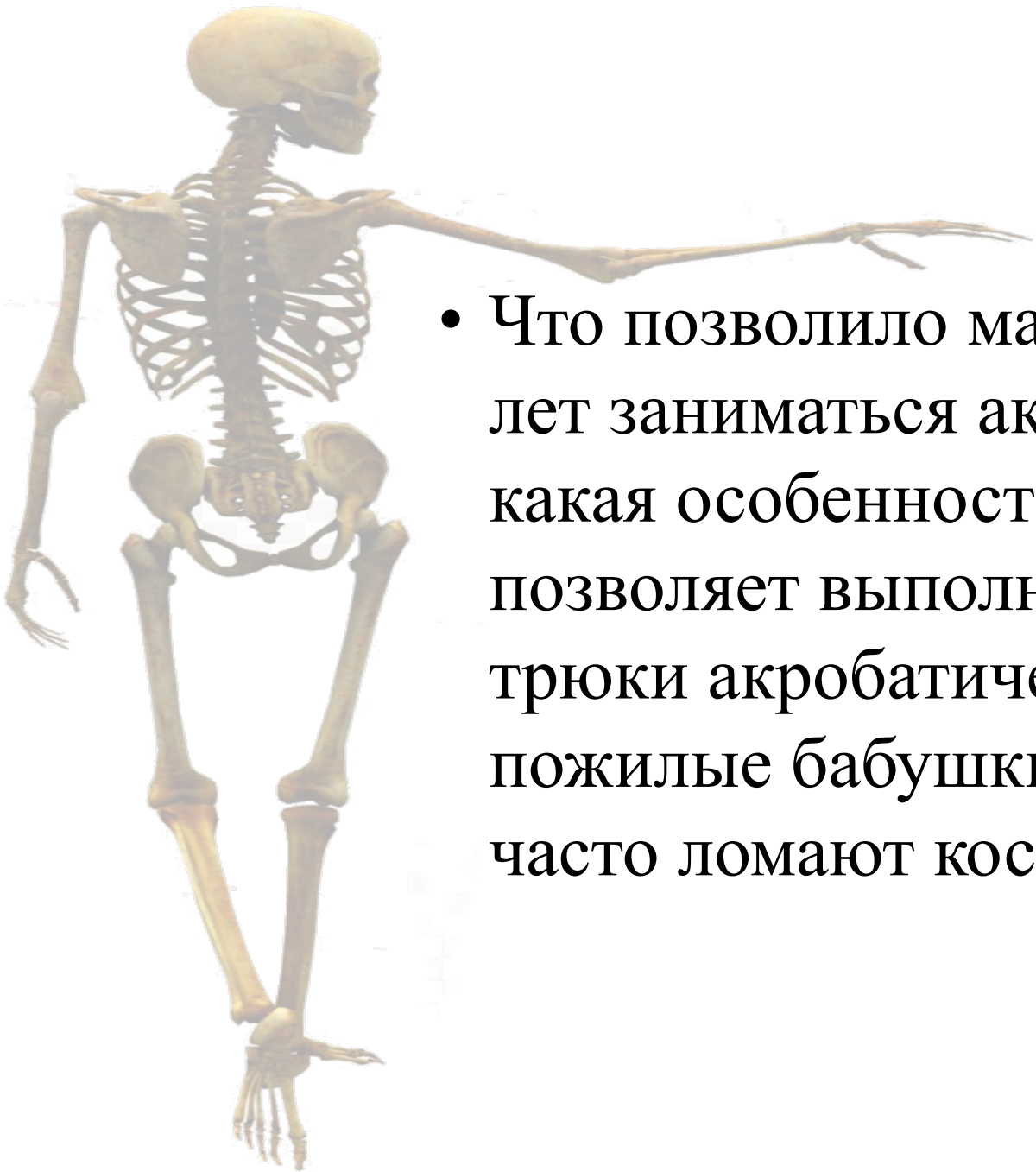
Туттаперчевый
мальчик




Знакомые. ru

Человек
прекращает расти
в 24 года.

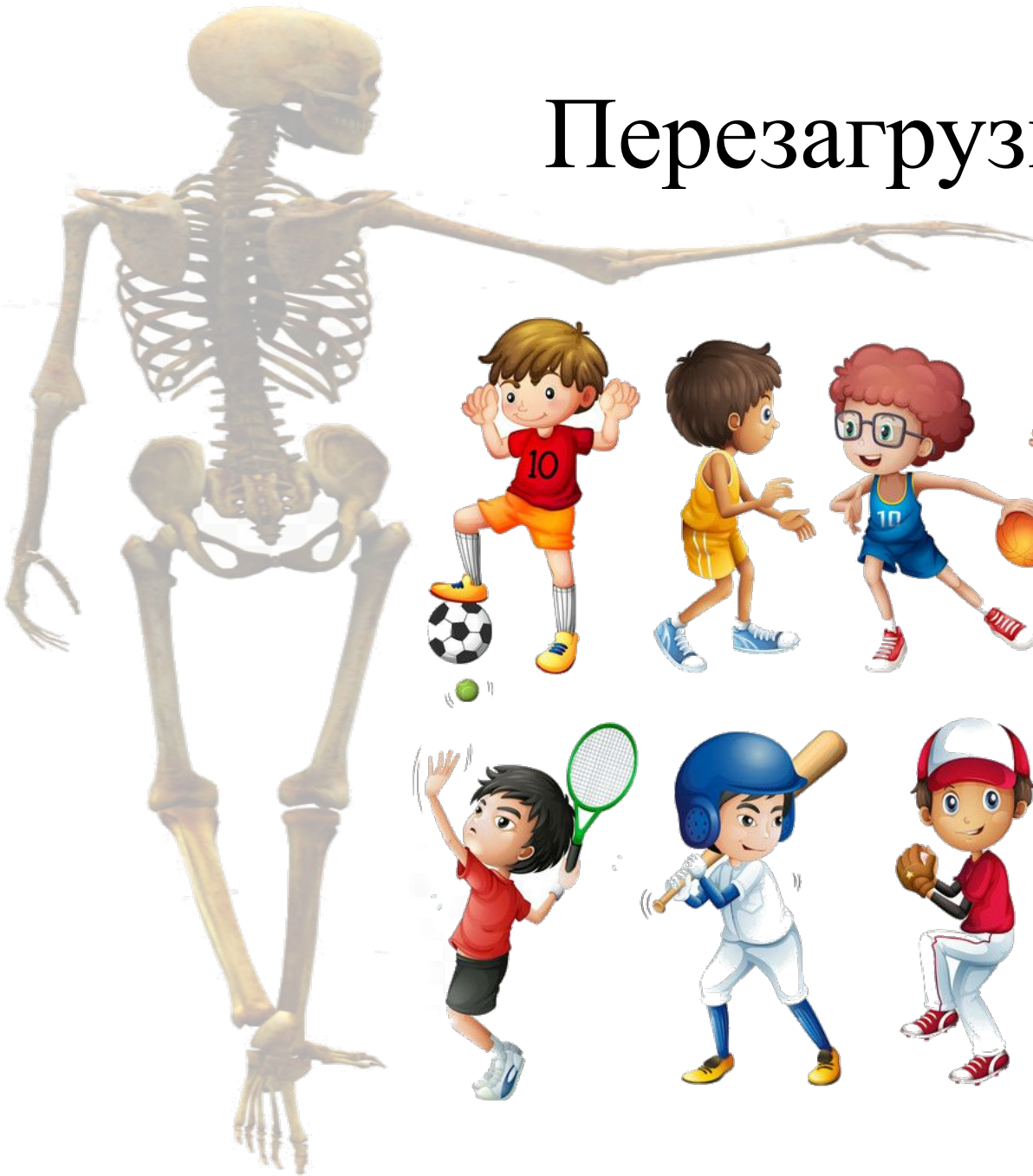



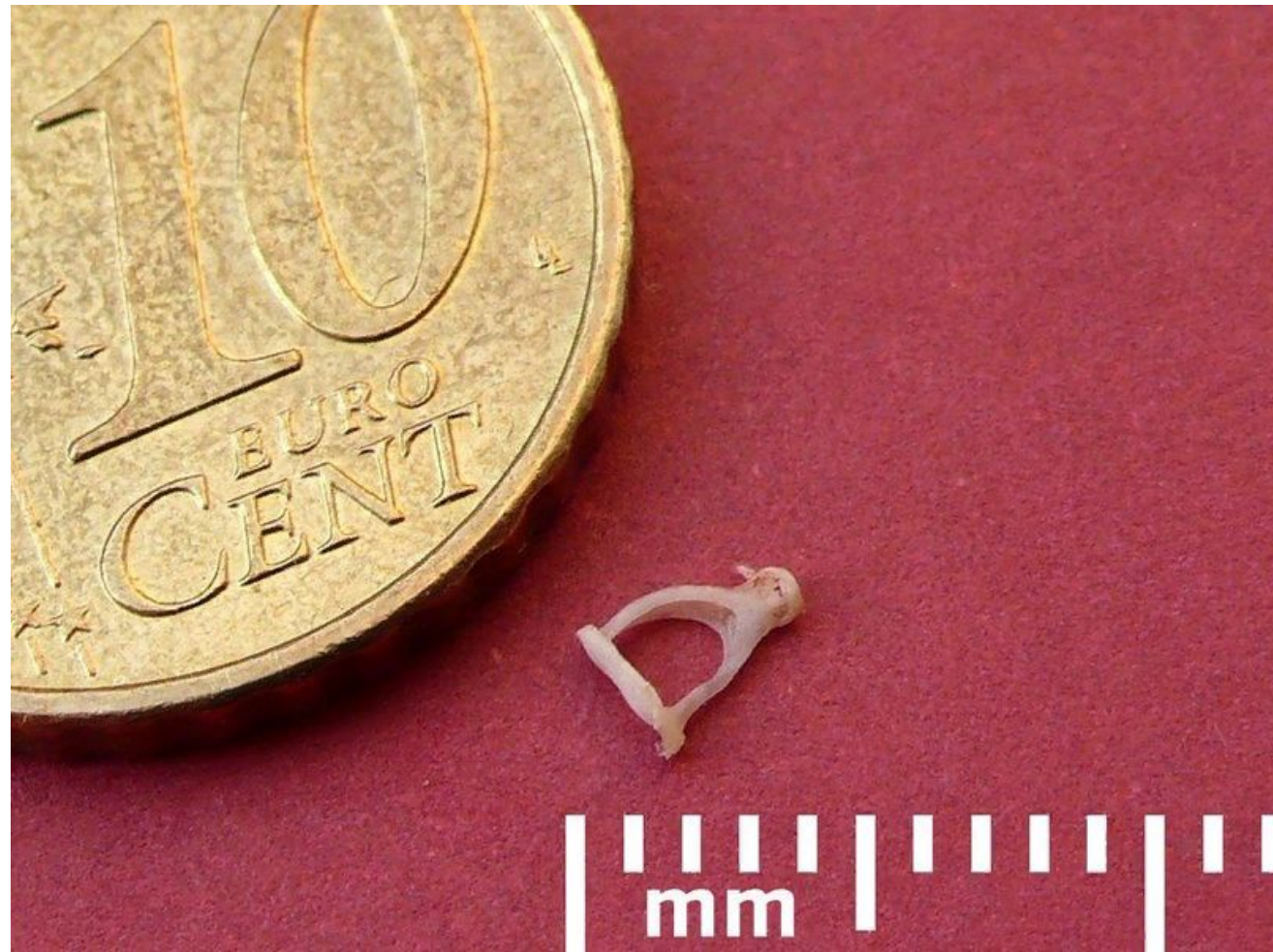
- Что позволило мальчику с пяти лет заниматься акробатикой, какая особенность скелета детей позволяет выполнять такие трюки акробатические? Почему пожилые бабушки и дедушки часто ломают кости?



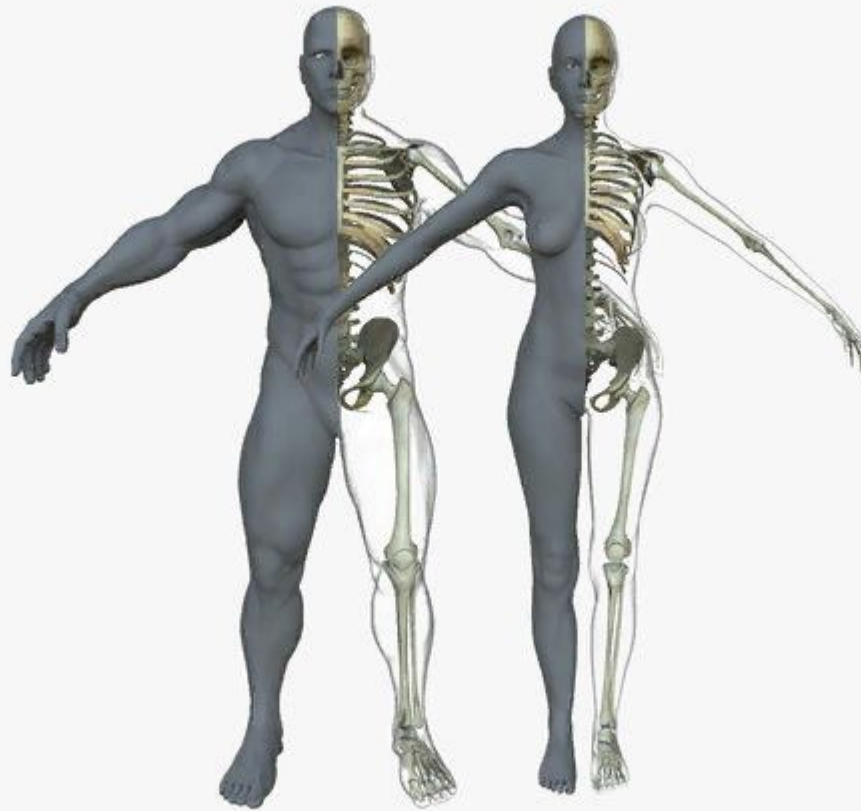
Перезагрузка



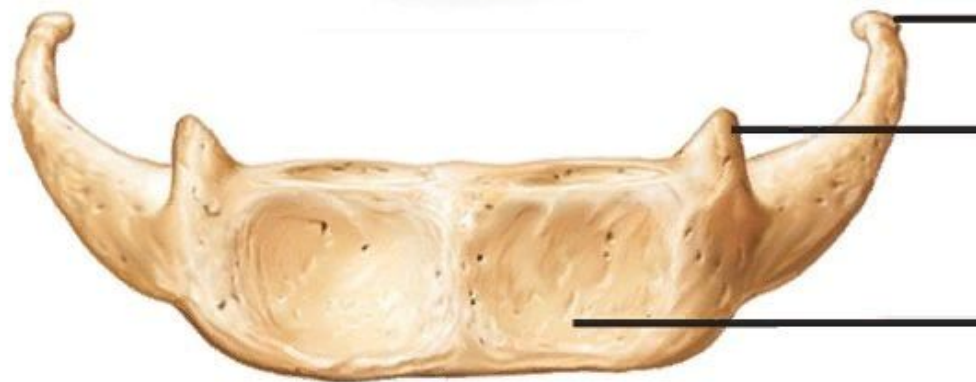
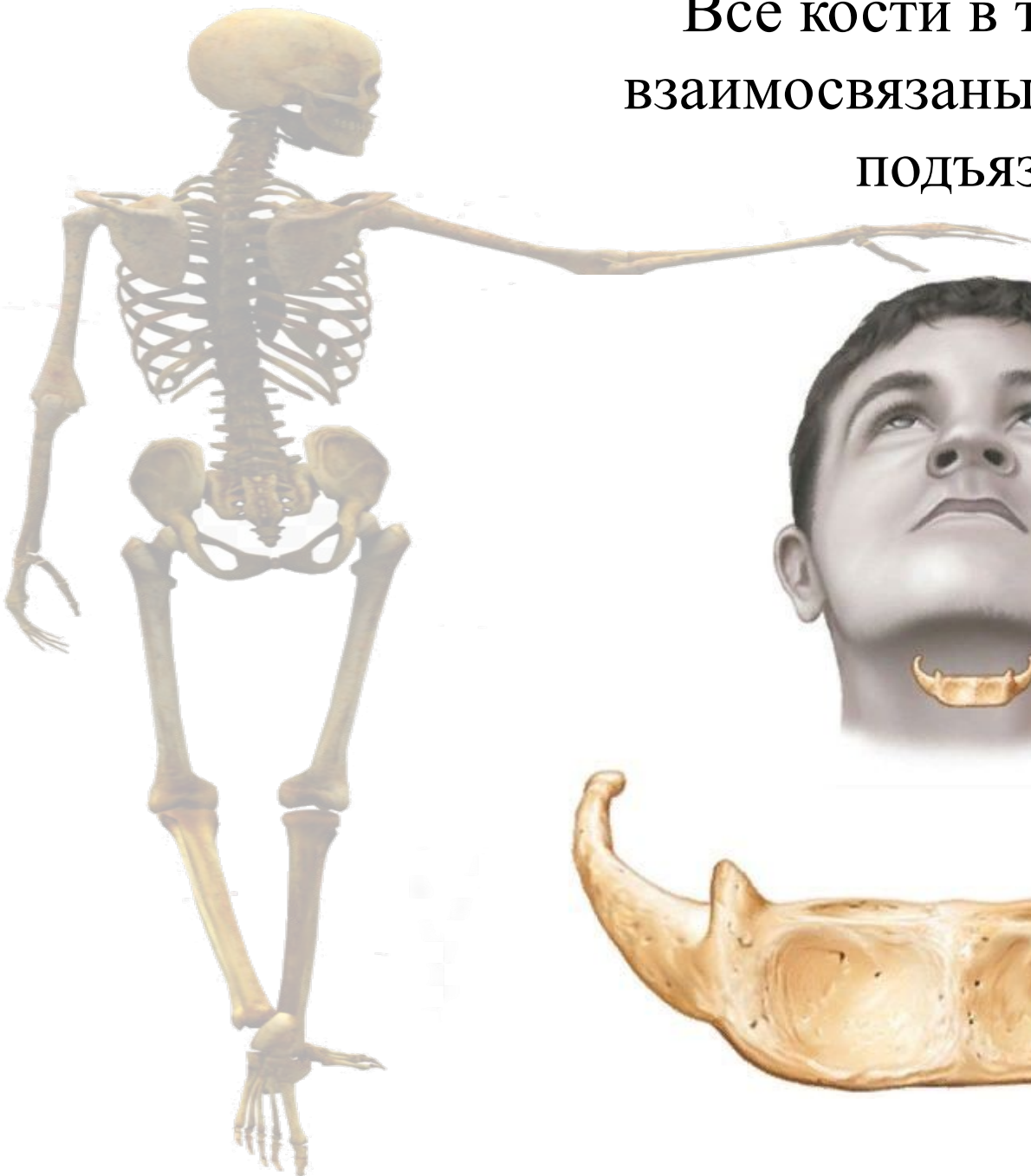Самая маленькая и самая легкая кость человеческого скелета находится в среднем ухе. Слуховая кость стремя, или стремечко имеет массу 2.5 миллиграмм и размер 3–4 миллиметра.



Мужской и женский скелет: в чем разница? Например, женская грудная клетка уже мужской, а таз — шире. У мужчин сильнее выражены надбровные дуги, а у женщин, как правило, кости конечностей короче и тоньше.



Все кости в теле человека
взаимосвязаны, кроме одной -
подъязычной





Работа в парах по принципу «Вертушки»

- 1. 1. Изучить функции опорно-двигательного аппарата. Выделить семь оснований. Приложение 2
- <http://fcior.edu.ru/card/9690/apparat-opory-i-dv-izheniya-ego-funkcii-skelet-cheloveka-ego-znachenie.html>
- 2. Изучить отделы скелета и их входящие кости. Заполнить схему. Приложение 3
- 3. Выполнить лабораторную работу №3 «Внешнее строение кости» Приложение 4
- 4. Изучить химический состав. Ответить на проблемный вопрос. Приложение 5.

Скелет головы (череп)

Лицевой
отдел
черепа

Мозговой
отдел
черепа

Пояс верхней конечности (плечевой пояс)

Ключица

Лопатка

Свободная верхняя конечность

Плечевая
кость

Локтевая
кость

Лучевая
кость

Кости
запястья

Кости
пяти

Фаланги
пальцев

Свободная нижняя конечность

Бедренная
кость

Большеберцовая
кость

Малоберцовая
кость

Скелет туловища

Позвоночник

Грудина

Рёбра

Локтевой
сустав

Лучезапястный
сустав

Тазобедренный
сустав

Коленный
сустав

Надколенник
(коленная чашечка)

Голеностопный
сустав

Плечевой
сустав

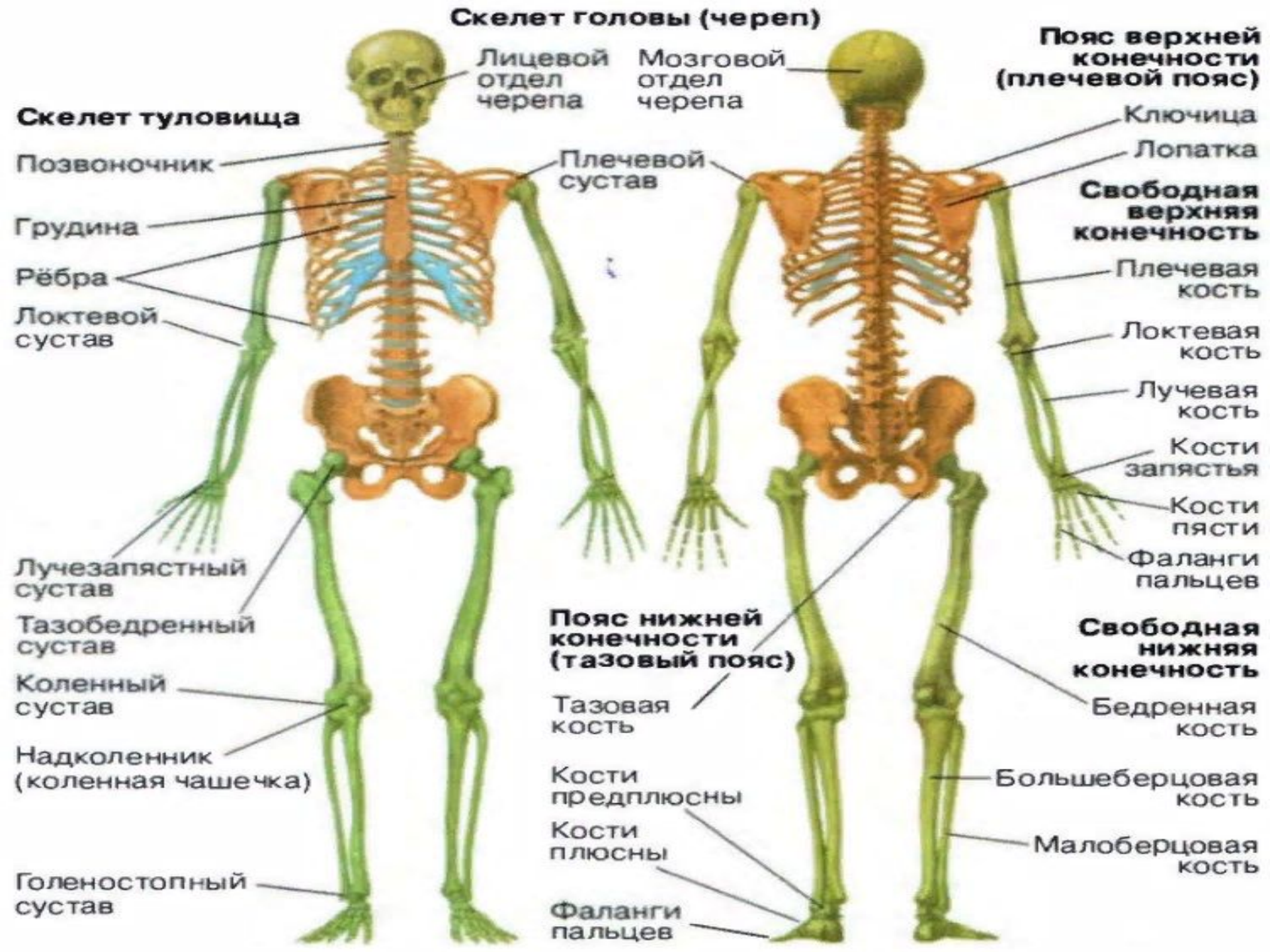Пояс нижней конечности (тазовый пояс)

Тазовая
кость

Кости
предплюсны

Кости
плюсны

Фаланги
пальцев





Вид сзади (левая нога)

Головка

В центре находится небольшая ямка – ямка головки бедренной кости – это место крепления связки головки бедренной кости

Шероховатая линия

Выступающий гребень, проходящий вниз посередине задней поверхности тела кости

Латеральный надмыщелок

Латеральный мыщелок

Межмыщелковая ямка



Вид спереди (левая нога)

Большой вертел

Обычно может прощупываться под кожей сбоку бедра

Шейка

Расположена под углом к продольной оси бедренной кости

Малый вертел

Тело

Большая часть поверхности бедренной кости гладкая; исключение составляет выступающая шероховатая линия

Подколенная поверхность бедренной кости

Внизу на задней поверхности тела шероховатая линия разделяется, огибая гладкий треугольный участок – подколенную поверхность бедренной кости

Бугорок отводящей мышцы

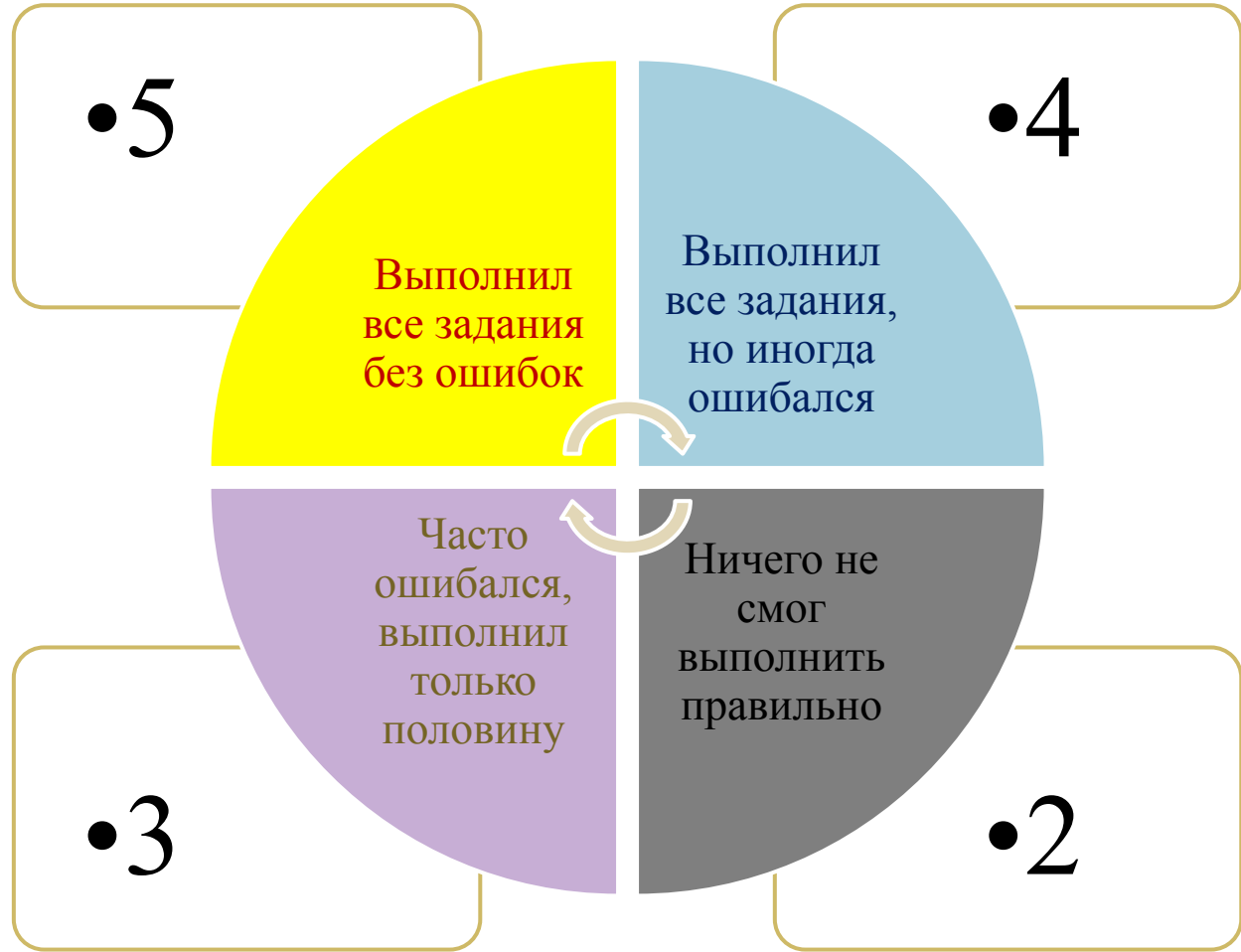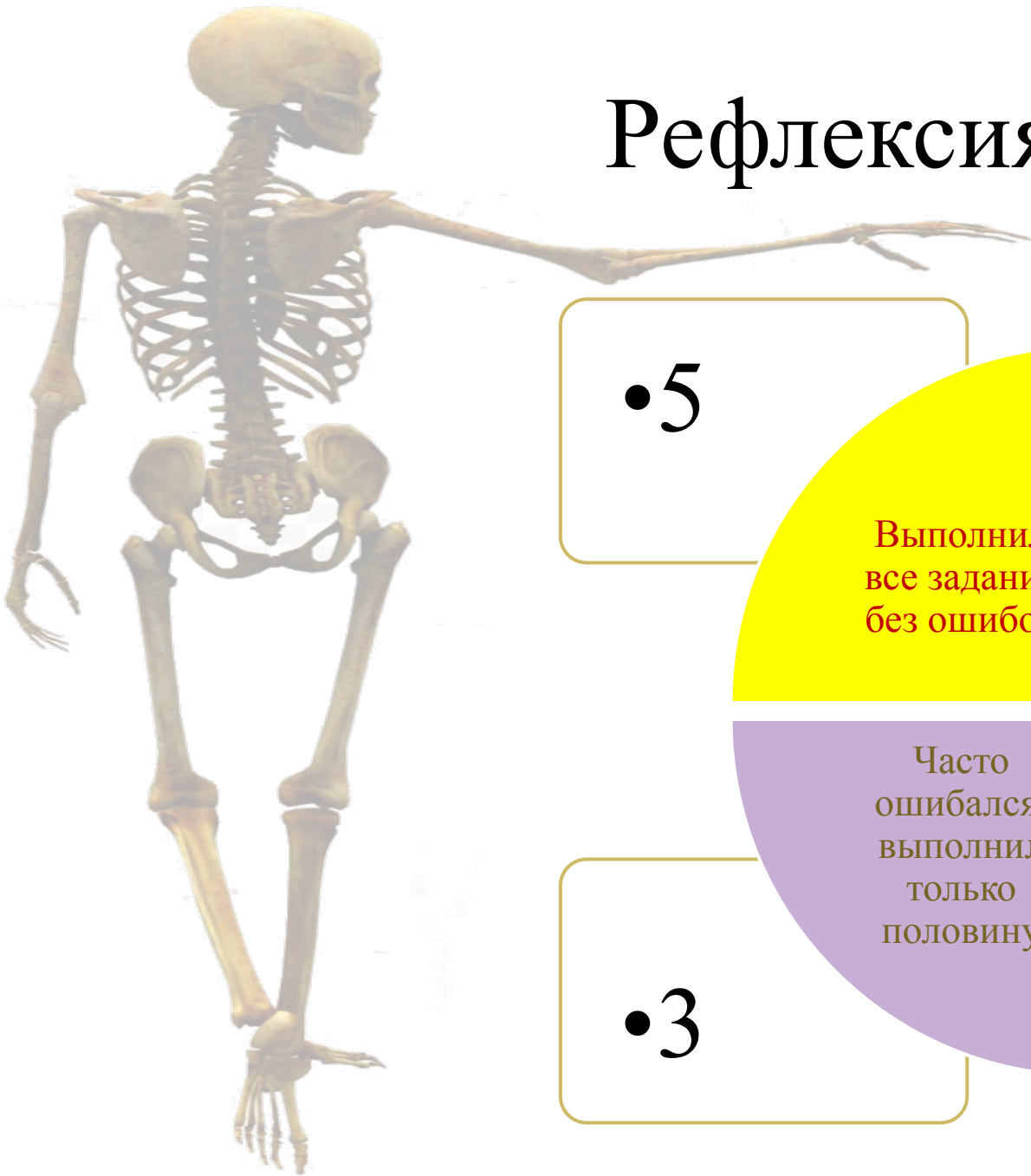
Медиальный мыщелок

Латеральный мыщелок

Надколенная поверхность бедренной кости



Рефлексия



Ссылки использованных ресурсов.

<https://img.chaconne.ru/img/2428735.jpg>

<https://www.popmech.ru/science/435702-9-interesnyh-faktov-o-chelovecheskom-skelete/>

https://avatars.mds.yandex.net/get-zen_doc/59923/pub_5ba4a41ca1b5b700ab3f4a4f_5ba4adadd25bbc00a994c912/scale_2400

<https://fishki.net/2437288-15-neverojatnyh-faktov-o-kostyah-kotorye-vy-pochti-navernjaka-ne-znali.html>

<https://www.interesnie-fakty.ru/chelovek/o-kostyah/>

<https://cdn1.vectorstock.com/i/1000x1000/11/90/sports-vector-3551190.jpg>