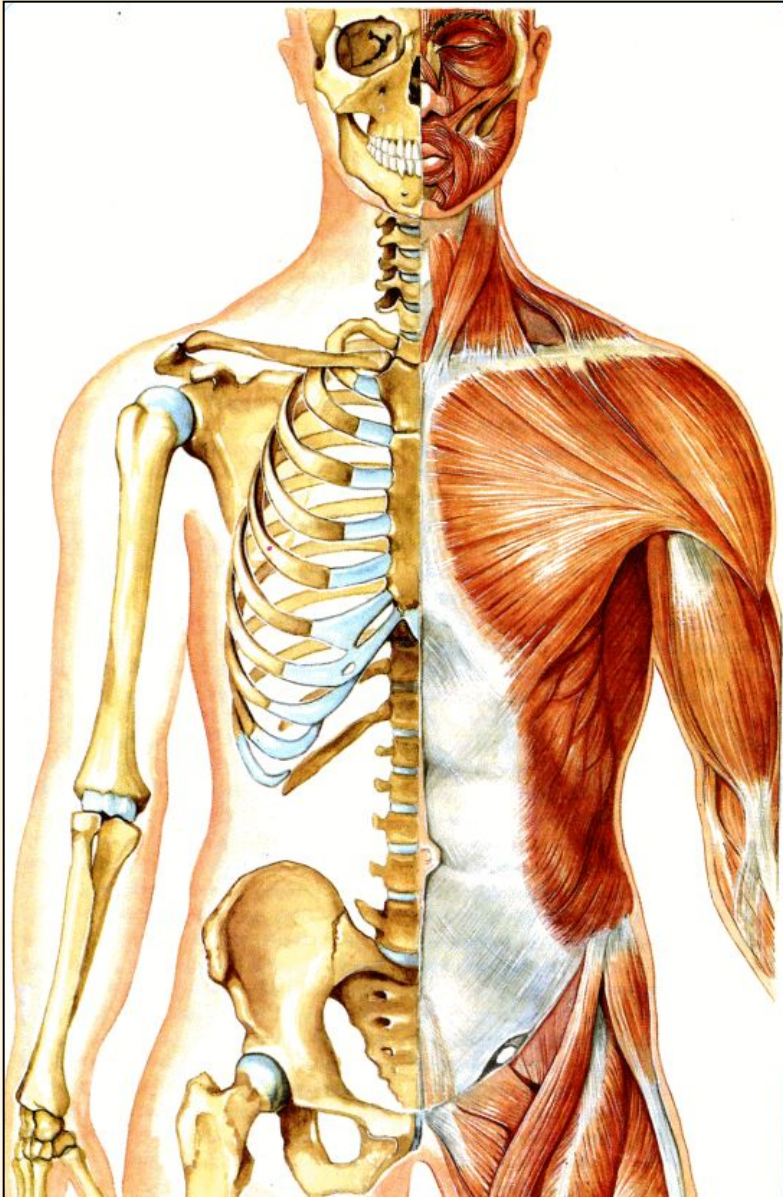

Тема:
Скелет

Задачи:

Изучить отделы скелета и кости, их образующие

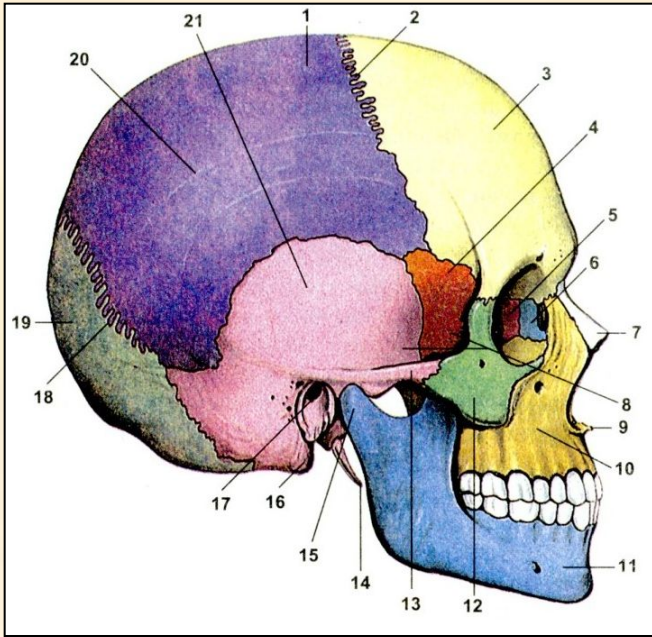
Строение скелета



Скелет состоит из соединенных между собой костей. Он обеспечивает нашему телу опору и сохранение формы, а также защищает внутренние органы. У взрослого человека скелет состоит примерно из 200 костей.

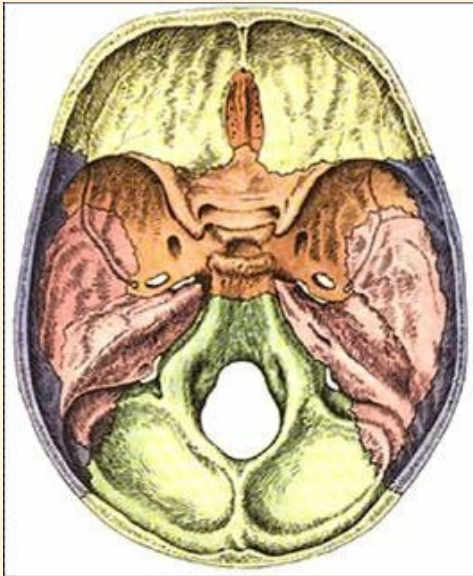
Каждая кость имеет определенную форму, величину и занимает определенное положение в скелете. Часть костей соединена между собой подвижными суставами. Они приводятся в движение прикрепленными к ним мышцами.

Скелет головы



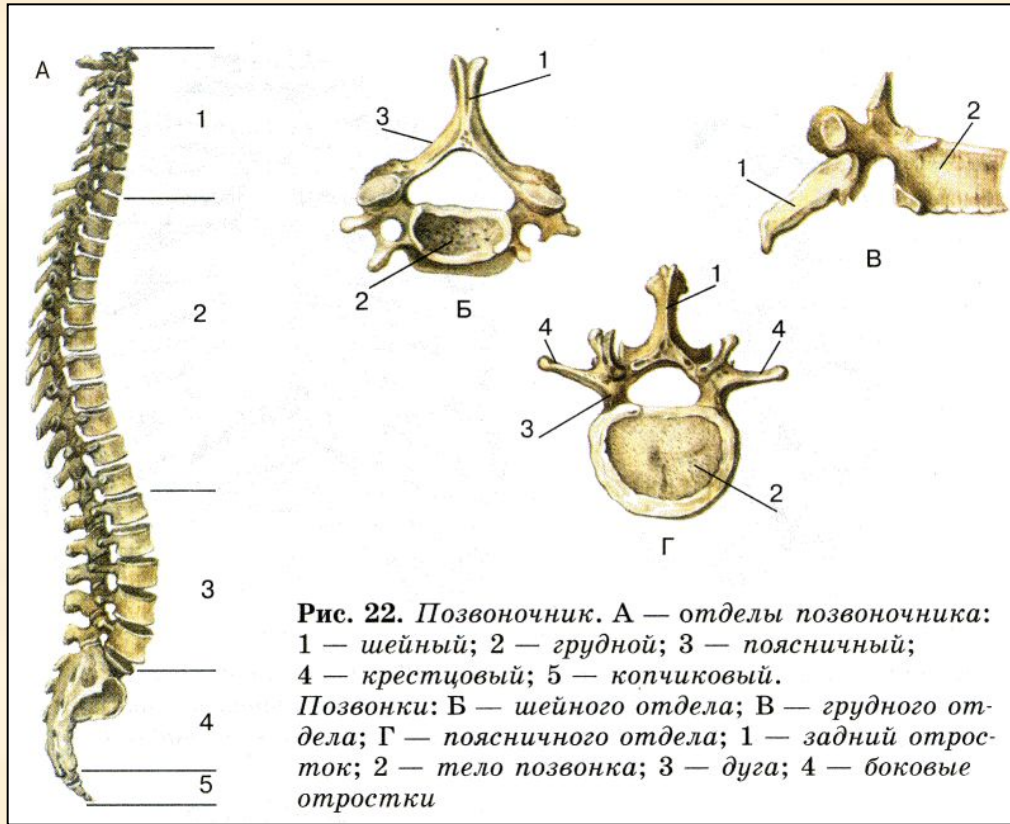
Скелет головы — череп состоит из двух частей: *мозговой и лицевой*, его образуют 23 кости.

В состав мозгового отдела входят *парные кости — височные и теменные; непарные кости — лобная, затылочная, клиновидная и решетчатая*. Затылочная кость имеет большое затылочное отверстие. Сквозь него проходит спинной мозг. Через множество мелких отверстий в костях проходят нервы и кровеносные сосуды.



В лицевой части парные верхнечелюстные, носовые, нижние носовые раковины, скуловые, слезные, небные. Из непарных самая крупная нижнечелюстная.

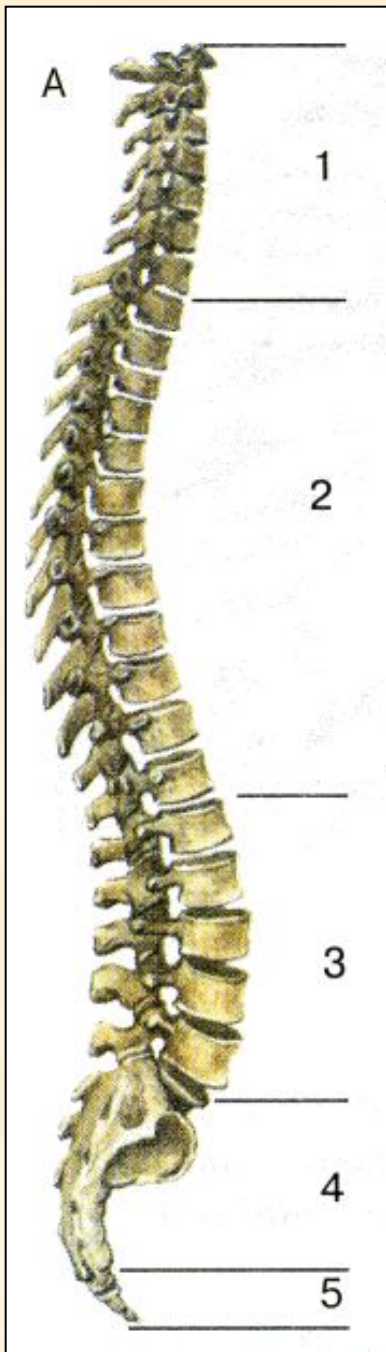
Скелет головы



Скелет туловища. Скелет туловища включает позвоночник и грудную клетку. Череп соединяется с позвоночником, являющимся основой скелета туловища. Позвоночник образован 33—34 позвонками. Позвонки состоят из тела — самой массивной части позвонка, дуги и нескольких отростков, к которым прикрепляются мышцы.

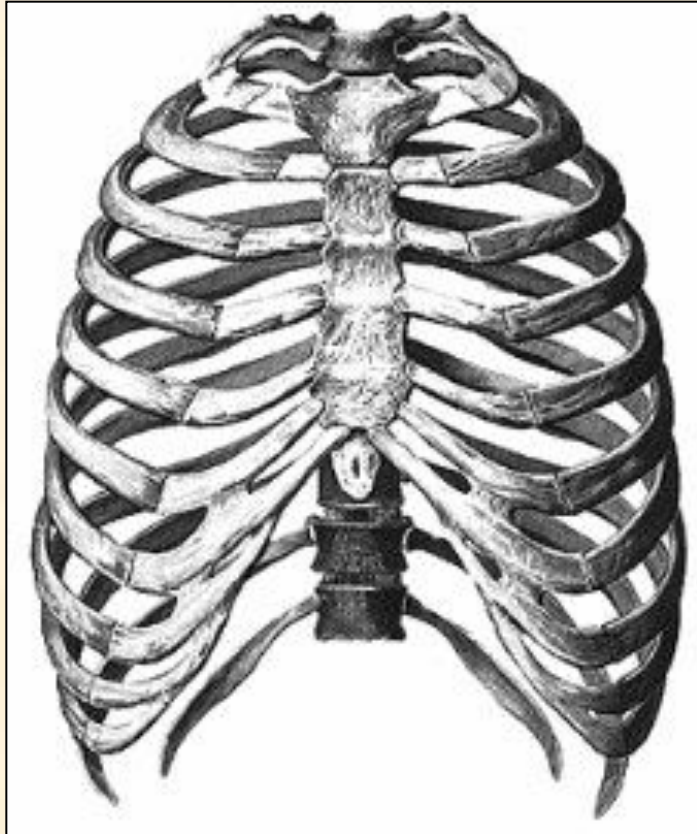
Дуга и тело замкнуты в виде кольца. Располагаясь друг над другом, тела позвонков образуют позвоночный столб, а наложенные друг на друга костные кольца — позвоночный канал — костный футляр для спинного мозга. Соседние позвонки отделены друг от друга довольно толстыми дисками из эластичной хрящевой ткани, благодаря которым позвоночный столб обладает гибкостью.

Скелет головы



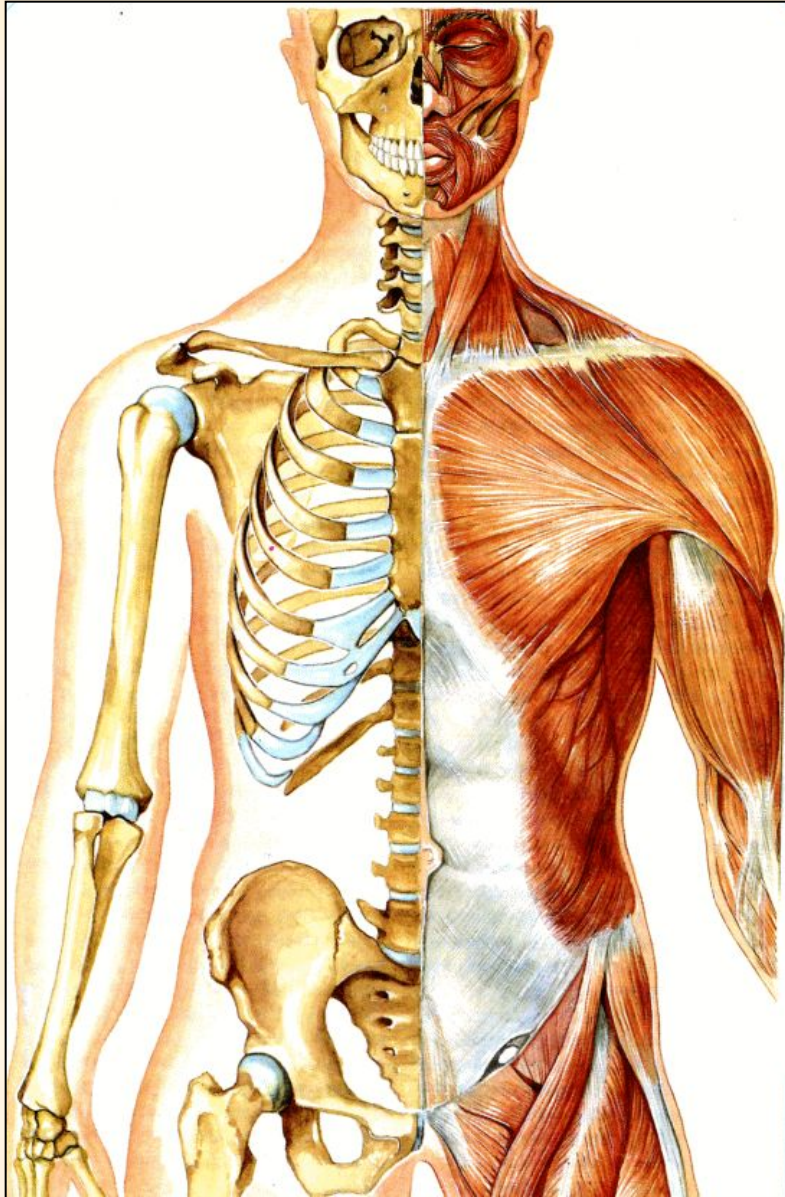
Позвоночник состоит из 7 шейных, 12 грудных, 5 поясничных, 5 сросшихся между собой крестцовых и 4—5 копчиковых позвонков. Копчиковые позвонки человека наименее развиты. Они соответствуют хвостовым позвонкам позвоночных животных. Позвоночник имеет 4 изгиба: шейный и поясничный лордозы (изгибы вперед) грудной и крестцовый кифозы (изгибы назад). Изгибы позвоночника обеспечивают ему упругость, что особенно важно при ходьбе, беге и прыжках. При резких движениях позвоночник пружинит, предохраняя мозг от сотрясения.

Скелет головы



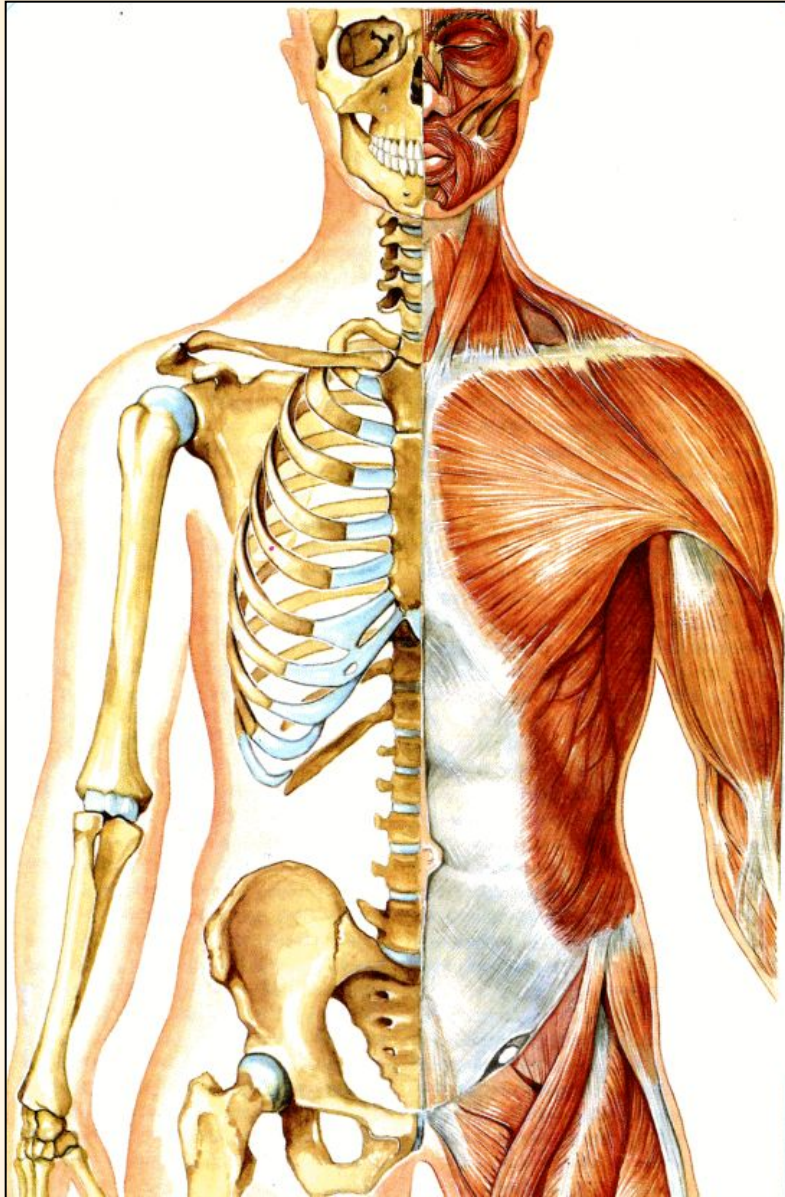
Грудная клетка образована грудными позвонками, 12 парами ребер и плоской грудной костью, или грудиной. Ребра представляют собой плоские изогнутые дугою кости. Их задние концы подвижно соединены с грудными позвонками. Первые семь пар ребер называются истинными, следующие три пары — ложные ребра, их реберные хрящи соединены не с грудиной, а с выше лежащим ребром; две последние пары ребер — блуждающие они оканчиваются свободно. Грудная клетка защищает сердце и легкие, а также печень и желудок.

Скелет головы



Скелет плечевого пояса и верхних конечностей. Благодаря тому что конечности прикреплены к надежной опоре, они обладают подвижностью во всех направлениях, способны выдерживать большие физические нагрузки. Для рук такую опору создают 4 кости: 2 лопатки и 2 ключицы. Лопатки — большие плоские кости треугольной формы. Они находятся на задней поверхности грудной клетки и соединены с ребрами и позвоночным столбом только при помощи мышц. Ключица — слегка изогнутая кость средних размеров. Одним концом она соединена с лопаткой, а другим — с грудиной.

Скелет головы



Скелет плечевого пояса и верхних конечностей. Благодаря тому что конечности прикреплены к надежной опоре, они обладают подвижностью во всех направлениях, способны выдерживать большие физические нагрузки. Для рук такую опору создают 4 кости: 2 лопатки и 2 ключицы. Лопатки — большие плоские кости треугольной формы. Они находятся на задней поверхности грудной клетки и соединены с ребрами и позвоночным столбом только при помощи мышц. Ключица — слегка изогнутая кость средних размеров. Одним концом она соединена с лопаткой, а другим — с грудиной. Скелет верхних конечностей состоит из трех отделов: плеча, предплечья