

# Скелет и мышцы

Птмщцы

**1. Легкий и прочный скелет приспособлен к полету.(у нелетающих птиц скелет тяжелее).**

**А. Кости тонкие.**

**Б. Повышенное содержание неорганических солей в костном материале.**


**В. Уменьшение общего количества костей за счет их слияния.**

- Сращение костей происходит в раннем возрасте.
- Тонкие кости черепа срастаются без швов.

**Г. Челюсти лишены зубов.**



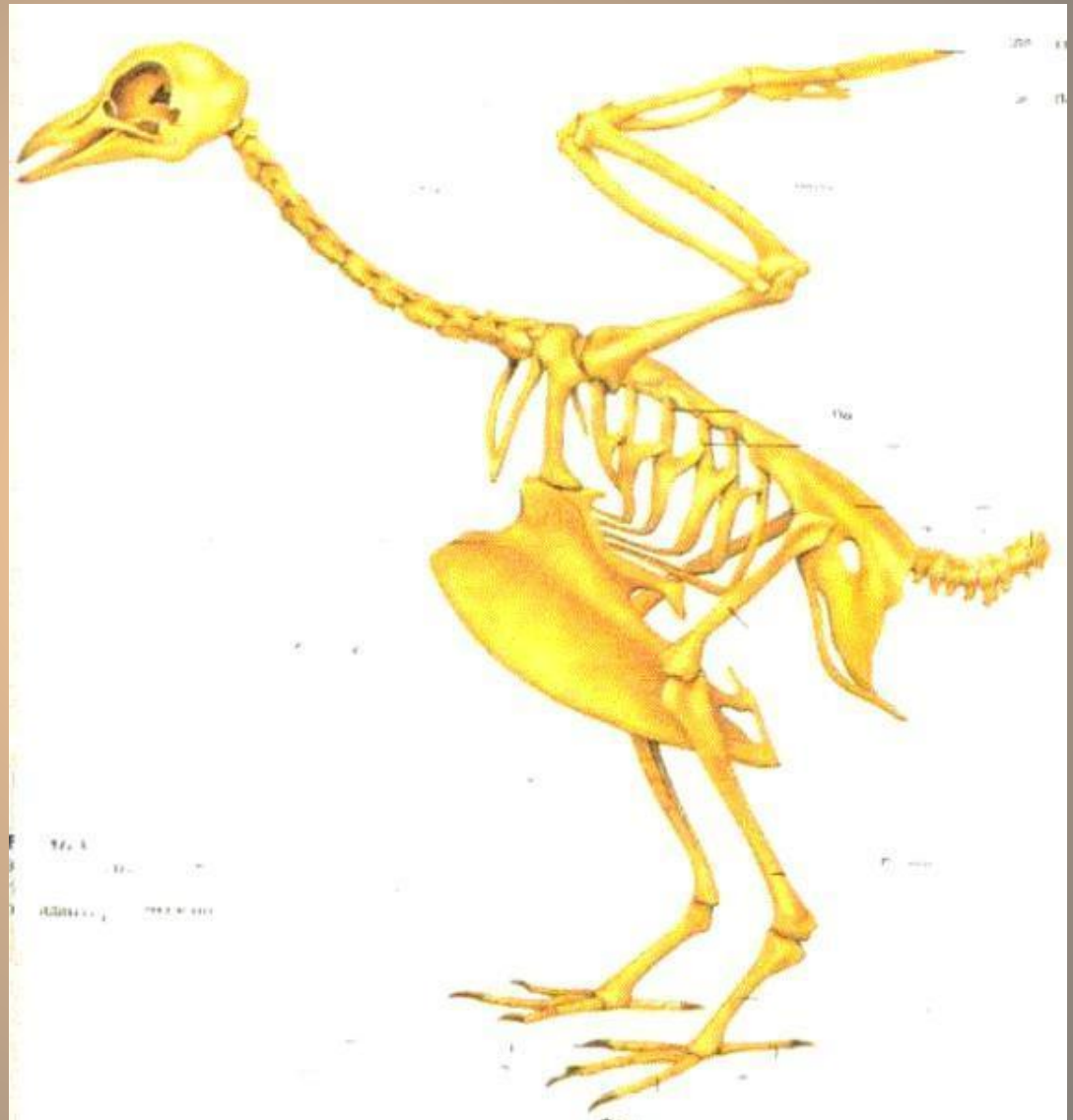
## **Г. Некоторые кости полые и наполнены воздухом.**



**Необходимая прочность достигается за счет образования внутри их множества костных перекладин.**

## 2. Позвоночник состоит из 5 отделов:

- шейный
- грудной
- поясничный
- крестцовый
- хвостовой



**А. Только шейный отдел хорошо подвижен.**

**- Количество шейных позвонков варьирует от 11(попугаи) до 25(лебеди).**

**Ара солдатский**



**Лебедь-шипун**

**А. Только шейный отдел хорошо подвижен.**

**-Голова у большинства птиц  
-может поворачиваться на  
- 180° , а у сов даже на 270°.**

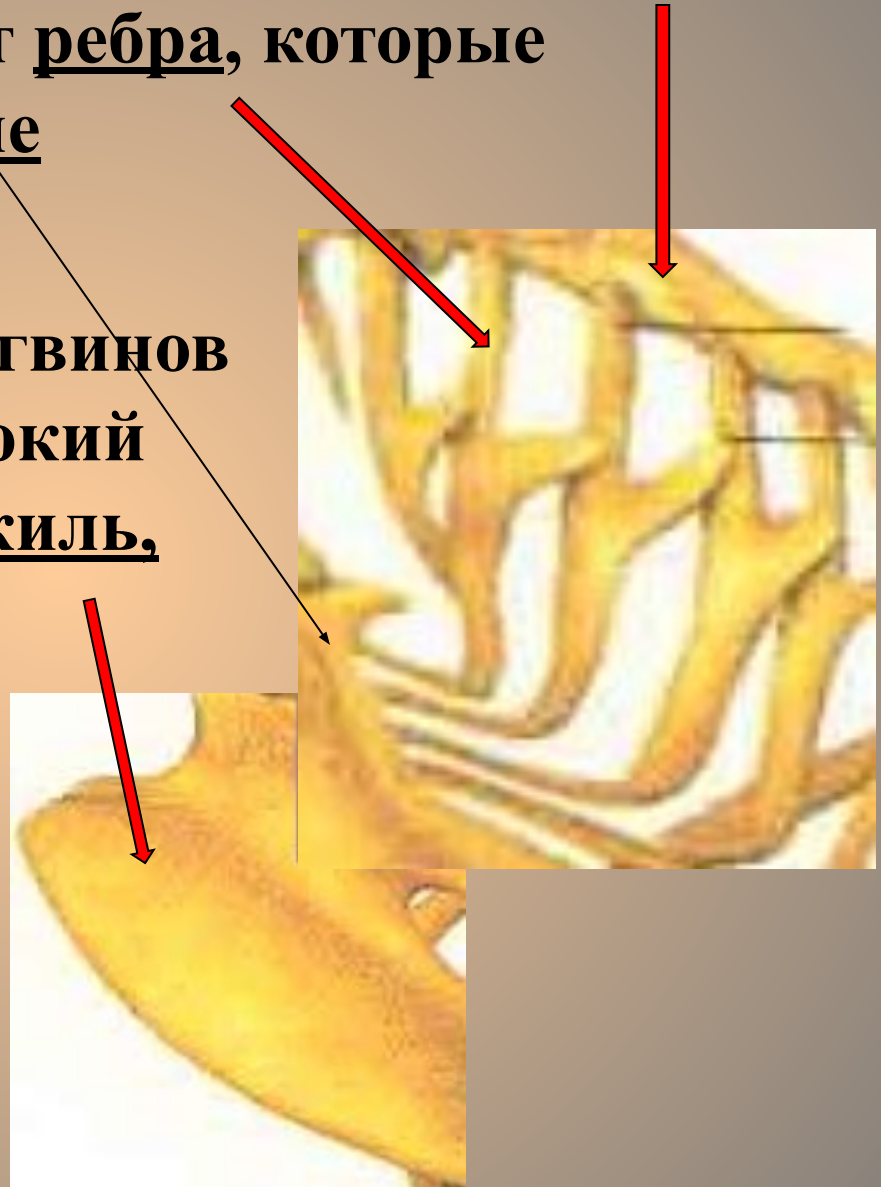


**Б. Остальные отделы малоподвижны  
т.к. выполняют функцию опоры.**

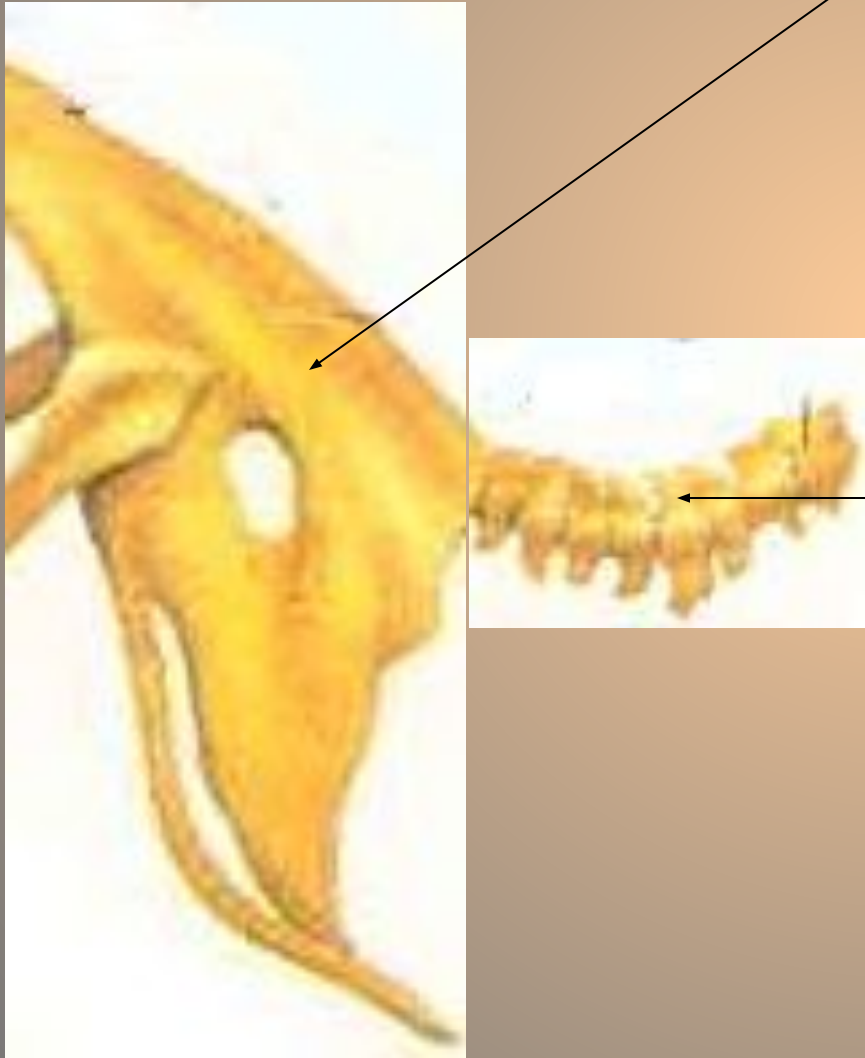
**В. Хвостовые позвонки срастаются  
в копчиковую кость.  
(пигостиль).**

3. Грудная клетка состоит из сросшихся грудных позвонков. От них отходят ребра, которые присоединяются к грудине

У летающих птиц и пингвинов на грудине имеется высокий гребень ----- киль, который увеличивает площадь прикрепления грудных мышц.



4. Последний грудной позвонок, пять поясничных, 2 крестцовых и пять хвостовых образуют единую кость – сложный крестец.



Копчиковая кость  
(пигостиль) образована  
шестью свободными  
хвостовыми позвонками  
и заканчивается  
четырьмя сросшимися.



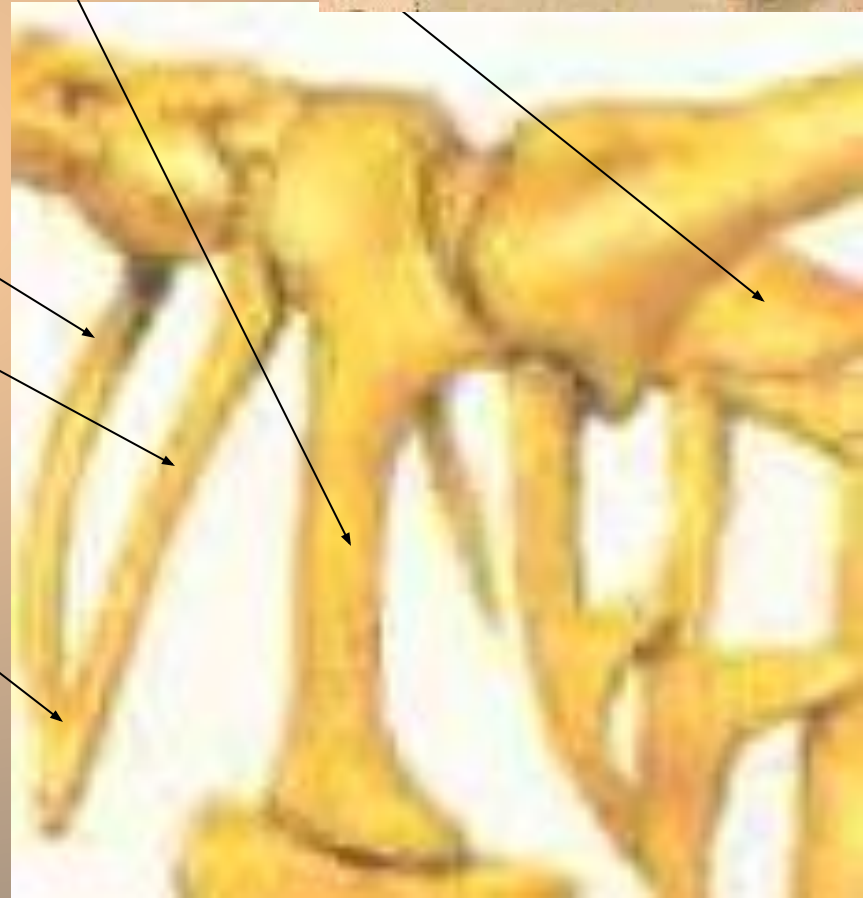
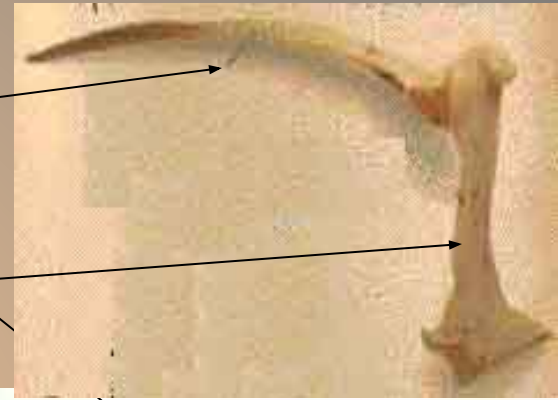
## 5. Пояс передних конечностей состоит из:

-двух узких удлиненных лопатонок,  
похожих на сабли

-двух массивных вороньих кости  
(коракоид).

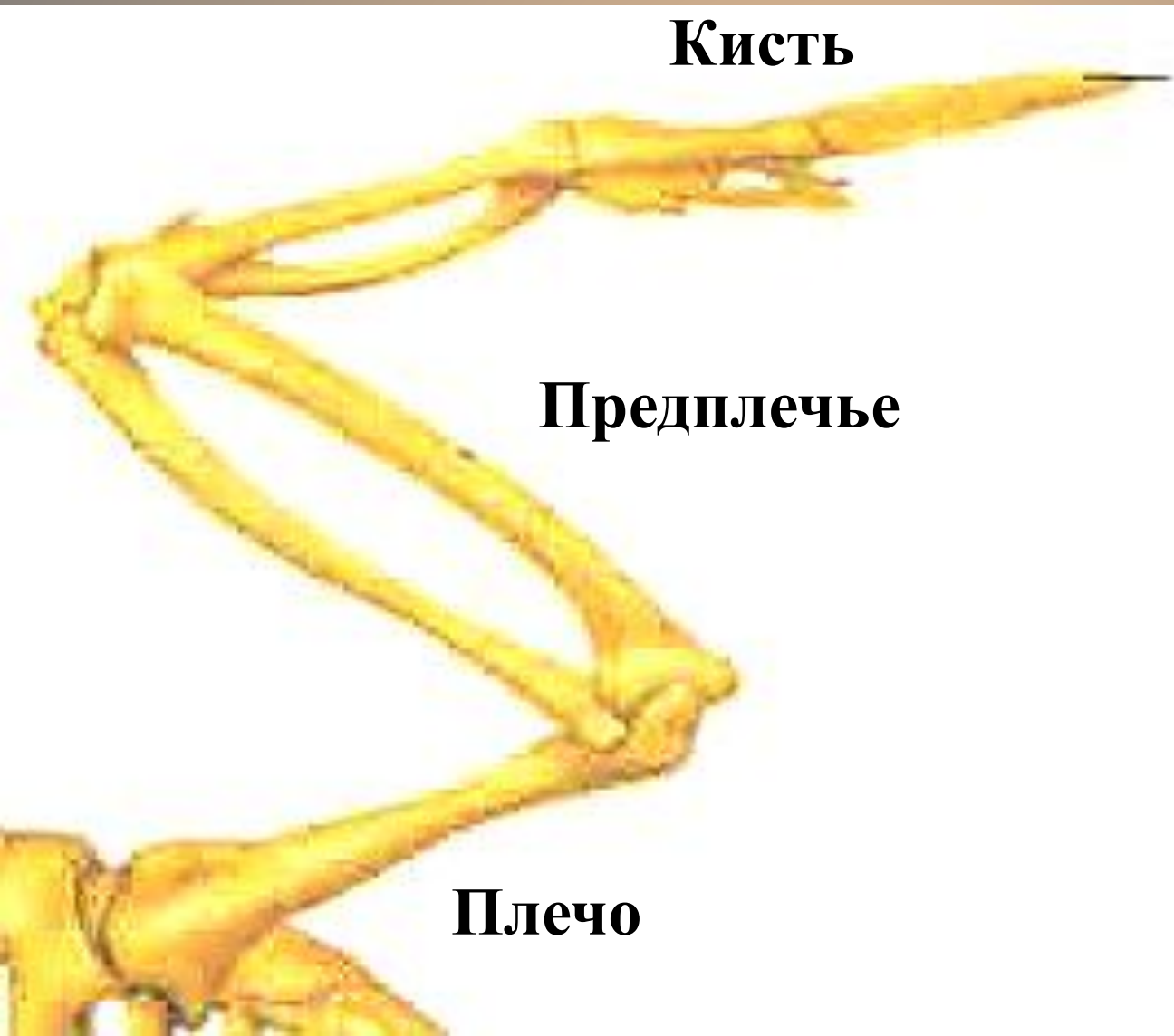-двух тонких ключиц,  
которые срастаются  
в вилочку.

Такая конструкция  
увеличивает прочность  
скелета и смягчает  
толчки при взмахе крыльев.



## 6. Скелет передних конечностей (крыла)

состоит из трех отделов:



**Кисть**

**Предплечье**

**Плечо**

Локтевой сустав у птиц никогда не может разгибаться до конца, как у человека, из-за летательной перепонки.

**- Кисть имеет три недоразвитых пальца:**

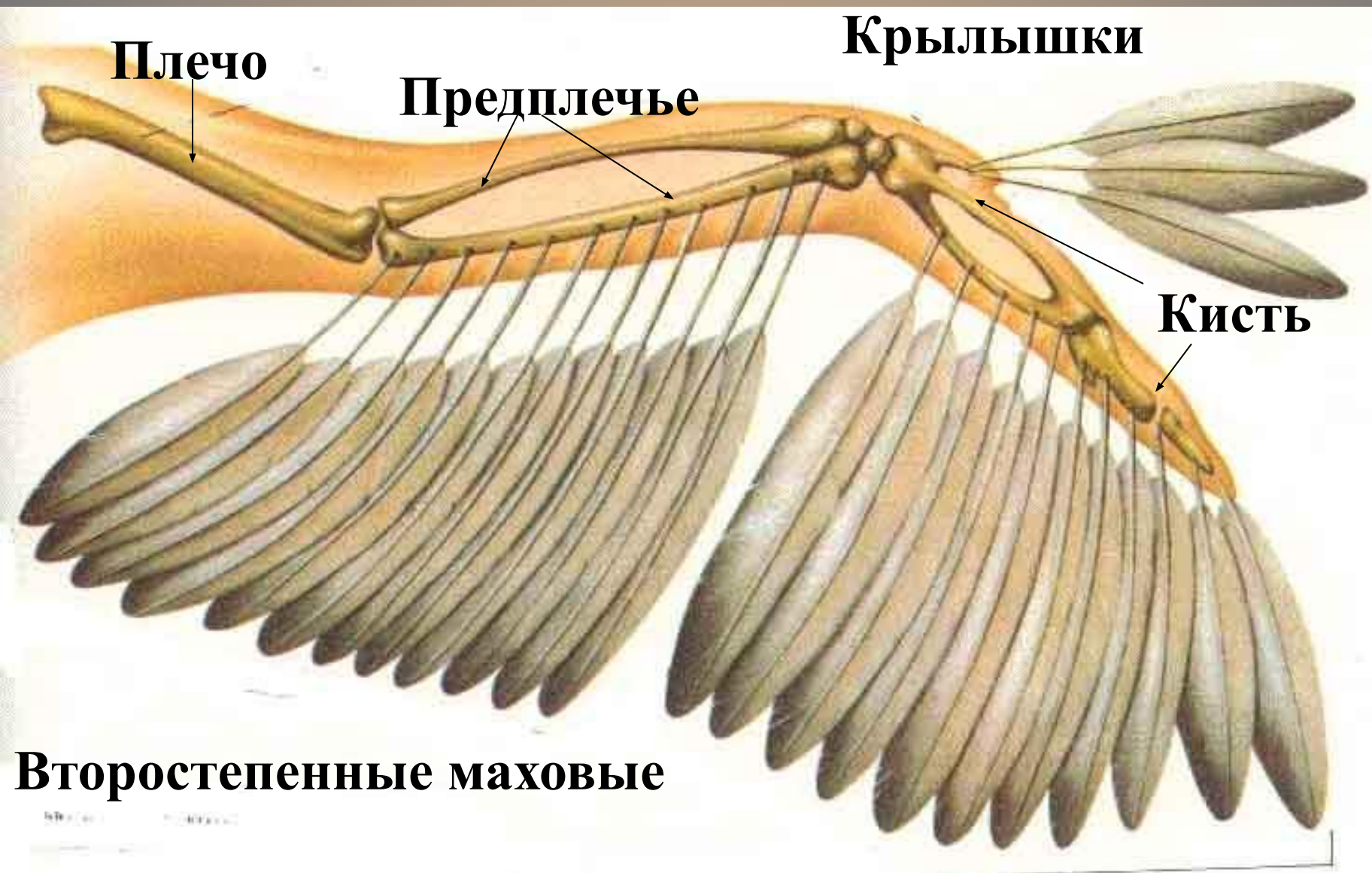
**Фаланга первого пальца**

**Фаланга второго пальца**



**Фаланга третьего пальца.**

**К фаланге первого пальца прикрепляются несколько перьев – «крылышек», которые играют важную роль при взлете и посадке.**



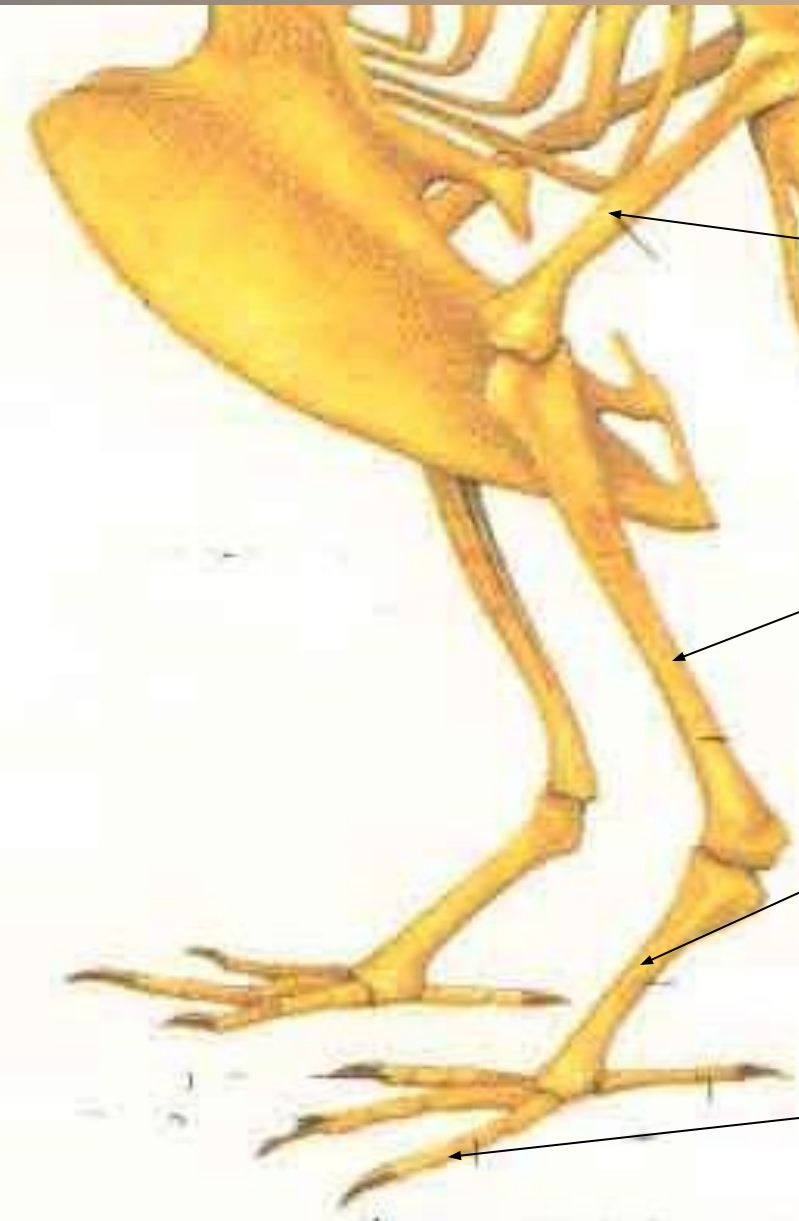Первостепенные маховые

**7. Пояс задний конечностей - таз -состоит из 3-х пар тазовых костей(подвздошной,седалищной и лобковой), сросшихся между собой и сложным крестцом.**

**-Кости таза снизу не сходятся  
таз открытый  
из-за откладывания крупных яиц.**



## 8. Скелет задних конечностей образован:

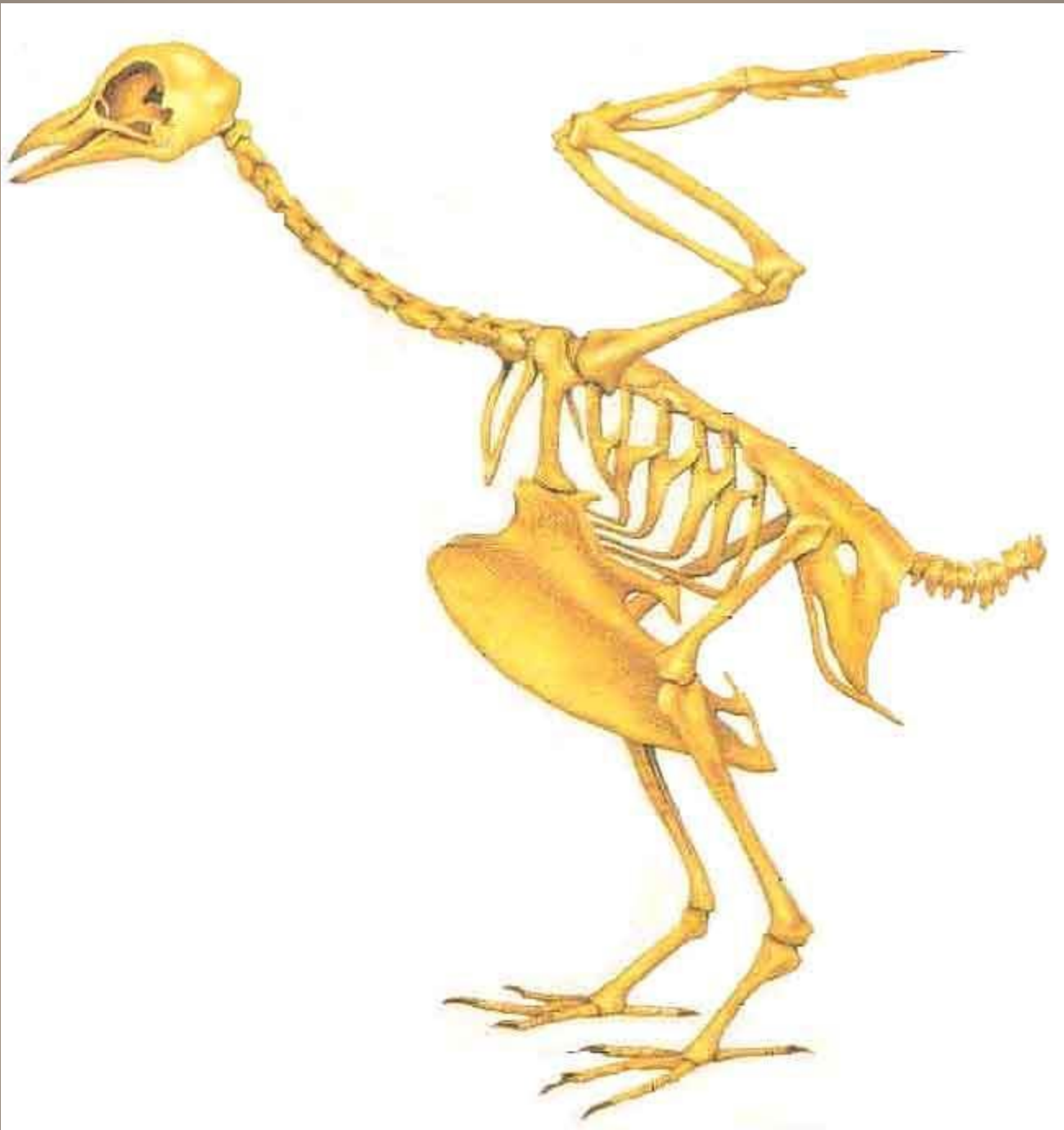

- толстой бедренной костью

- длинной голенью (сросшиеся большая и малая берцовая кости)

- цевкой (сросшиеся кости ступни и часть костей пальцев)

К цевке прикреплены пальцы



## 8. Мускулатура

Развиты мышцы  
Задних конечностей  
и шеи.

Большие грудные  
мышцы (20%  
от массы тела) – их  
функция опускание  
крыльев.

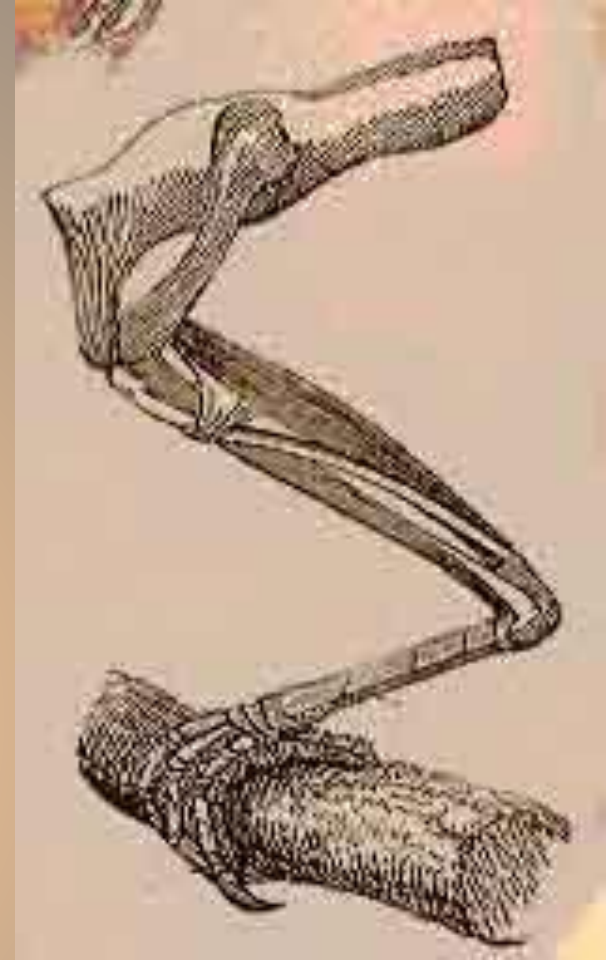
Начинаются от  
киля,  
заканчиваются  
на плече.

Поднимают крылья  
подключичные  
мышцы.





# Коршун черный



На ногах птиц находятся мышцы с длинным сухожилиями. При посадке сухожилия натягиваются и сжимают пальцы.

