

Скелет и мышцы

Птмщцы

1. Легкий и прочный скелет приспособлен к полету.(у нелетающих птиц скелет тяжелее).

А. Кости тонкие.

Б. Повышенное содержание неорганических солей в костном материале.


В. Уменьшение общего количества костей за счет их слияния.

- Сращение костей происходит в раннем возрасте.
- Тонкие кости черепа срастаются без швов.

Г. Челюсти лишены зубов.



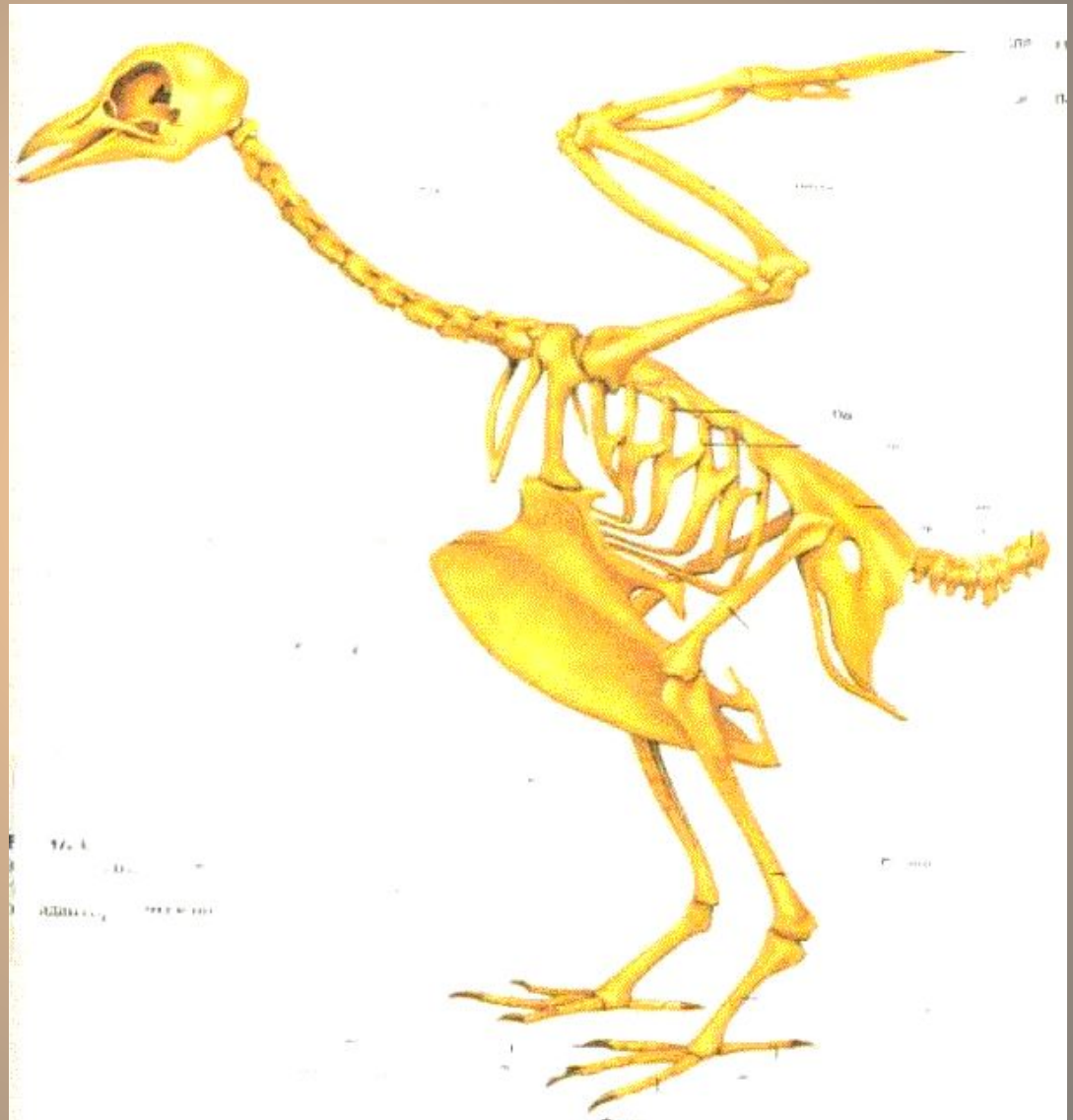Г. Некоторые кости полые и наполнены воздухом.



Необходимая прочность достигается за счет образования внутри их множества костных перекладин.

2. Позвоночник состоит из 5 отделов:

- Шейный -9-25
- Грудной 3-10
- срослись в
- спинную кость
- поясничный 6
- Крестцовый 2
- Хвостовой
15



А. Только шейный отдел хорошо подвижен.

**-Голова у большинства птиц
-может поворачиваться на
- 180° , а у сов даже на 270°.**

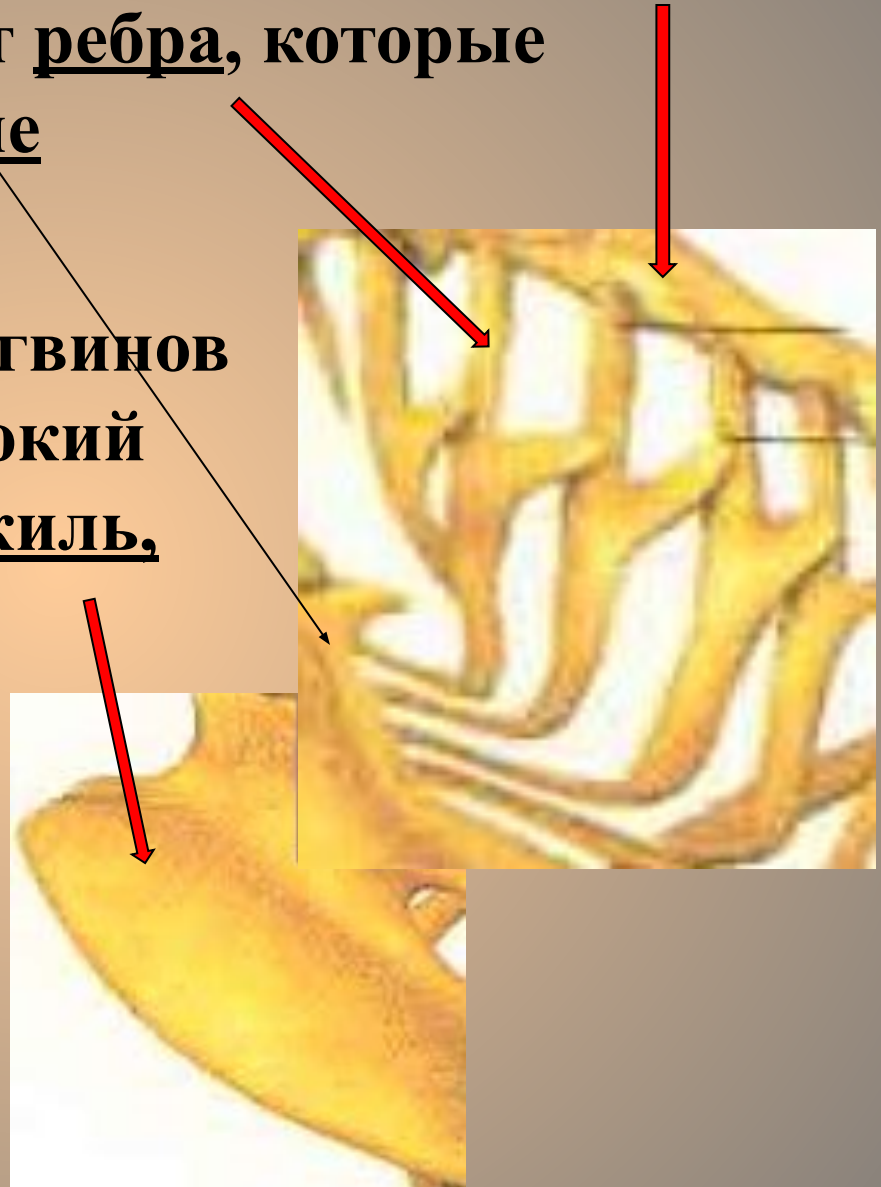


**Б. Остальные отделы малоподвижны
т.к. выполняют функцию опоры.**

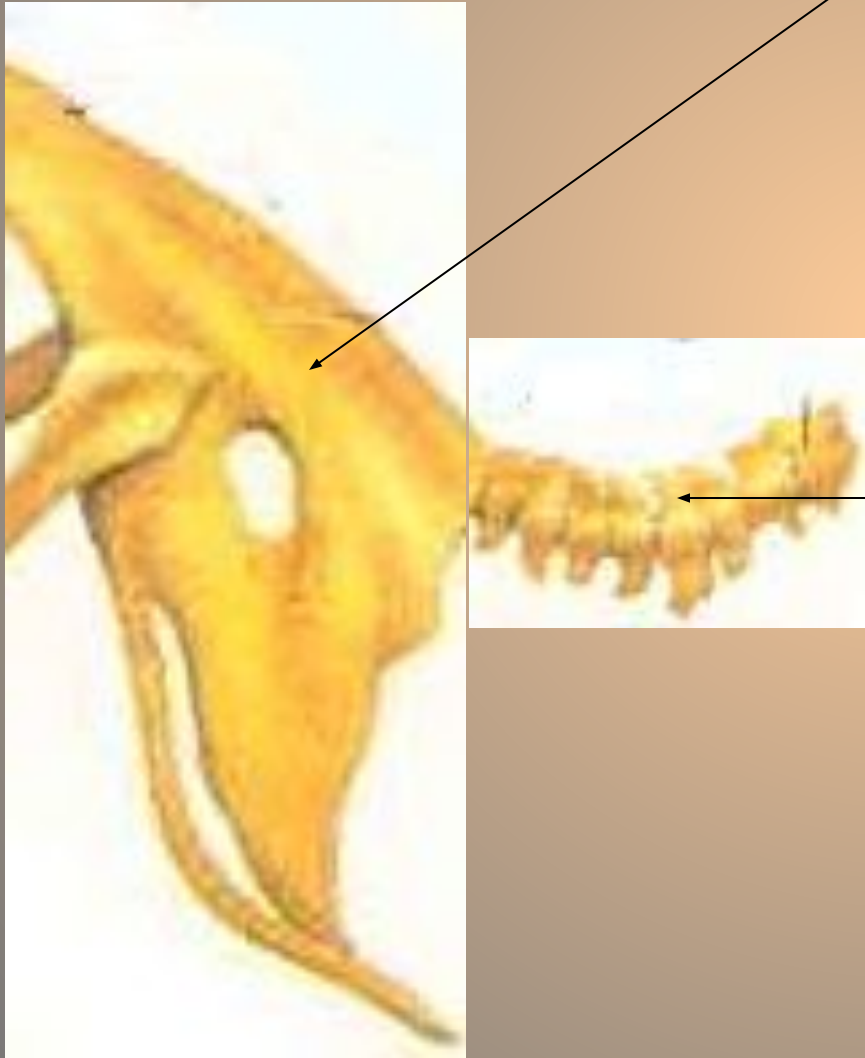
**В. Хвостовые позвонки срастаются
в копчиковую кость.
(пигостиль).**

3. Грудная клетка состоит из сросшихся грудных позвонков. От них отходят ребра, которые присоединяются к грудине

У летающих птиц и пингвинов на грудине имеется высокий гребень ----- киль, который увеличивает площадь прикрепления грудных мышц.



4. Последний грудной позвонок, пять поясничных, 2 крестцовых и пять хвостовых образуют единую кость – сложный крестец.



Копчиковая кость
(пигостиль) образована
шестью свободными
хвостовыми позвонками
и заканчивается
четырьмя сросшимися.

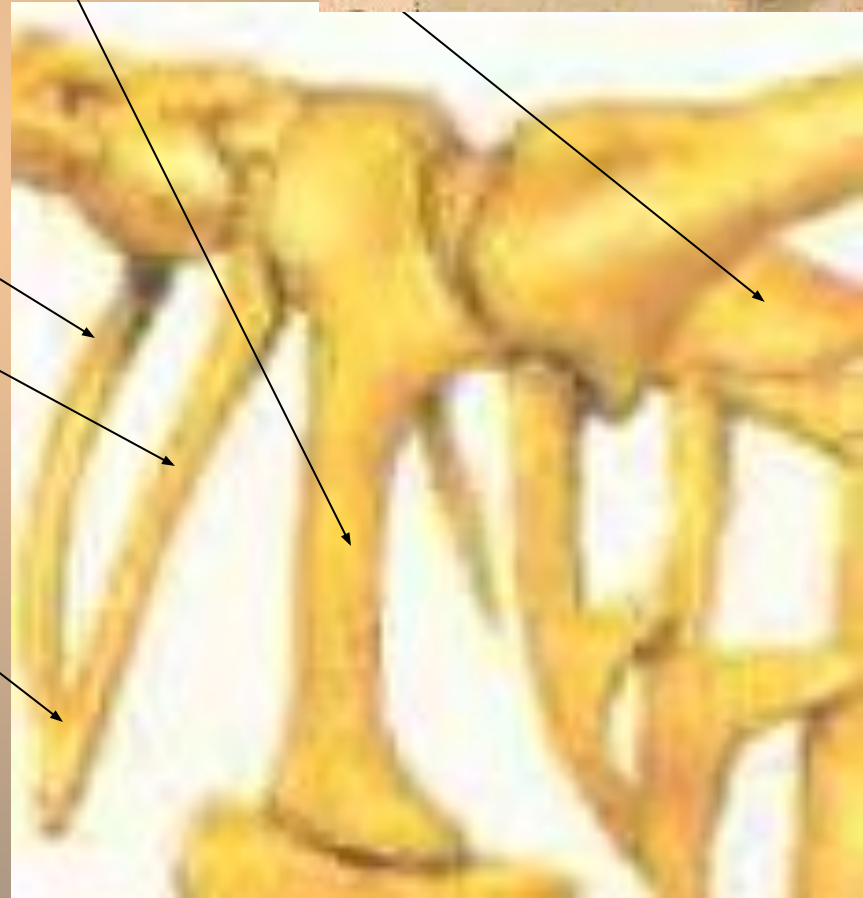
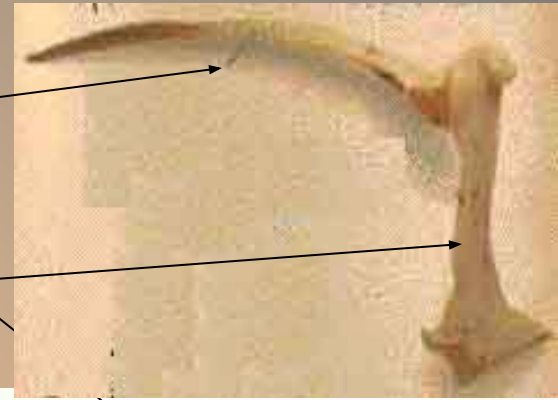
5. Пояс передних конечностей состоит из:

-двух узких удлинённых лопатонок,
похожих на сабли

-двух массивных вороньих кости
(коракоид).

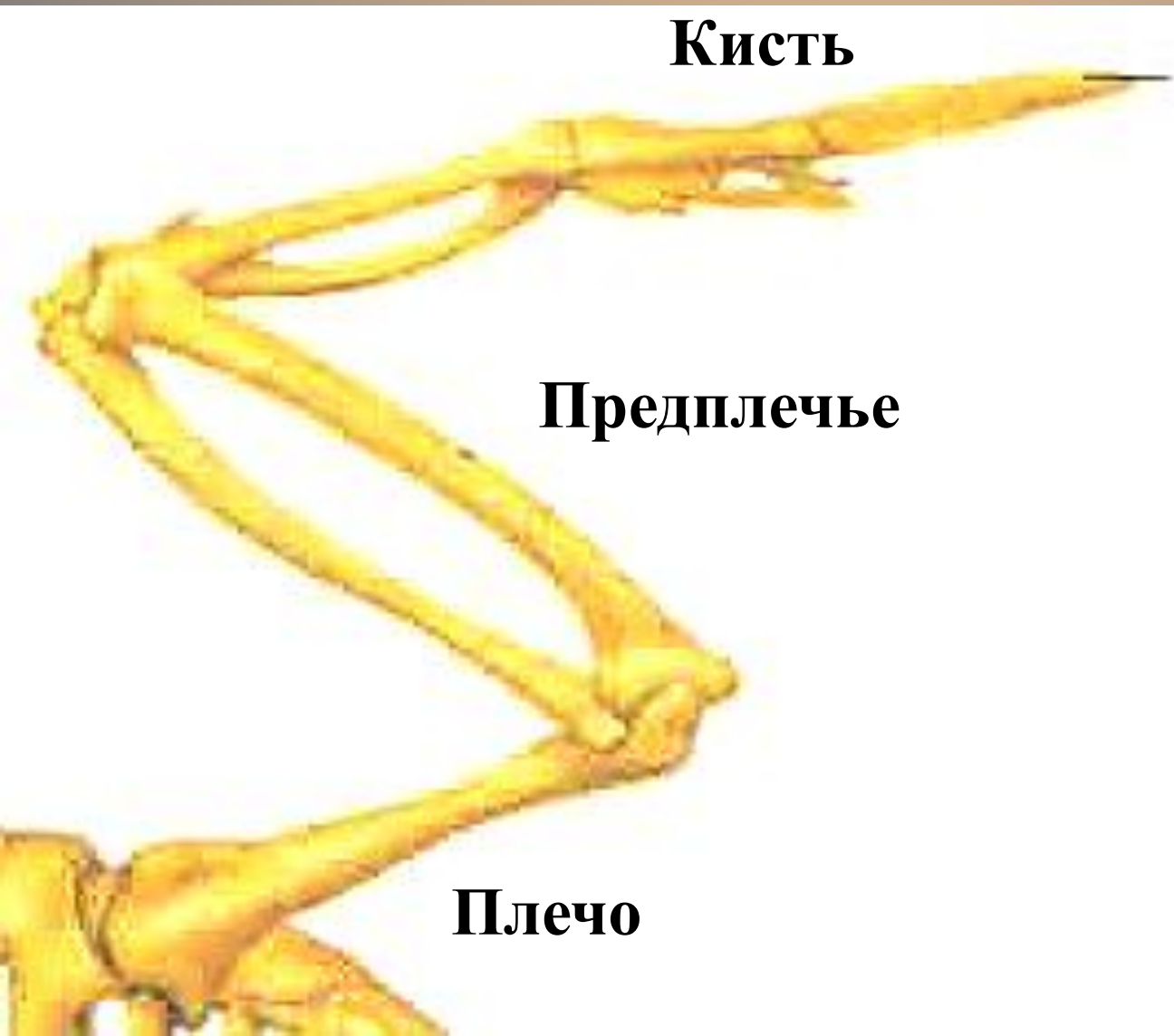-двух тонких ключиц,
которые срастаются
в вилочку.

Такая конструкция
увеличивает прочность
скелета и смягчает
толчки при взмахе крыльев.



6. Скелет передних конечностей (крыла)

состоит из трех отделов:



Локтевой сустав у птиц никогда не может разгибаться до конца, как у человека, из-за летательной перепонки.

- Кисть имеет три недоразвитых пальца:

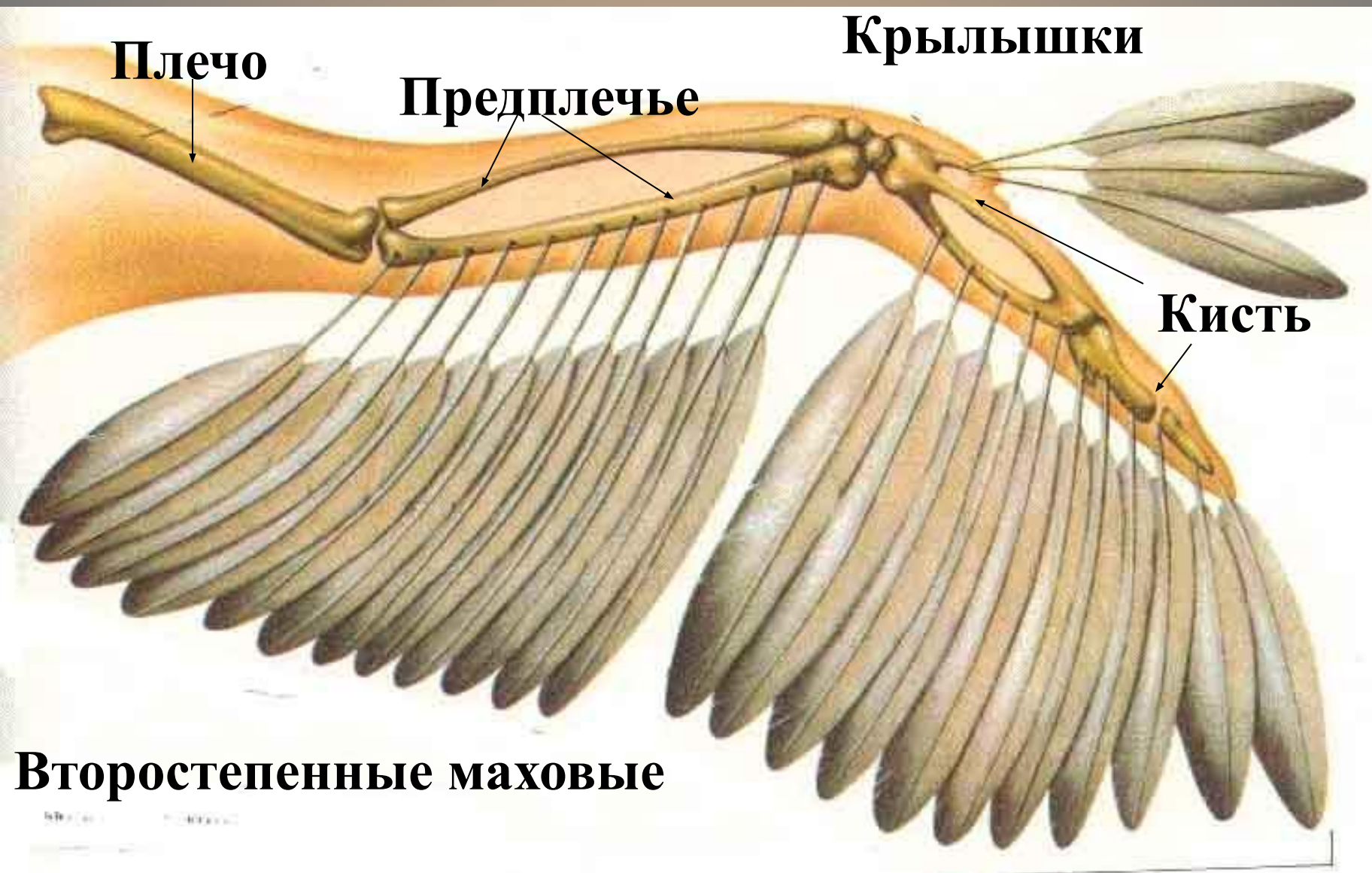
Фаланга первого пальца

Фаланга второго пальца



Фаланга третьего пальца.

К фаланге первого пальца прикрепляются несколько перьев – «крылышек», которые играют важную роль при взлете и посадке.



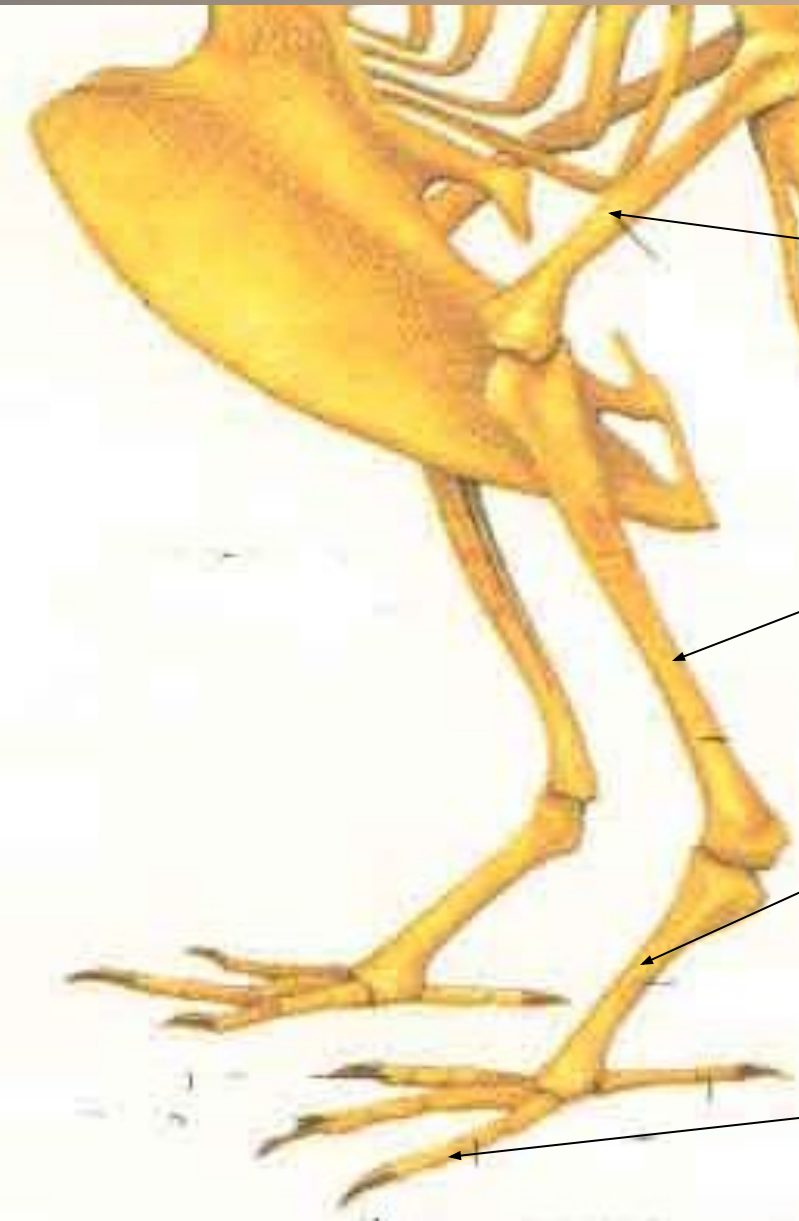Первостепенные маховые

7. Пояс задних конечностей - таз - состоит из 3-х пар тазовых костей (подвздошной, седалищной и лобковой), сросшихся между собой и сложным крестцом.

-Кости таза снизу не сходятся
таз открытый
из-за откладывания крупных яиц.



8. Скелет задних конечностей образован:

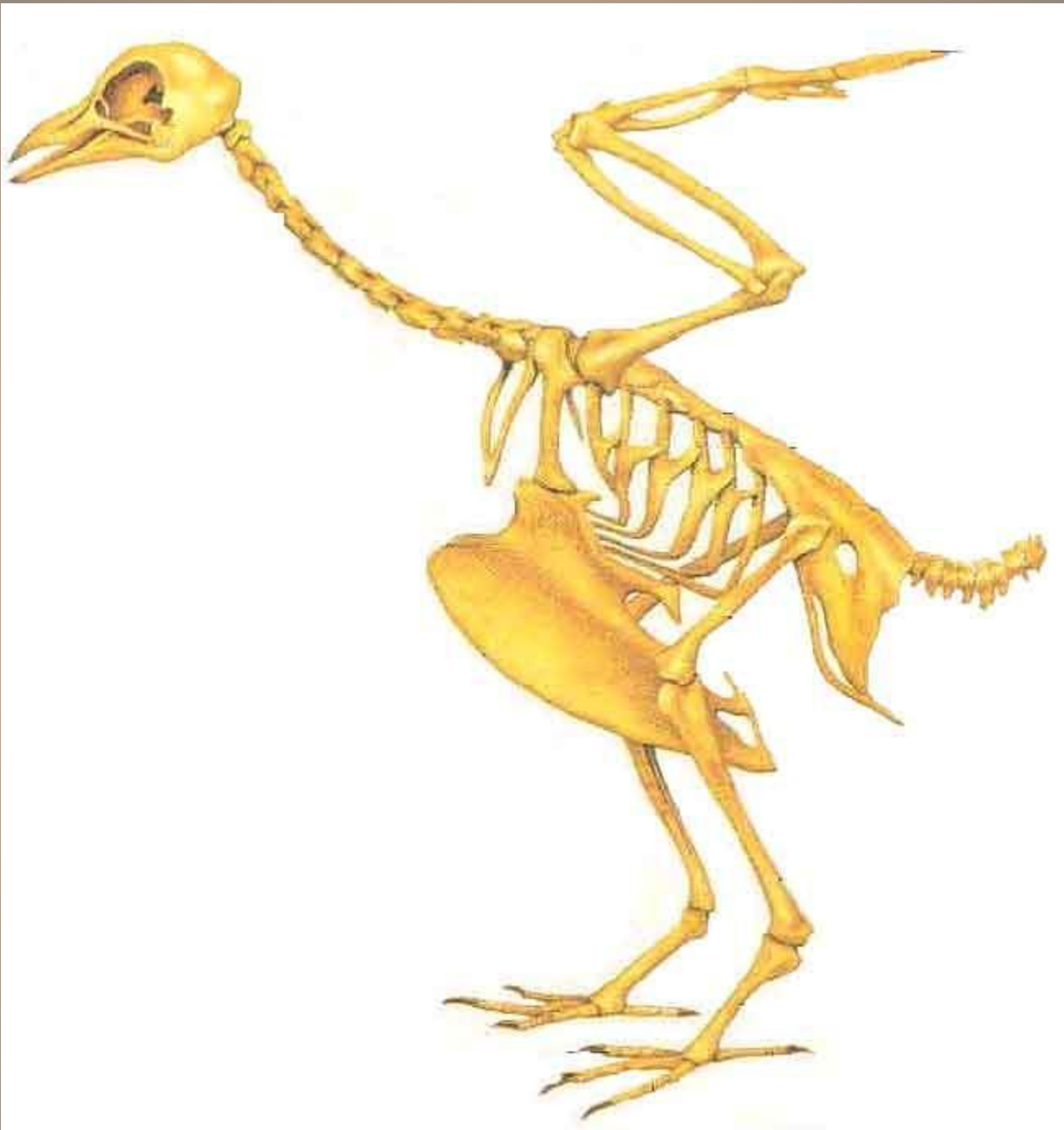

- толстой бедренной костью

- длинной голенью (сросшиеся большая и малая берцовая кости)

- цевкой (сросшиеся кости ступни и часть костей пальцев)

К цевке прикреплены пальцы



8. Мускулатура

Развиты мышцы
Задних конечностей
и шеи.

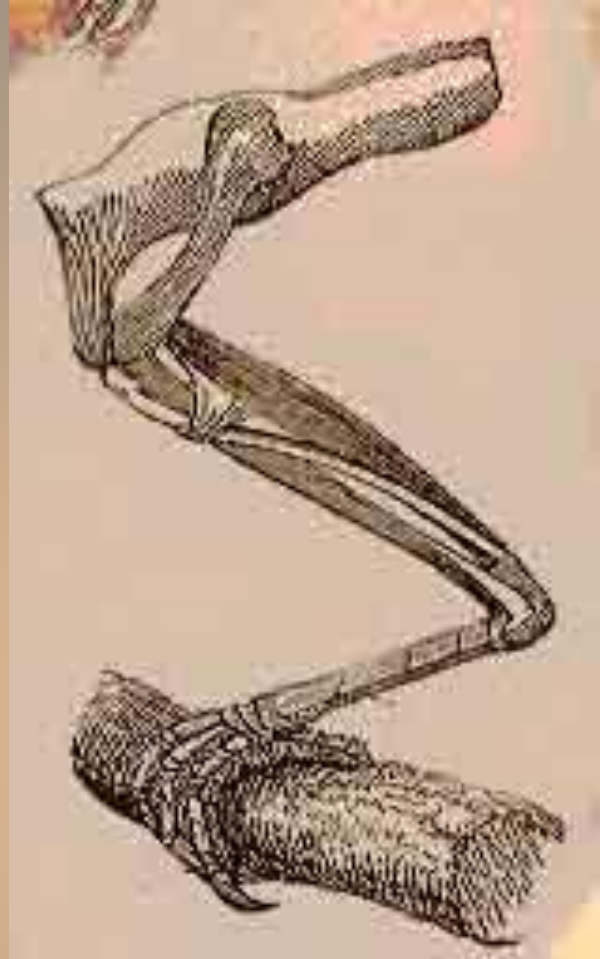
Большие грудные
мышцы (20%
от массы тела) – их
функция опускание
крыльев.

Начинаются от
киля,
заканчиваются
на плече.

Поднимают крылья
подключичные
мышцы.



Коршун черный



На ногах птиц находятся мышцы с длинным сухожилиями. При посадке сухожилия натягиваются и сжимают пальцы.

