

Скелет



конечностей

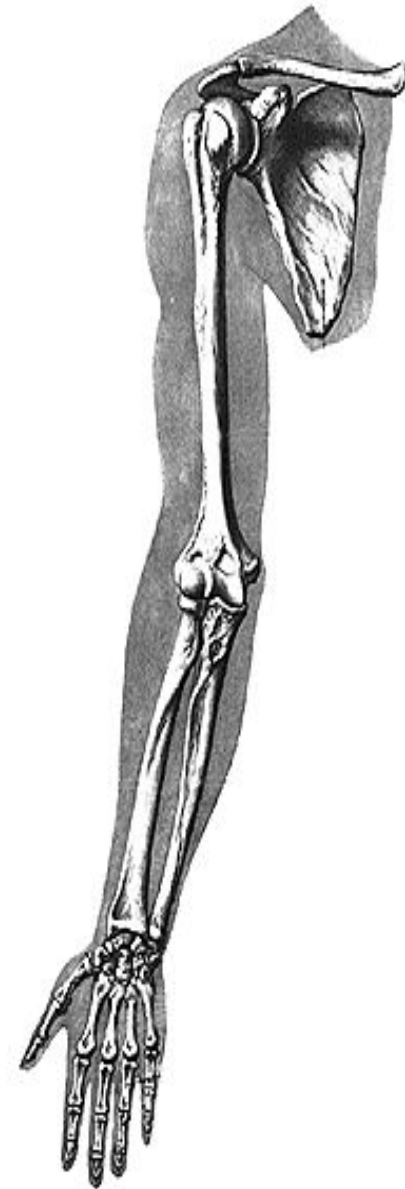
Скелет верхних конечностей:

- пояс верхней конечности:

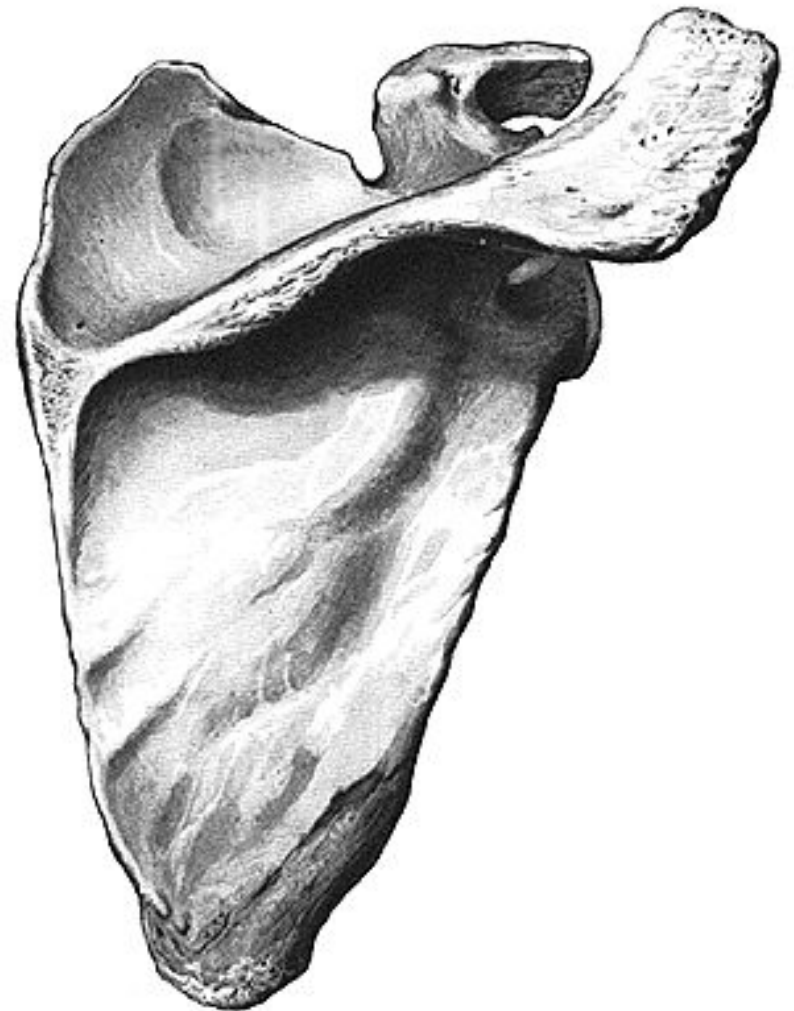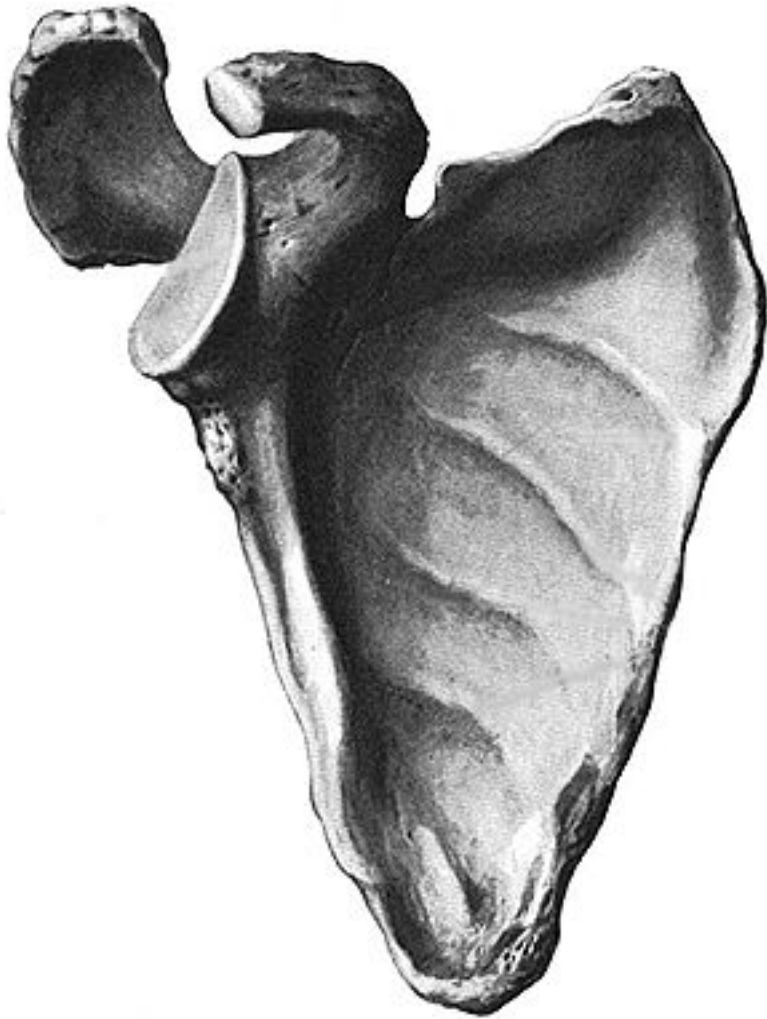
- лопатка;
- ключица.

- скелет свободной части верхней конечности:

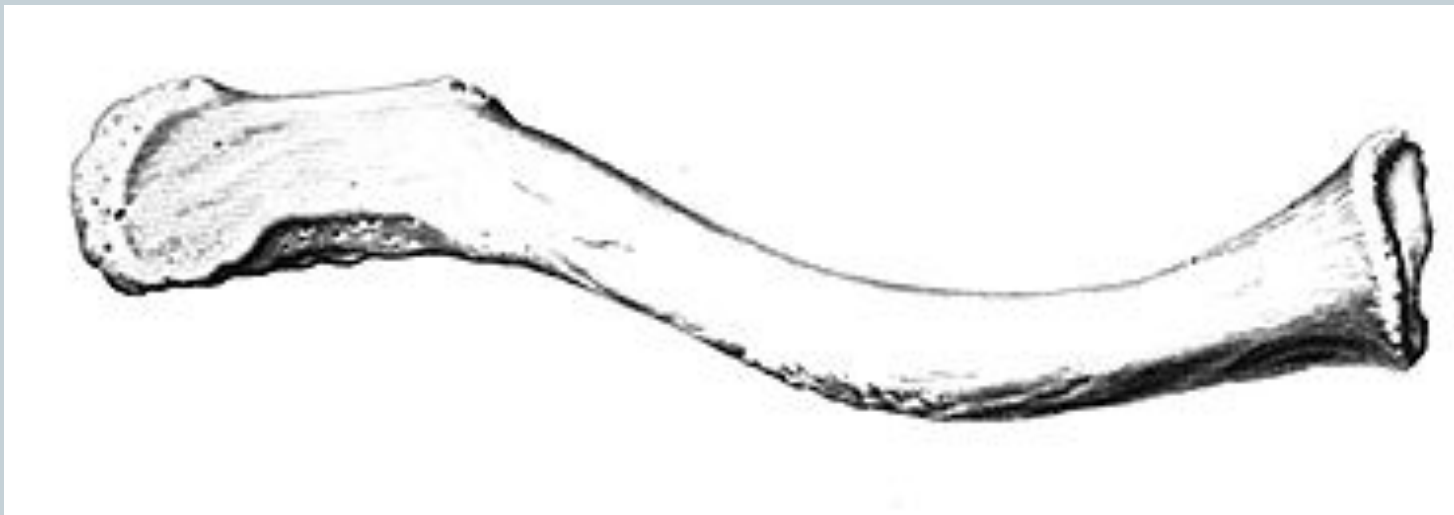- плечевая кость;
- кости предплечья (лучевая, локтевая);
- кости запястья;
- пястные кости;
- кости пальцев (фаланги).



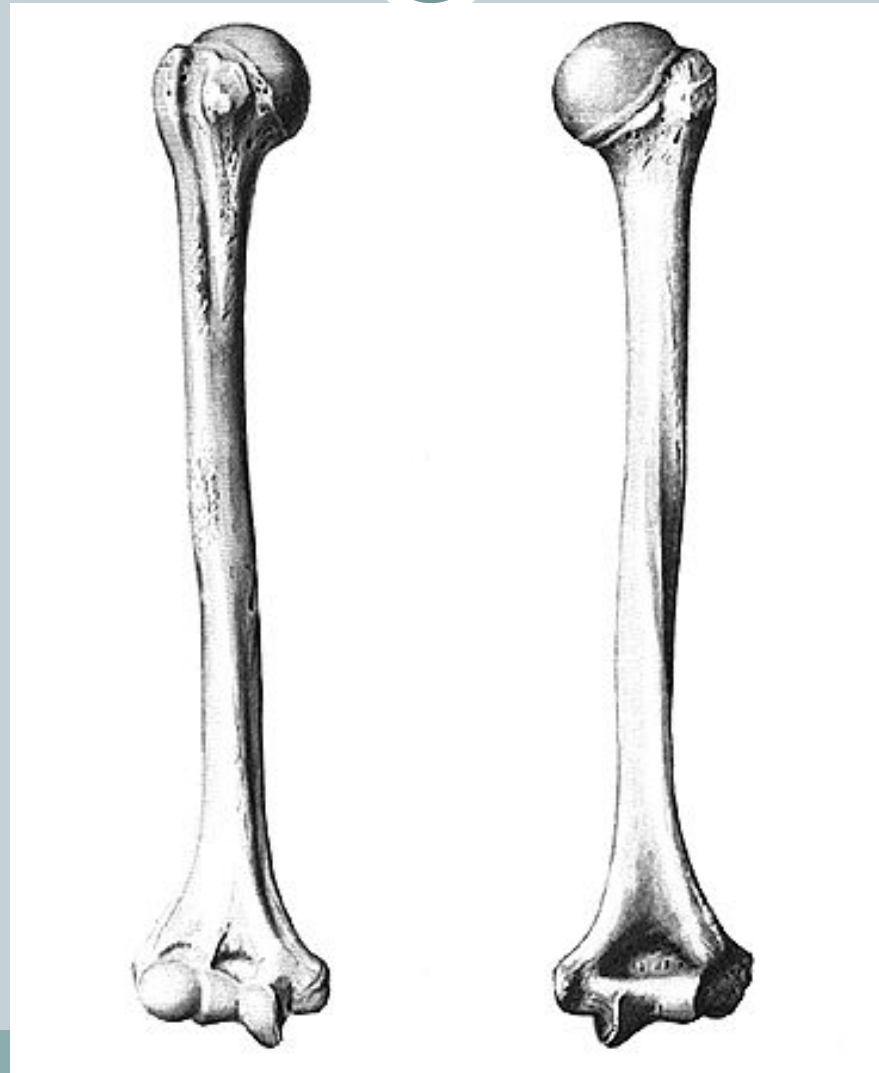Лопатка (*scapula*)




Ключица (*clavicula*)




Плечевая кость (*humerus*)



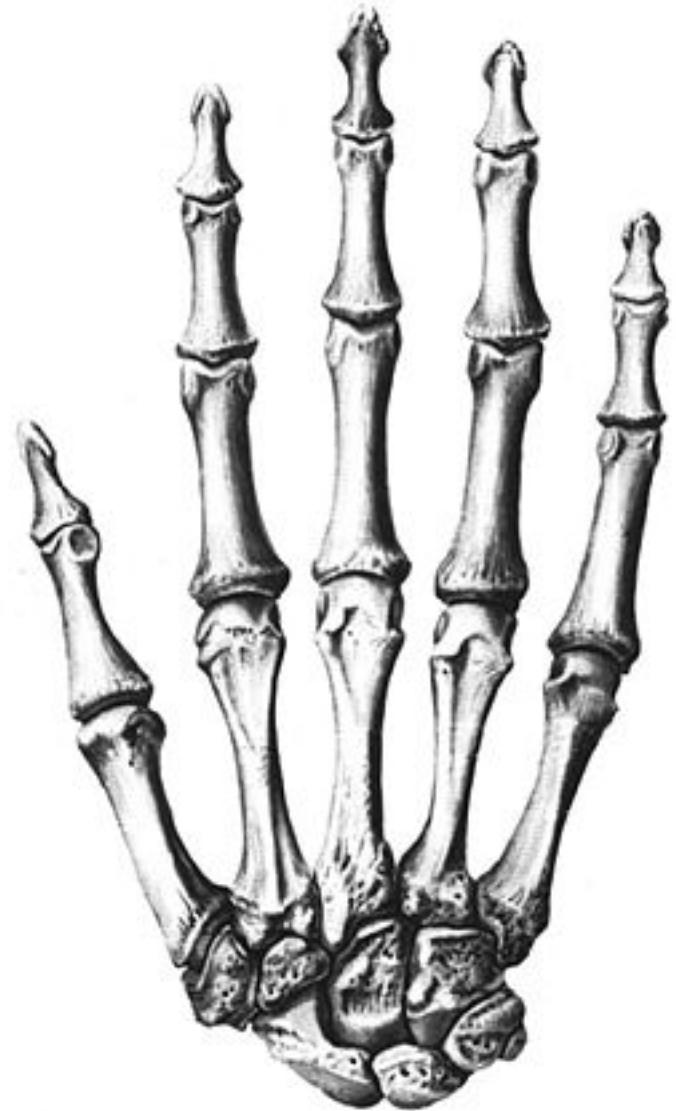
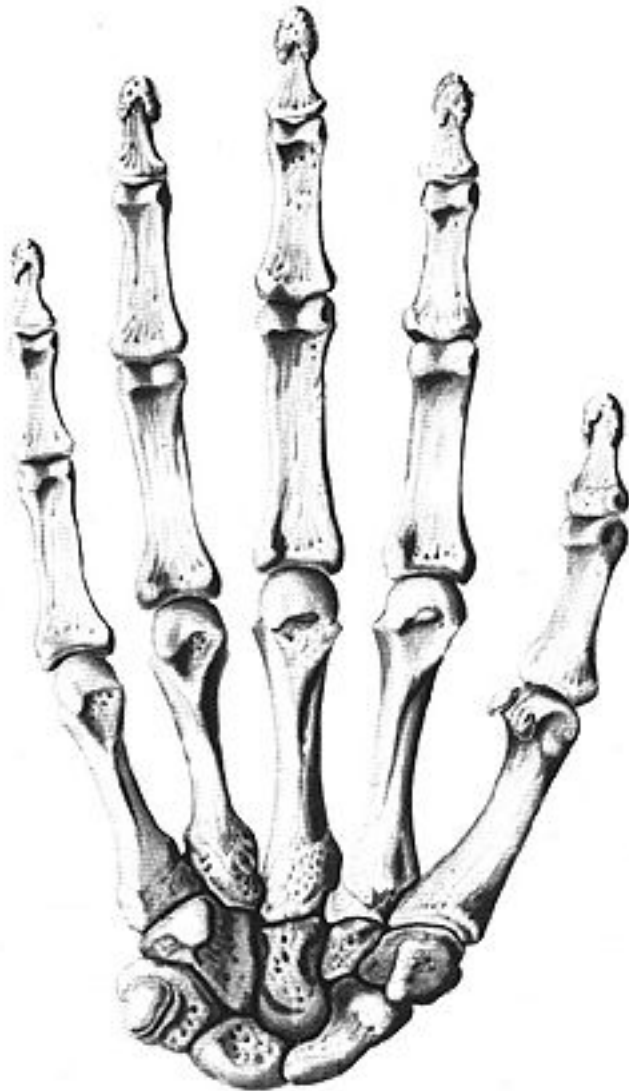Локтевая кость (ulna)



Лучевая кость (*radius*)

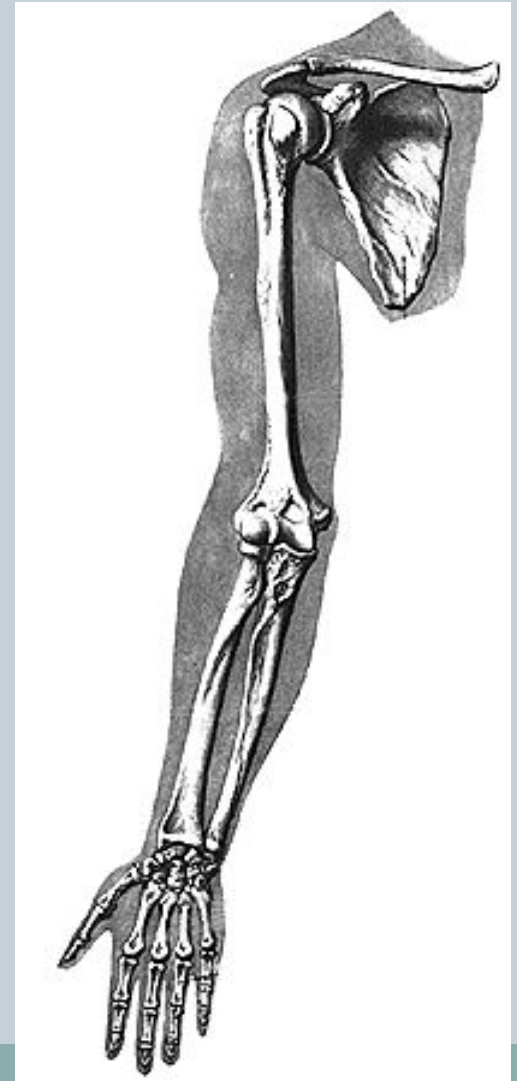


Кости кисти (ossa manus)



Соединения верхней конечности (суставы):

- грудинно-ключичный;
- акромиально-ключичный;
- плечевой;
- локтевой;
- лучелоктевые;
(проксимальный и дистальный);
- лучезапястный;
- среднезапястный;
- запястно-пястные;
- пястно-фаланговые;
- межфаланговые.



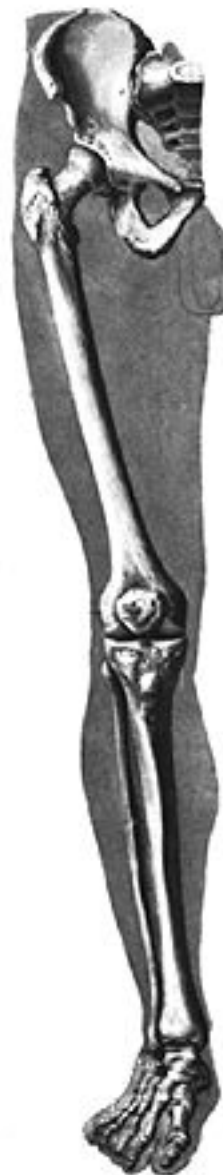Скелет нижней конечности:

- пояс нижней конечности (тазовый пояс):

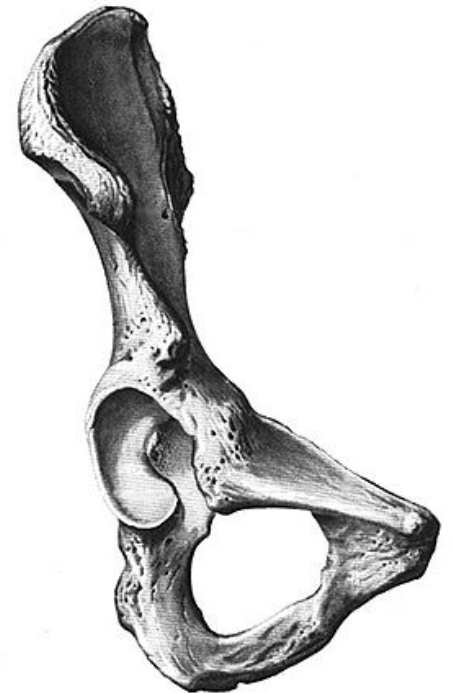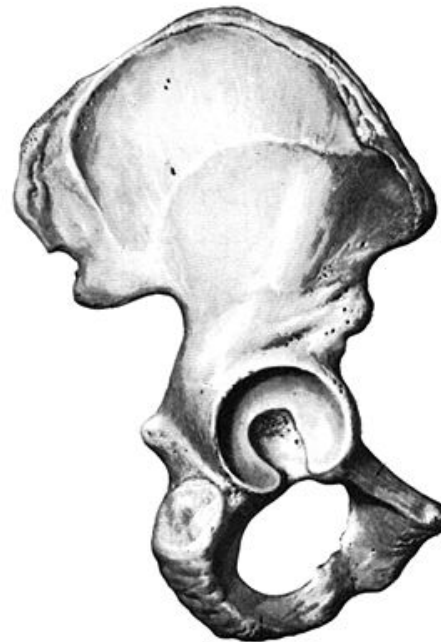
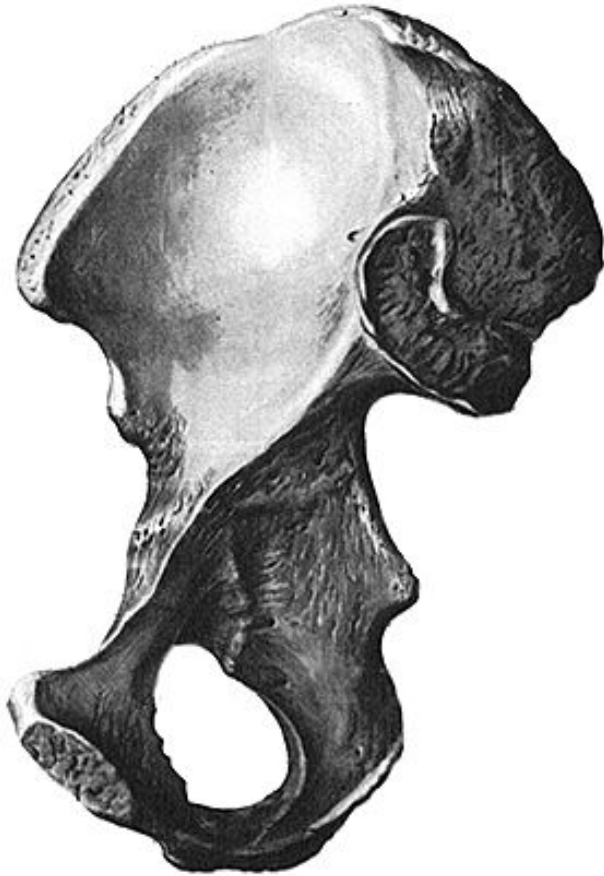
- крестец;
- тазовая кость.

- свободная нижняя конечность:

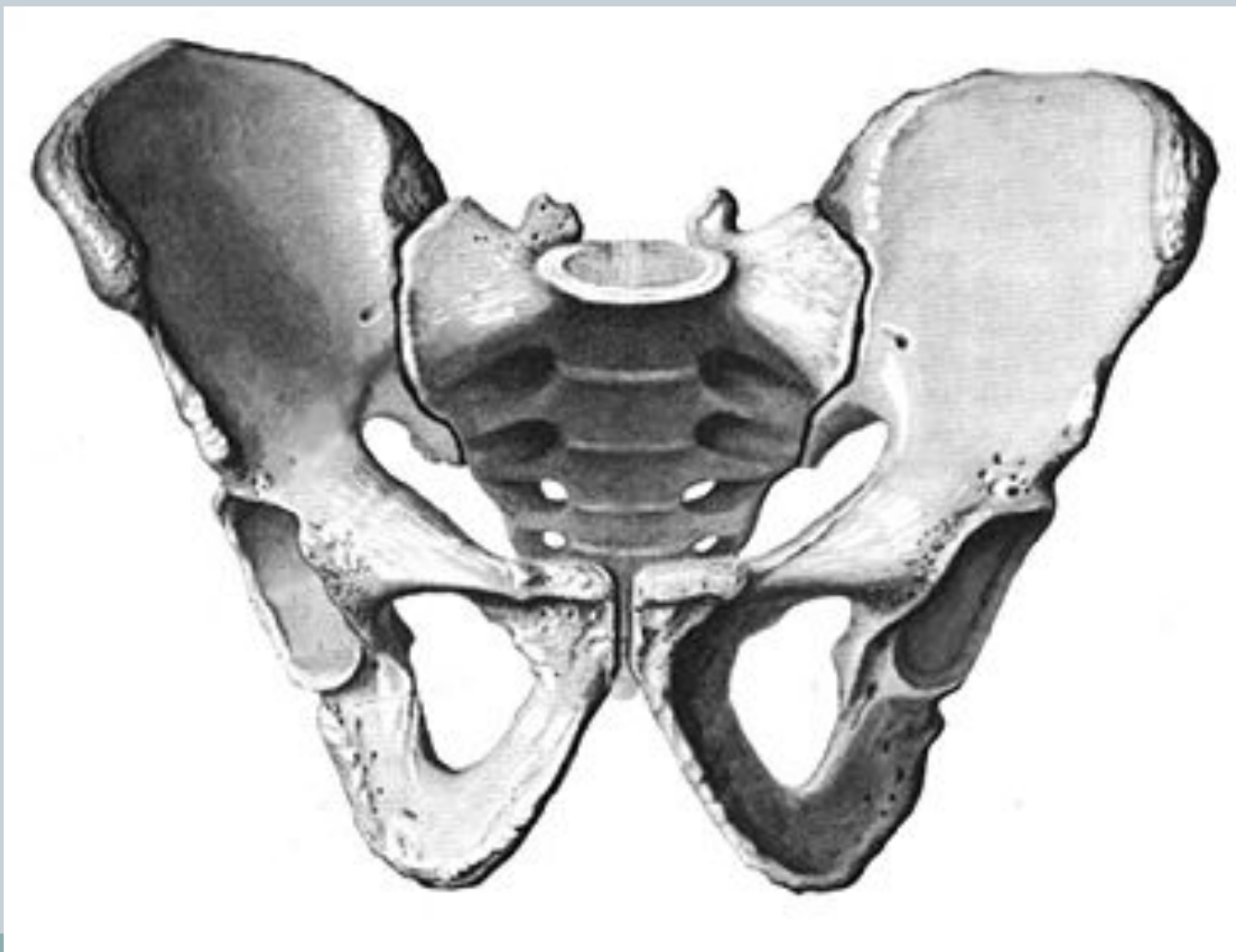- бедренная кость;
- надколенник;
- кости голени;
- кости стопы.




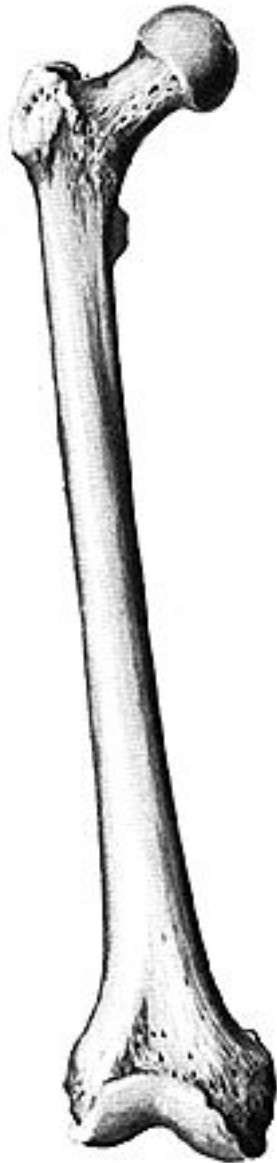
Тазовая кость (os coxae)



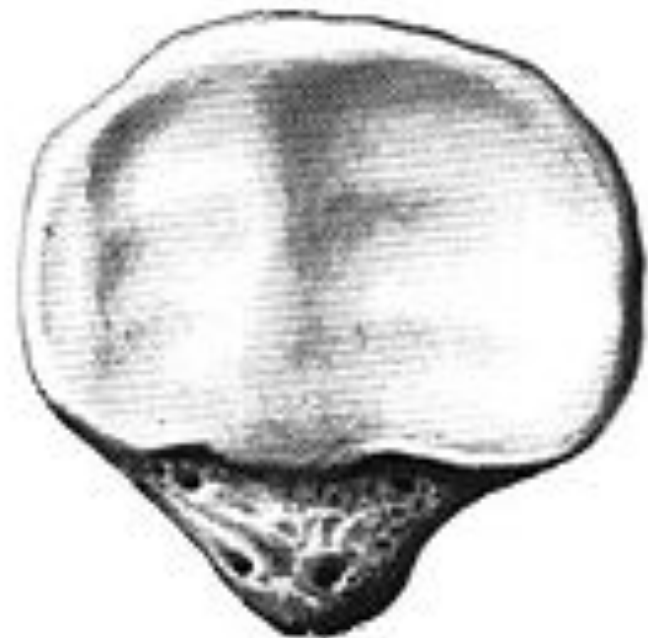

Таз как целое



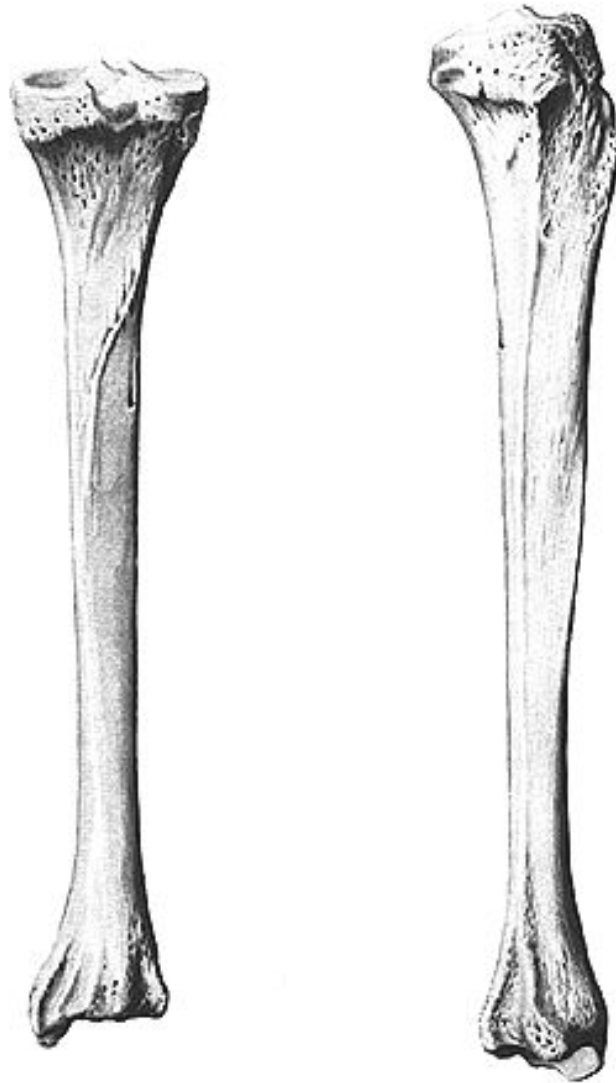
Бедренная кость (*os femoris, femur*)



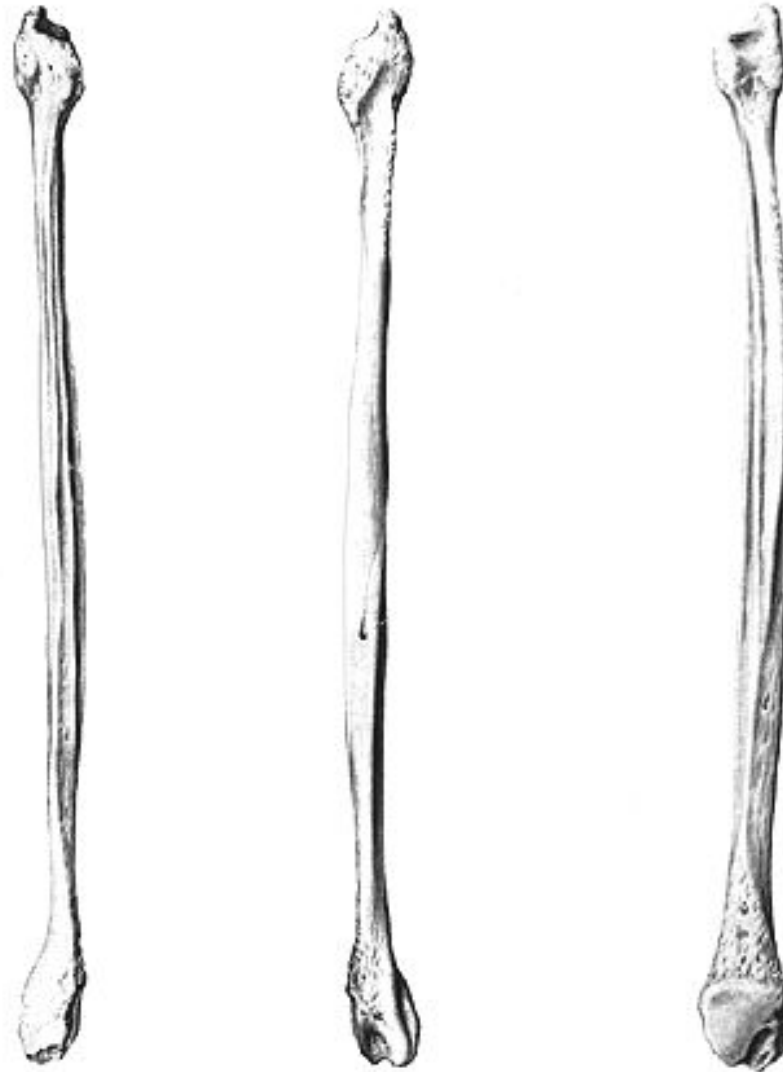Надколенник (rafella)



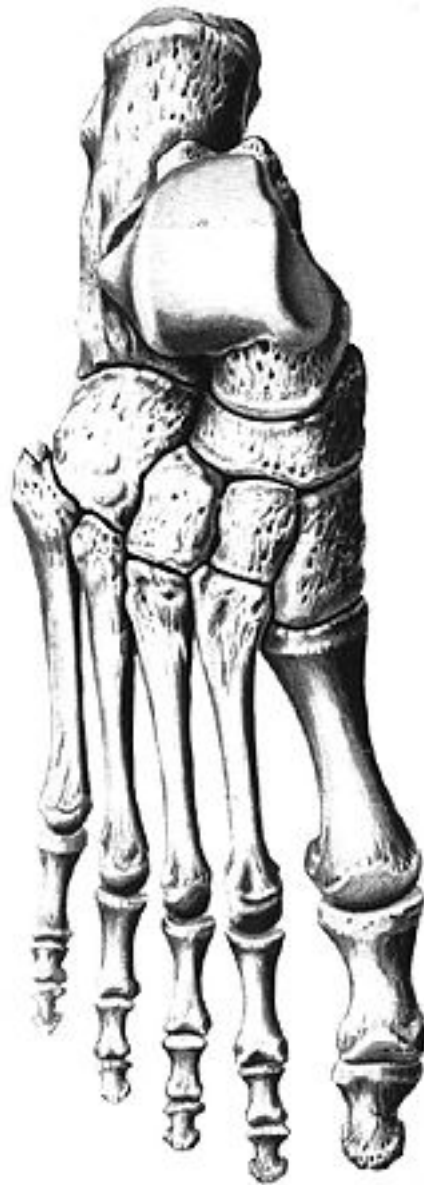
Большеберцовая кость (tibia)



Малоберцовая кость (fibula)



Стопа (*pes*)



Соединение нижней конечности:

- крестцово-подвздошные;
- лобковый симфиз;
- тазобедренный;
- коленный;
- большеберцово-малоберцовый;
- голеностопный;
- поперечный сустав предплюсны (сустав Шопара);
- предплюсно-плюсневые суставы (сустав Лисфранка);
- плюснефаланговые;
- межфаланговые.

