

Лекция 3.

Тип Аросомплеха

Споровики

Малярия

Малярия – одно из наиболее опасных заболеваний человека в мире. По данным ВОЗ в мире ежегодно регистрируются около 500 млн. случаев и от 700 тыс. до 2.7 млн. смертельных исходов.


Малярия была хорошо известна древним грекам и римлянам. С латинского название заболевания переводится как «плохой воздух» (лат. *mal-aria*) из болот, которые они осушали для предотвращения заболевания.

Симптомы малярии

Инфекция может протекать бессимптомно (нет признаков болезни) или с классическими симптомами (лихорадка, озноб, потоотделение, головные и мышечные боли), с тяжелыми осложнениями (церебральная малярия, анемия, почечная недостаточность), которые могут привести к смерти. Симптомы варьируют в зависимости от вида *Plasmodium* и генетических особенностей больного.

Открытие малярии

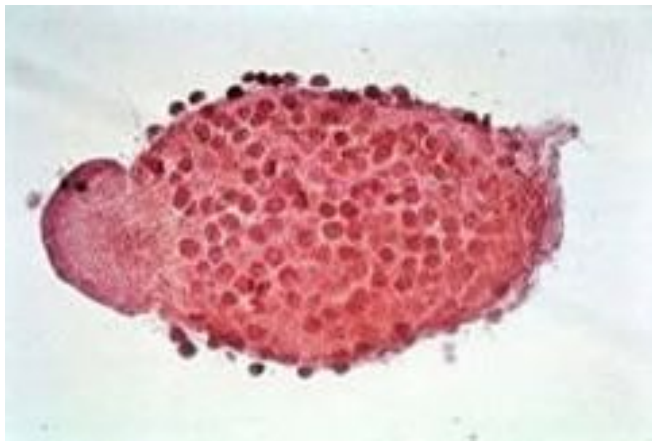
Паразитические прорывики рода *Plasmodium* были неизвестны до 1889 г., когда французский армейский доктор **Чарльз Луи Альфонс Лаверан** описал их, работая в Алжире. За это открытие он был удостоен Нобелевской премии в 1907 г.



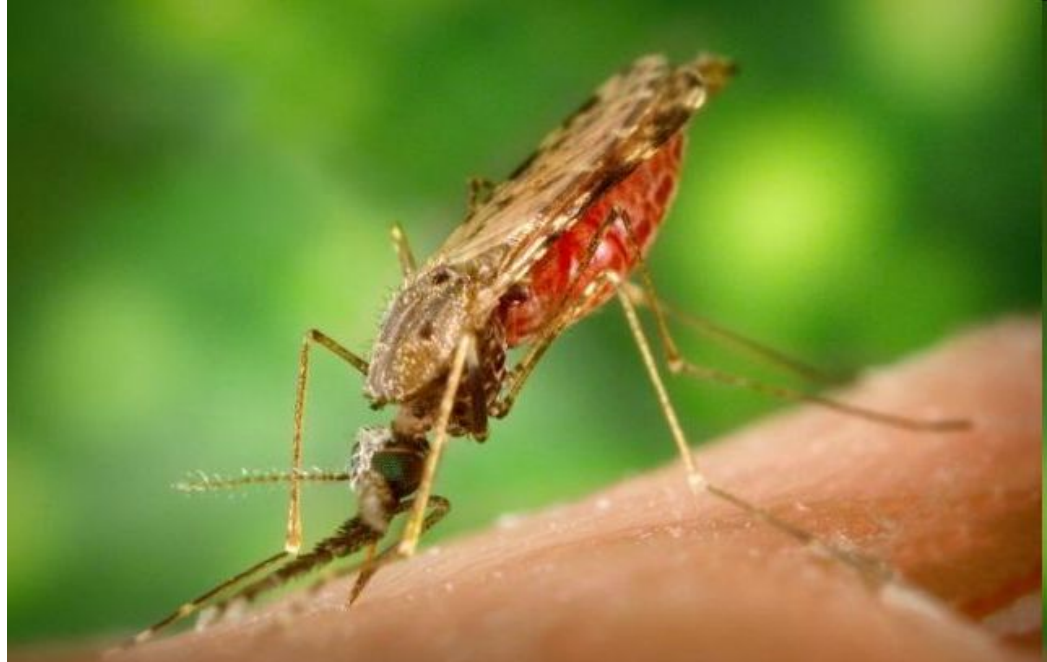В 1897 г. **Рональд Росс** английский военный врач, работавший в Индии, сделал столь же важное открытие – способ переноса малярии. Он установил, что переносчик малярии – комары рода *Anopheles* (Нобелевская премия 1902 г. и звание рыцаря в 1911 г.).



Ооцисты
P. falciparum на
желудке *Anopheles*



Кровососание *Anopheles*



Plasmodium

trophozoite

schizont

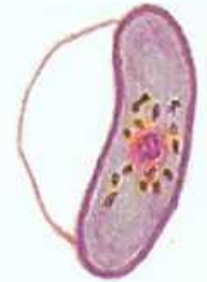
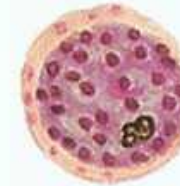gametocyte

Известны 4 вида

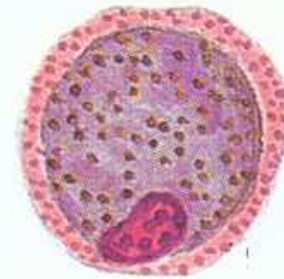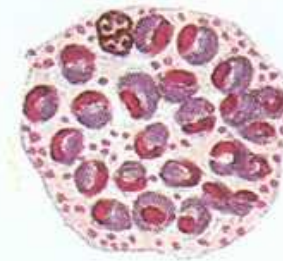
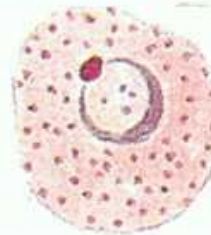Plasmodium вызывающие малярию человека: *P. falciparum*, *P. vivax*, *P. ovale* and *P. malariae*. *P.*

falciparum – возбудитель наиболее злокачественной малярии, которая часто смертельна, причем среди жертв большинство дети

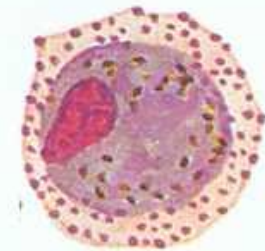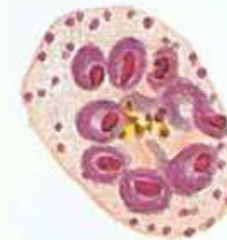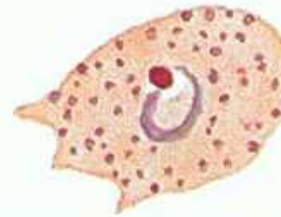
P. falciparum



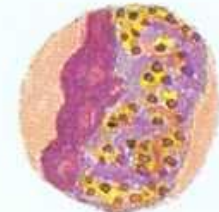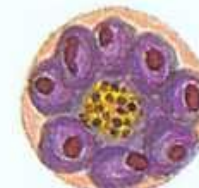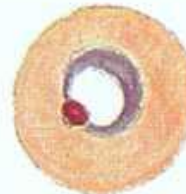P. vivax



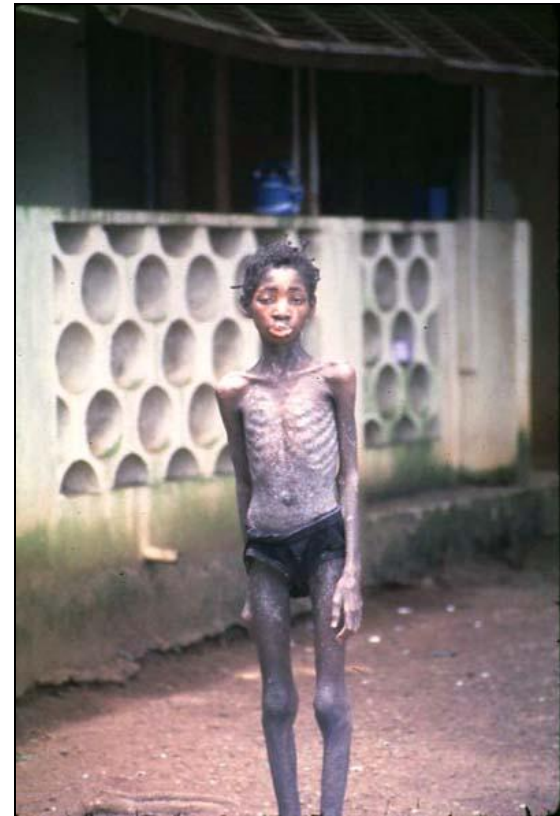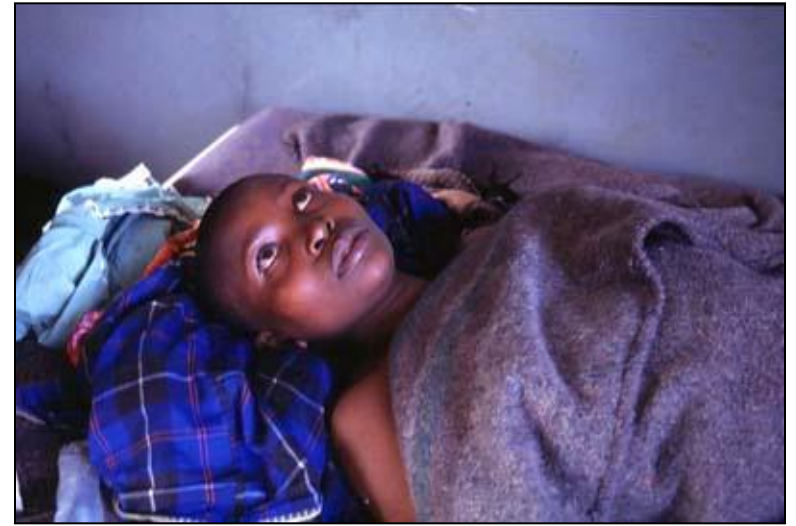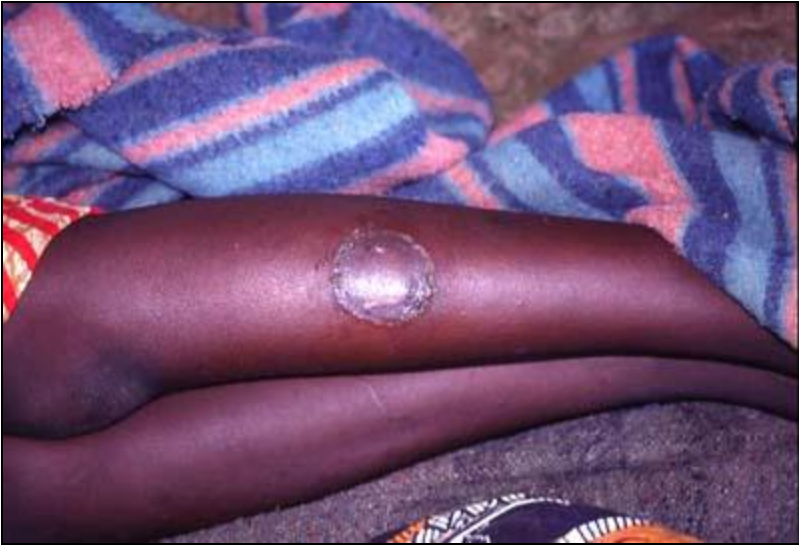P. ovale



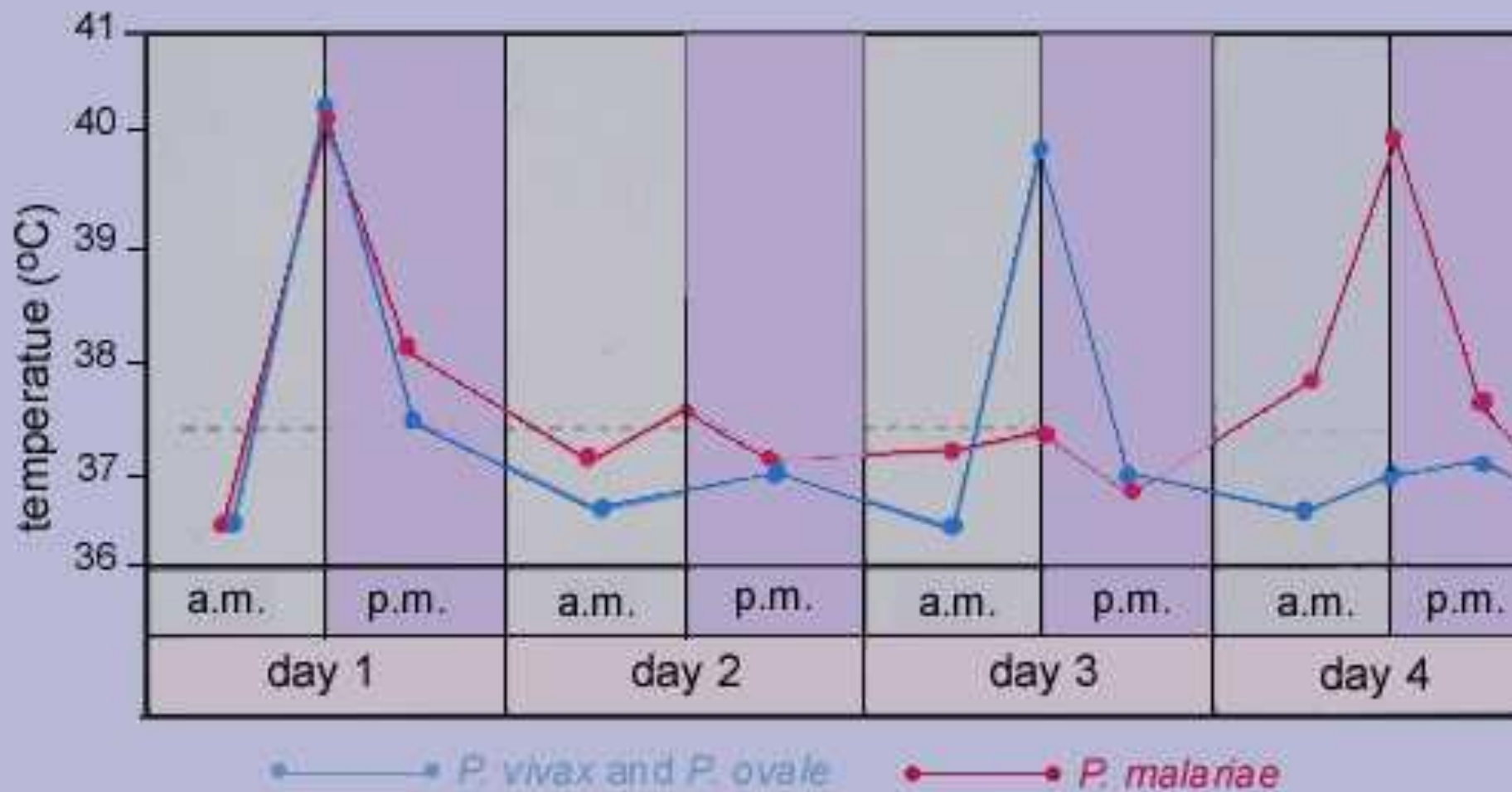
P. malariae



Больные малярией в Африке



Динамика температуры тела человека больного малярией



Malaria

(*Plasmodium* spp.)

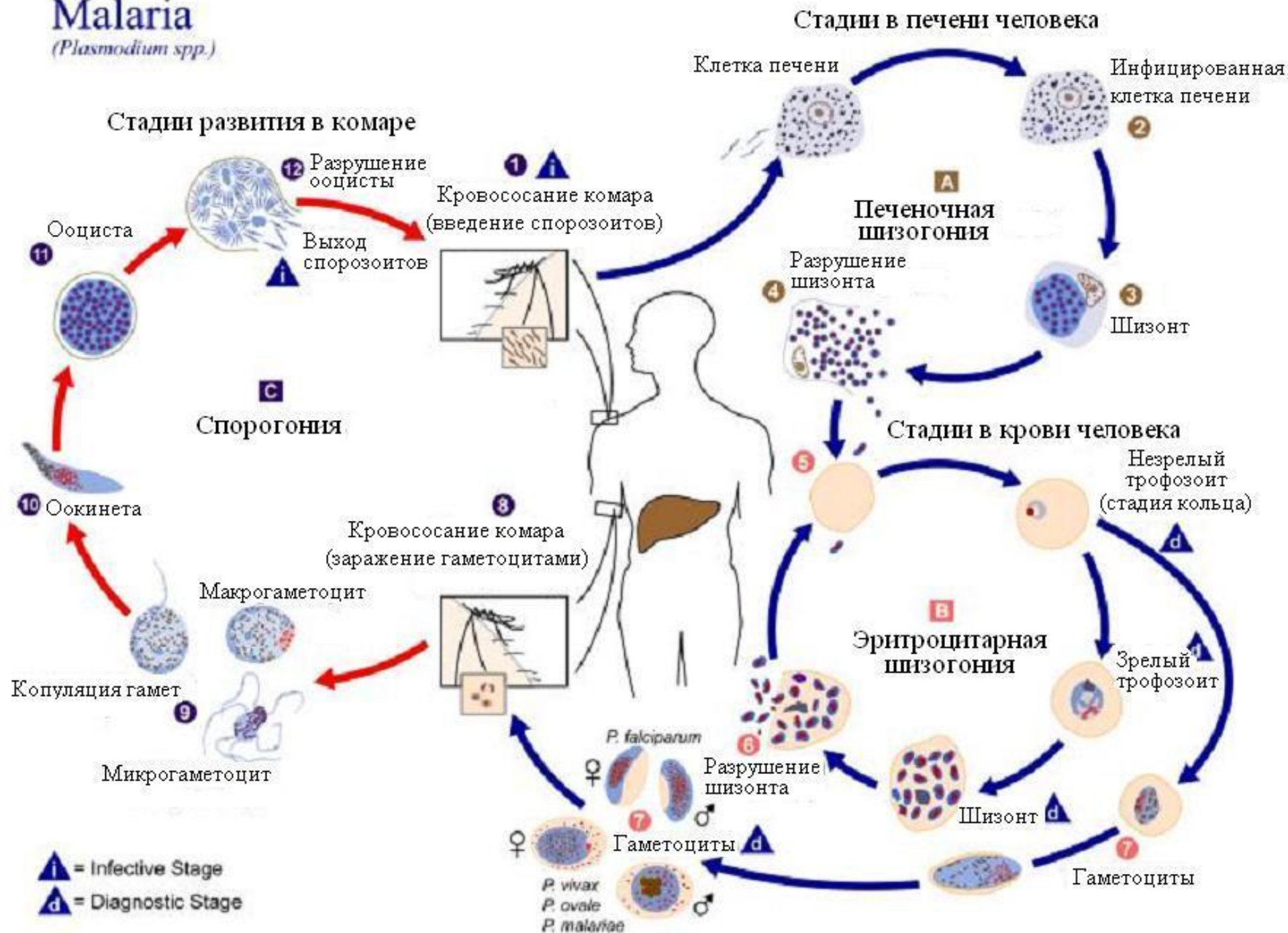
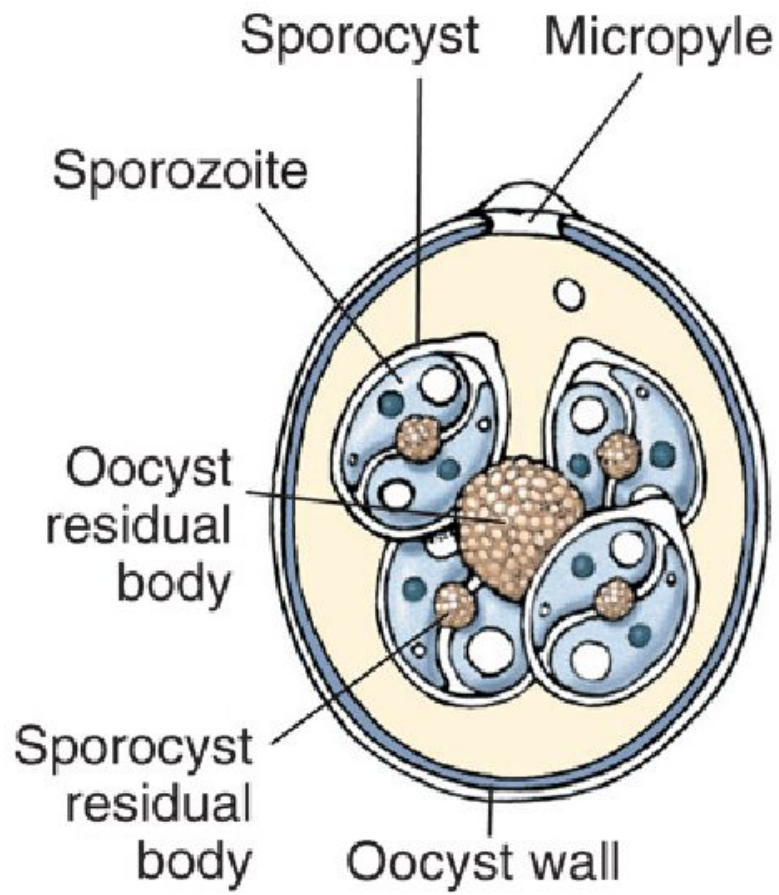
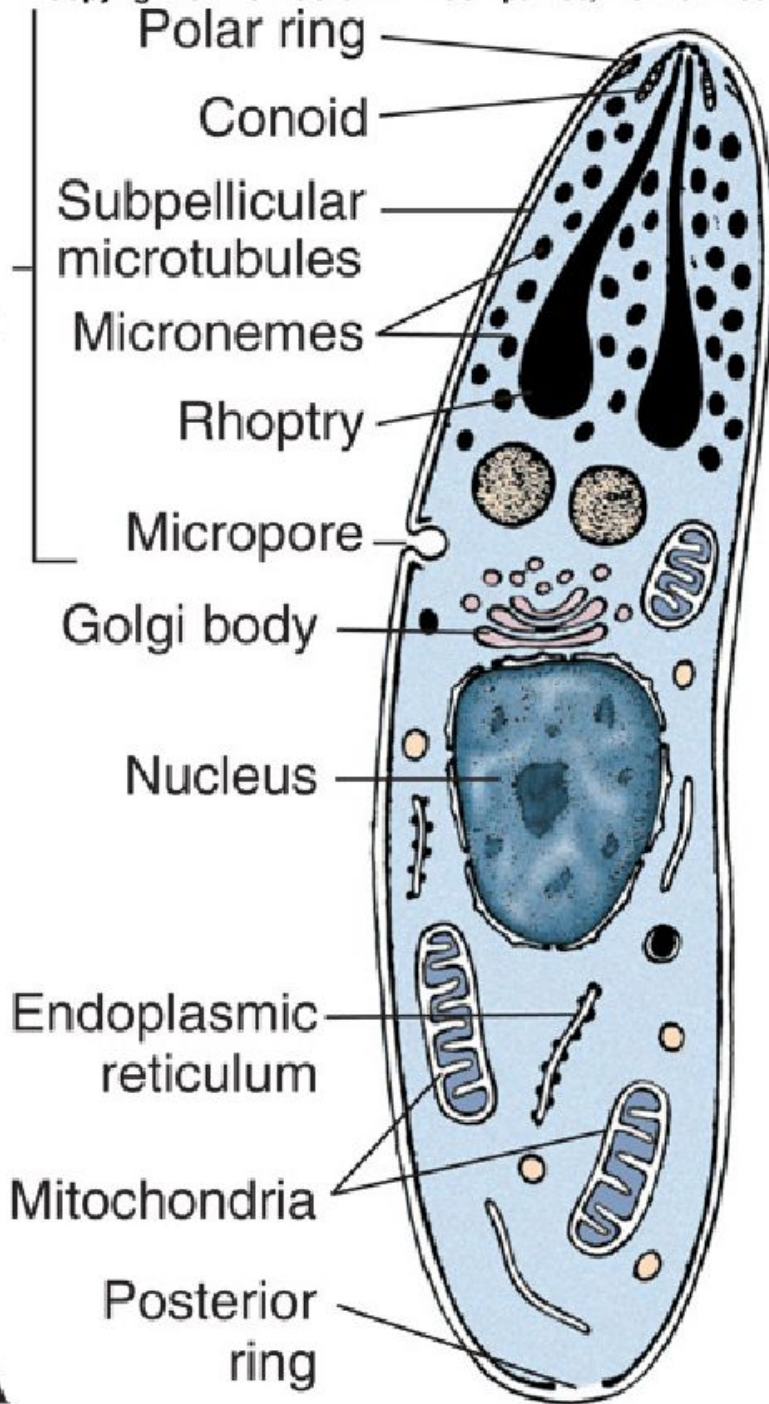


Figure 11.30

Copyright © The McGraw-Hill Companies, Inc. Permission required for reproduction or display.

Apical complex



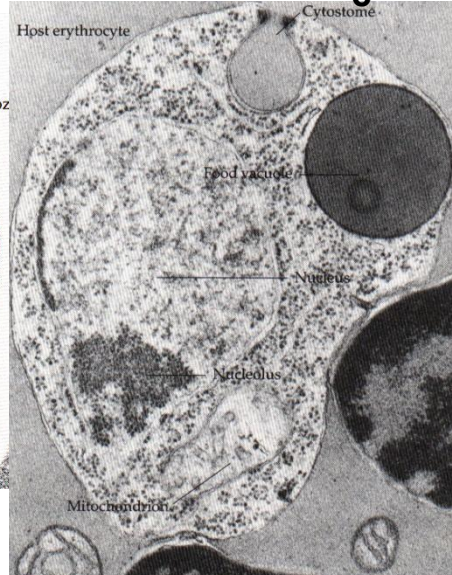
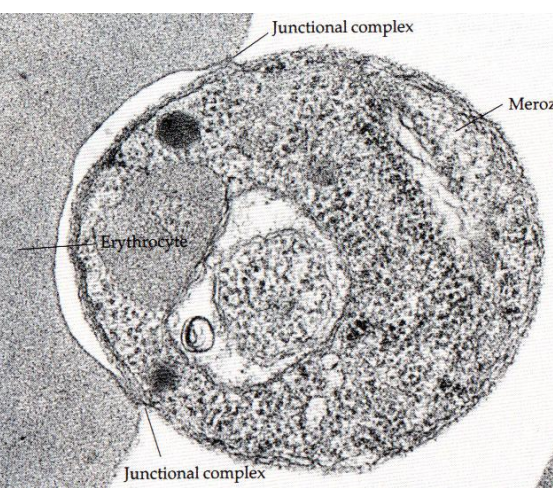
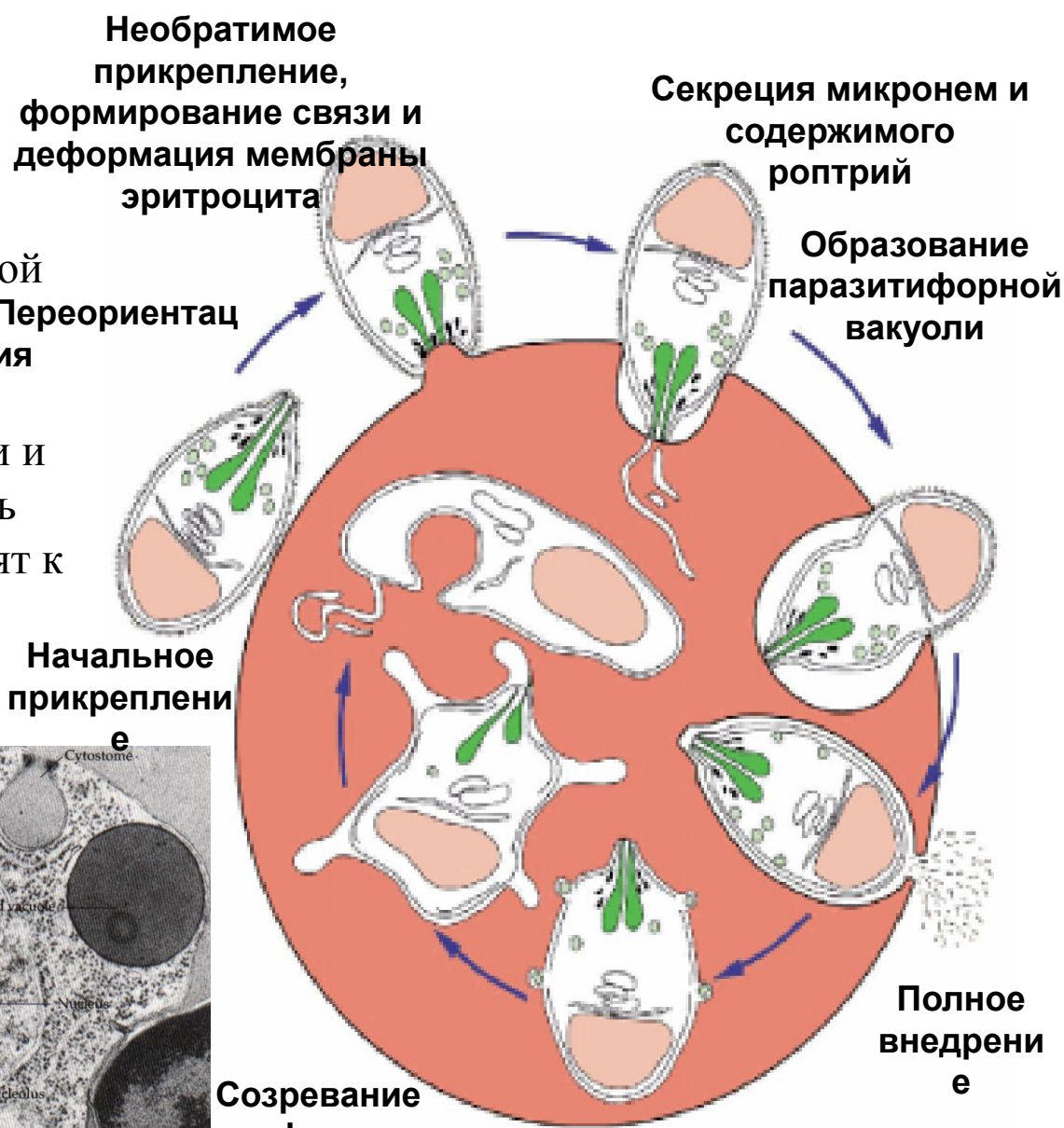
A

B

Стадии проникновения мерозоита в эритроцит

Электронная микроскопия установила, что мерозоит взаимодействует с цитоплазматической мембраной эритроцита и активно проникает в клетку

Во время этого процесса роптрии и микронемы выделяют на поверхность активные молекулы, которые приводят к образованию ямки, впячивания и формированию вакуоли, несущей паразита.



Мерозоит, проникающий в эритроцит

Трофозоит в эритроците

По: Cowman A.F. et al., 2000

Стадии развития малярийного плазмодия в *Anopheles*

(a)–(d) SEM: (a) Оокинета *Plasmodium* (стрелка) прикрепляющаяся к микроворсинкам эпителия (Mv) стенки кишечника комара. Передняя часть паразита уже проникла между микровилями.

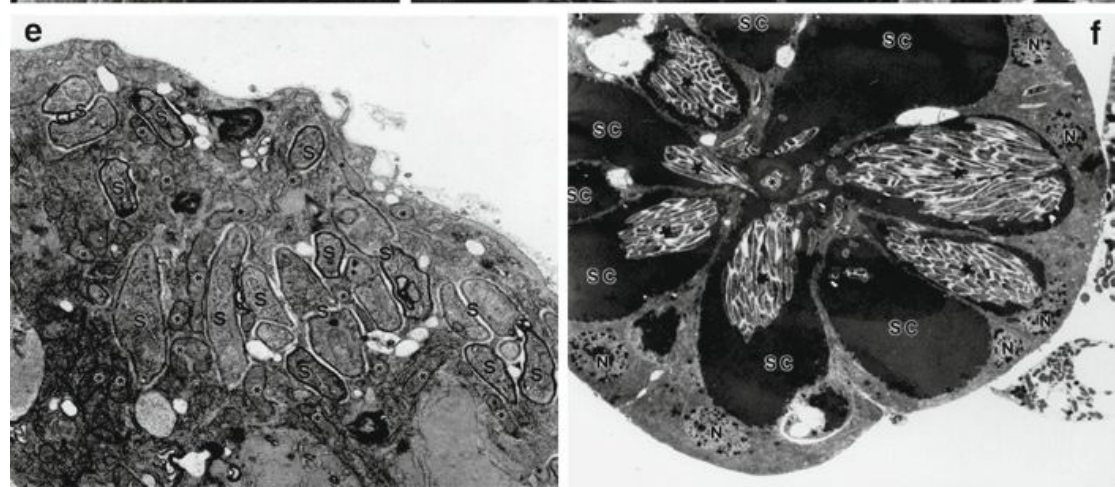
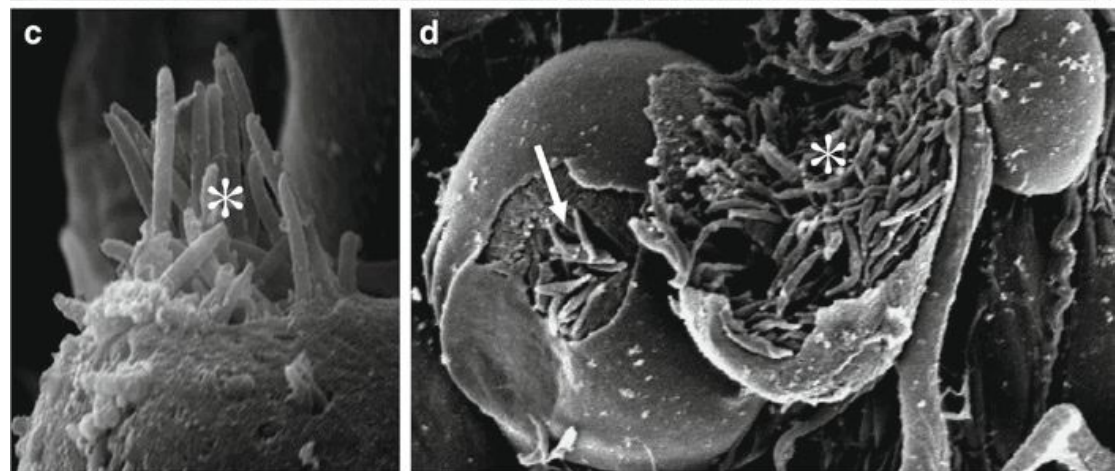
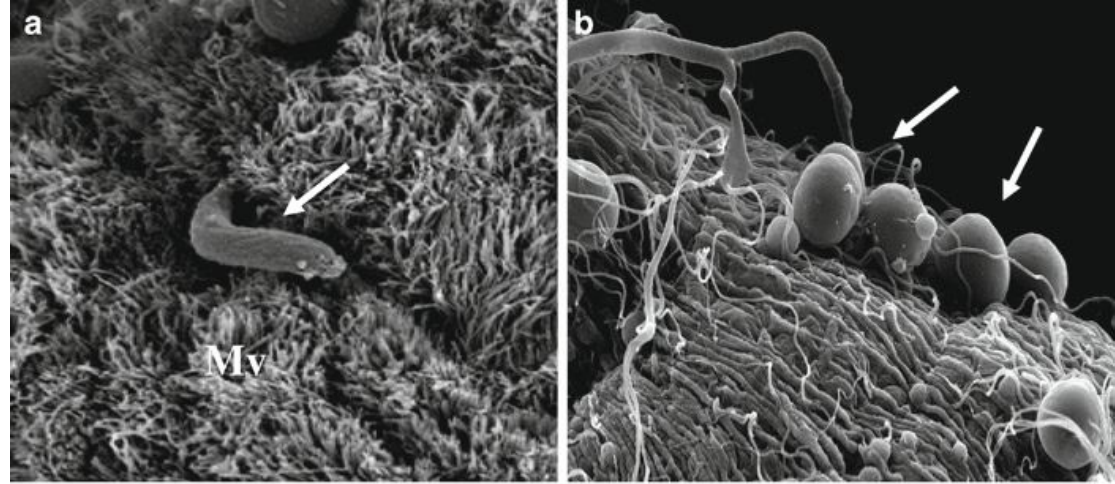
(b) Инфицированный кишечник (6 сут. после кровососания). Несколько зрелых ооцист (стрелки) прикреплены к наружной стенке кишечника.

(c) Спорозоиты выходят из зрелой ооцисты в гемоцель (19 сут.).

(d) Две разрушенные ооцисты на различных стадиях развития (12 сут.). Одна ооциста начинает вывод спорозоитов, а другая со спорозоитами готовыми к проникновению.

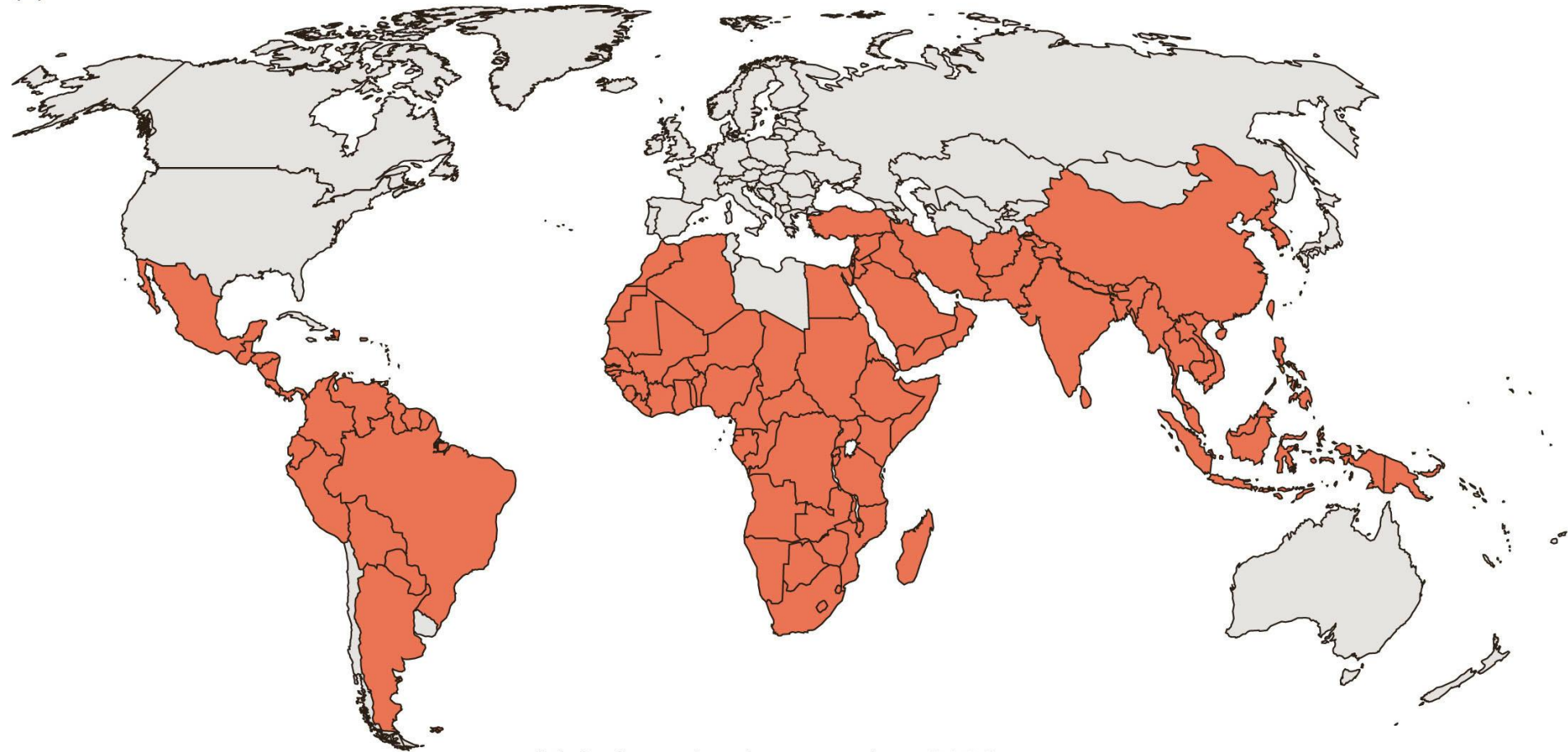
(e, f) TEM: (e) Начальная стадия инвазии спорозоитов в слюнную железу комара (10 сут.). Цитоплазма секреторной клетки полна спорозоитами.

(f) Поздняя стадия инвазии слюнных желез (15 сут.). Все спорозоиты внутри секреторных полостей (sc) образуют протяженные вдоль структуры (*). Некоторые паразиты уже в слюнных протоках (N = ядро).



Распространение малярии


(b)



Malaria endemic countries, 2000



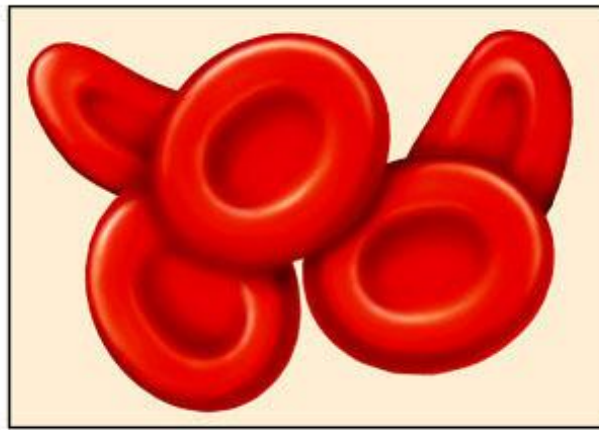No malaria



Endemic malaria, risk limited to certain areas

Copyright © 2004 Pearson Prentice Hall, Inc.

Серповидно-клеточная анемия



Нормальные (слева) и серповидные (справа) эритроциты

Область распространения серповидно-клеточной анемии и малярии, вызываемой *P. falciparum*

