



Урок биологии 8 класс


Учитель: Пивоварова И.А.



Строение и функции ГОЛОВНОГО МОЗГА

Цель урока:

- Изучить строение и функции головного мозга.
- Раскрыть роль продолговатого, среднего, промежуточного мозга и мозжечка в осуществлении условных рефлексов и выяснить их значение.



Иван Сергеевич Тургенев
масса мозга – 2012 г.



Владимир Ильич Ленин
масса мозга – 1340г.



Дмитрий Иванович Менделеев
масса мозга – 1571г.

Проблема: Можно ли утверждать, что чем больше мозг (голова), тем умнее человек?

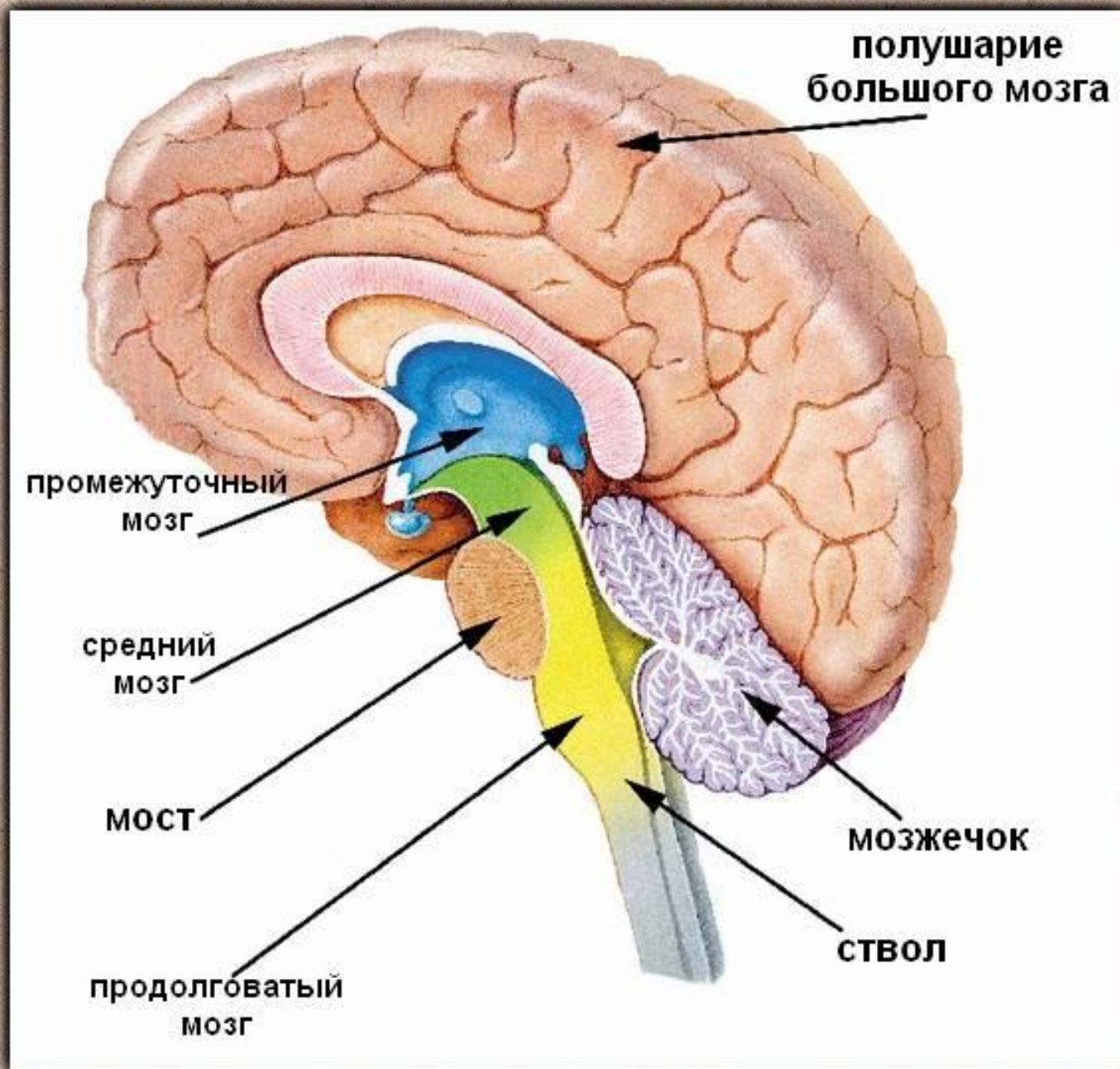


История исследования головного мозга

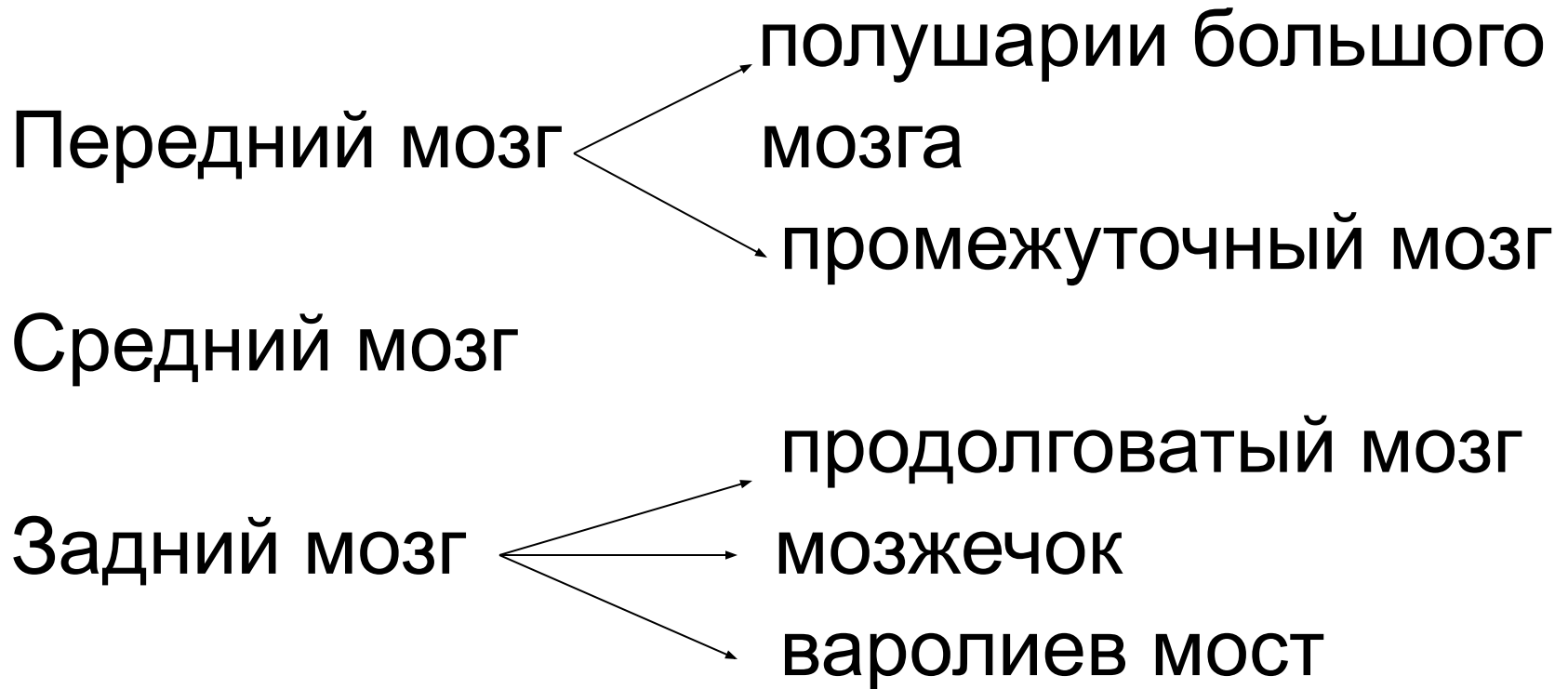


Гиппократ
(460-377 г. до н.э)
Древнегреческий врач,
«отец медицины»

Отделы головного мозга



Отделы головного мозга



ОТДЕЛЫ ГОЛОВНОГО МОЗГА

Полушарии большого мозга

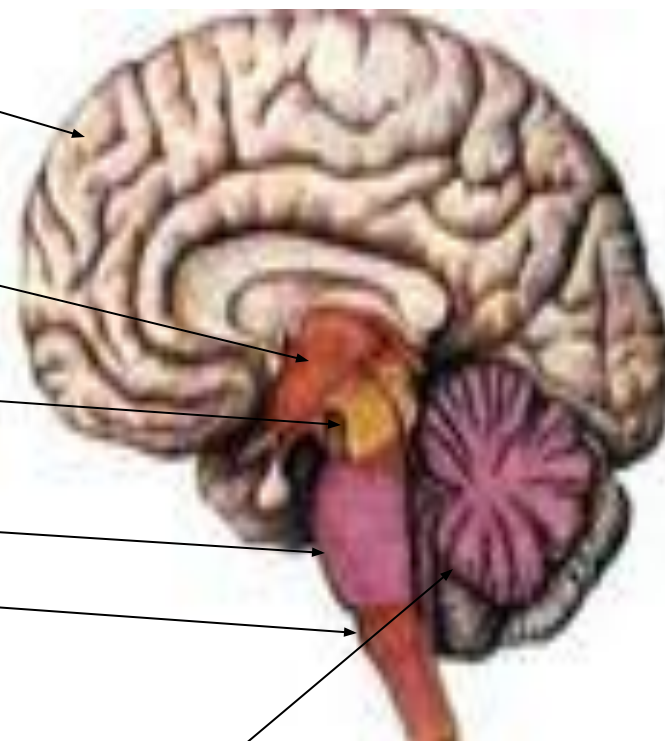
Промежуточный

Средний мозг

Мост

Продолговатый

Мозжечок





Какие утверждения верны?

1. Средняя масса головного мозга взрослого человека составляет:

- А. Меньше 950 г.
- Б. 950 – 1100 г.
- В. 1100 – 2000г.

2. Головной мозг человека состоит из:

- А. Ствола и полушарий большого мозга.
- Б. Мозжечка и полушарий большого мозга.
- В. Ствола, мозжечка, полушарий большого мозга.

3. Продолговатый мозг является продолжением:

- А. Среднего мозга
- Б. Спинного мозга.
- В. Промежуточного мозга.


4. В головном мозге полушария и кору имеют:

- А. Средний мозг и полушария большого мозга.
- Б. Мозжечок и промежуточный мозг.
- В. Полушария большого мозга и мозжечок.

Тест

«Строение и функции головного мозга»


Выберите правильный ответ

- 
- 1. Какие отделы головного мозга относятся к стволу мозга**
 - А) средний мозг;
 - Б) продолговатый мозг;
 - Г) промежуточный мозг;
 - Д) мост
 - 2. Какой отдел головного мозга является как бы продолжением спинного мозга в полости черепа:**
 - Б) продолговатый мозг;
 - 3. Какой отдел головного мозга содержит двигательные рефлекторные центры, обеспечивающие поворот глазных яблок:**
 - Б) средний мозг;

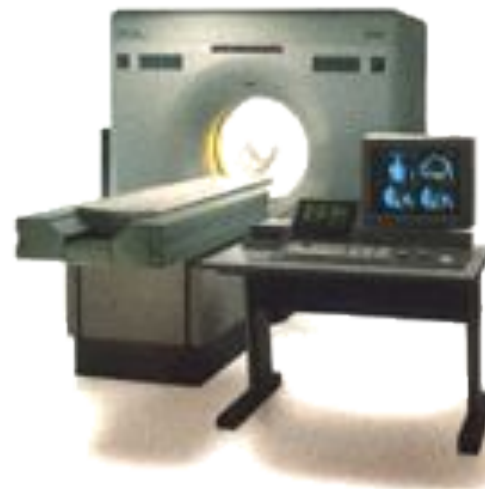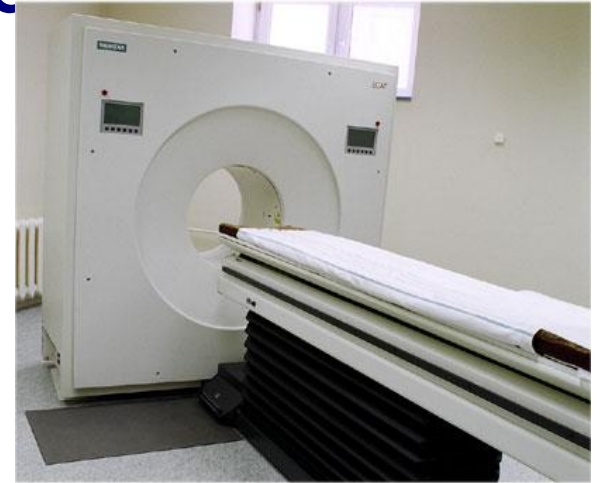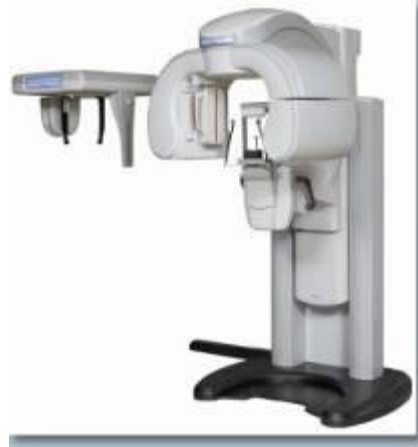Продолжи предложение

1. Головной мозг расположен в полости ... и имеет массу от ... до ... грамм.
2. Ствол головного мозга включает в себя следующие отделы: продолговатый, ... , средний мозг и ... мозг.
3. Самый крупный отдел ЦНС – полушария большого мозга, поверхность которой образует борозды и
4. Крупные ... делят полушария на доли: лобную, ... , затылочную и

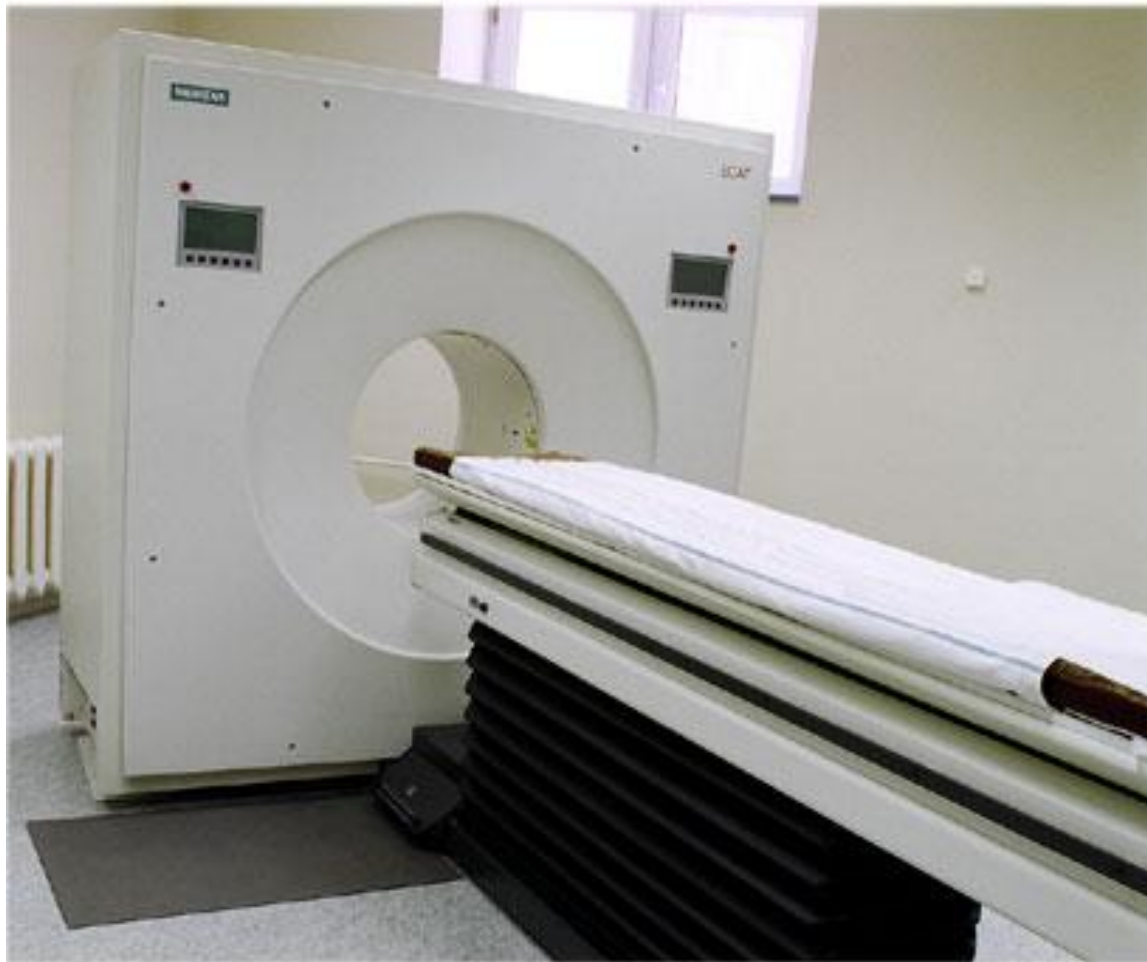Институт головного мозга им. В.М. Бехтерева



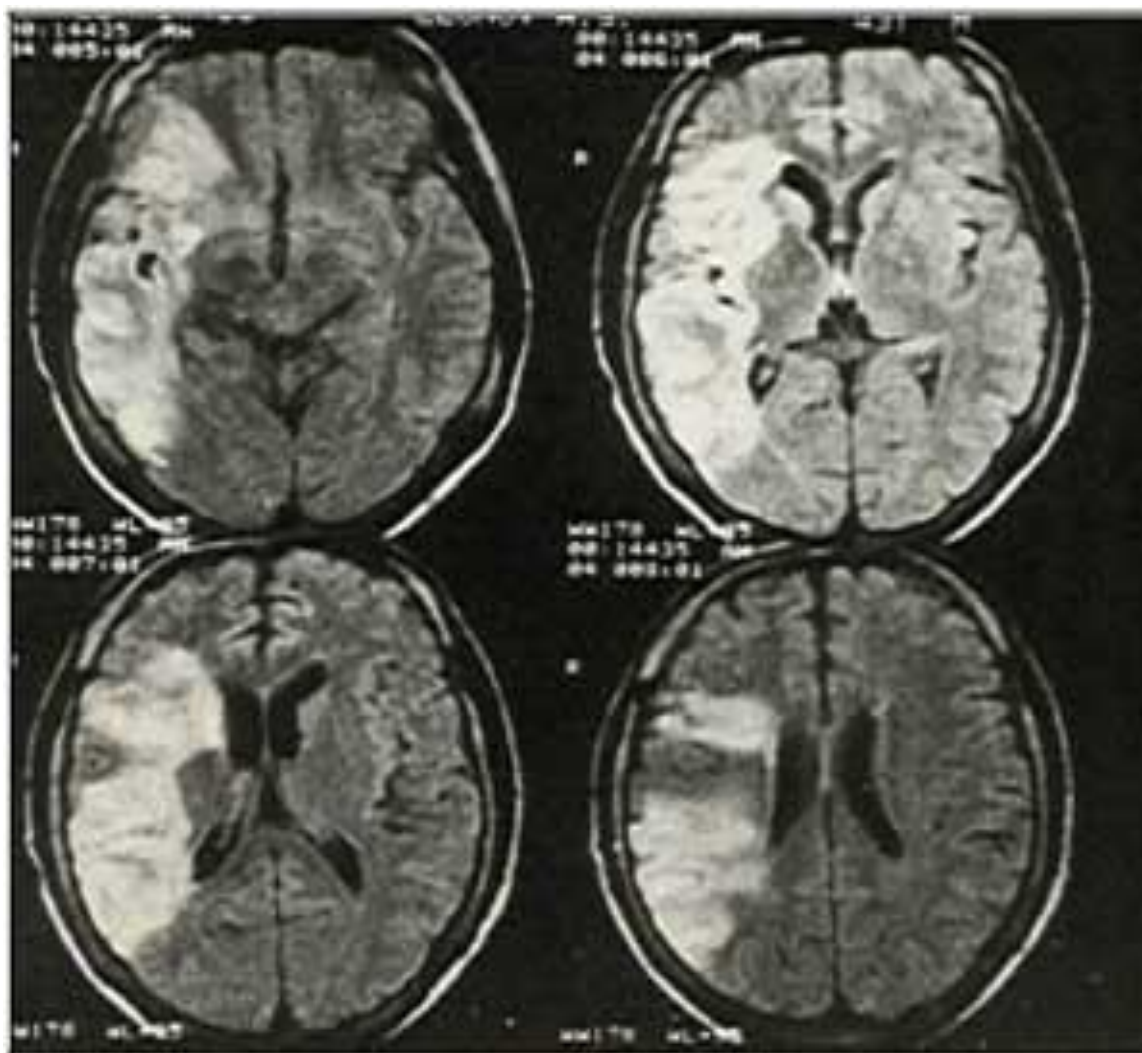
Вилы томографов



Полное управление процессом съемки и дентальный компьютерный томограф, включающий в себя функции цифрового панорамного рентген аппарата (14 проекций)



Томограмма головного мозга



Домашнее задание

В учебнике стр. 60-63 учить.

Стр. 64-65 вопросы и задания

1 – 8 вопросы на «5»


1 – 6 вопросы на «4»

Заполнить таблицу «Отделы головного мозга»

Индивидуальное групповое задание:

Подобрать материал о функционально-
диагностическом центре в

г. Лермонтове Ставропольского края используя ИКТ,
Интернет ресурсы.



« Мозг человека самый сложный объект во Вселенной, чем больше мы понимаем как он устроен, тем лучше мы можем заботиться о нём»