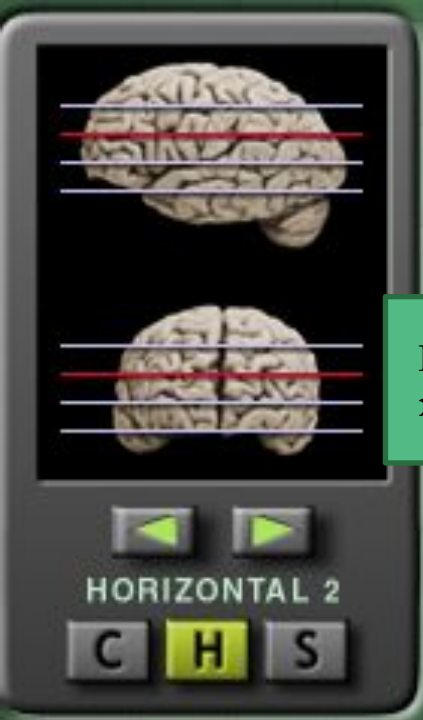

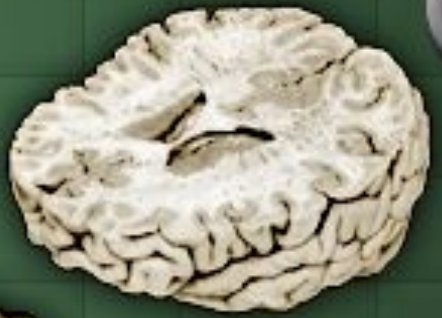Головка
хвостатого ядра

Primary
motor
cortex

Somatosensory
cortex

Premotor
ex



Corpus callosum
(genu)

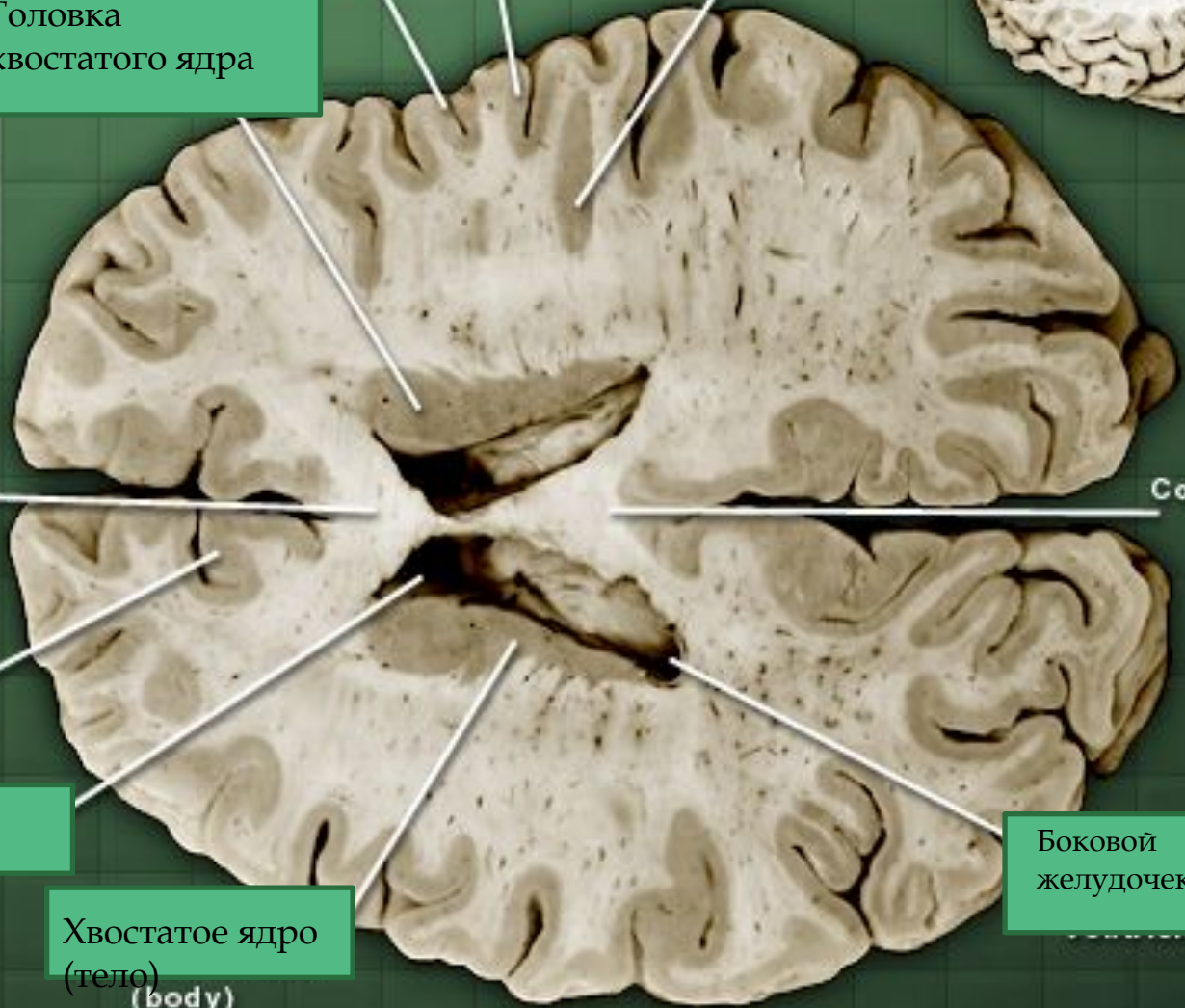
Corpus callosum
(splenium)

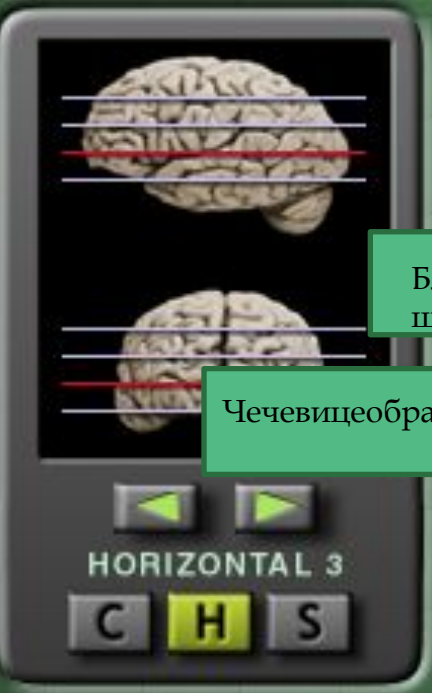
Cingulate
cortex

Тело бокового
желудочка
(body)

Хвостатое ядро
(тело)
(body)

Боковой
желудочек





Thalamus:
dorsomedial nucleus

Primary auditory
cortex

Хвостатое
ядро

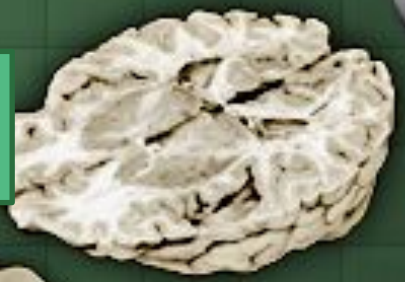Внутренняя
я капсула

Третий
желудочек

Боковой
желудочек

Бледный
шар

Чечевицеобразное ядро



Superior
colliculus

Мозжечок

Caudate nucleus
(head)

Cingulate
cortex

Primary
visual
cortex

Anterior
comm issure

Внутренняя
капсула

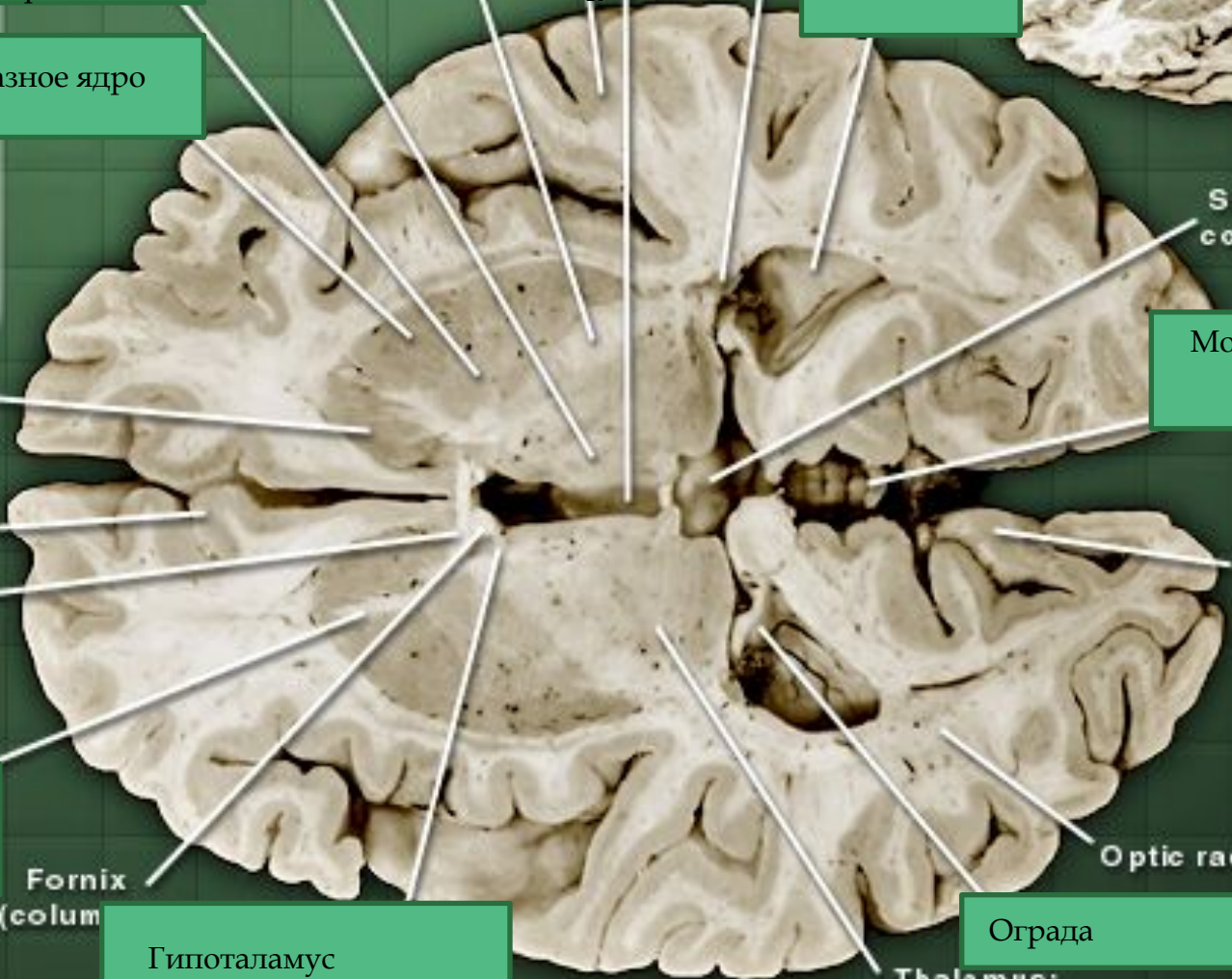
Fornix
(column)

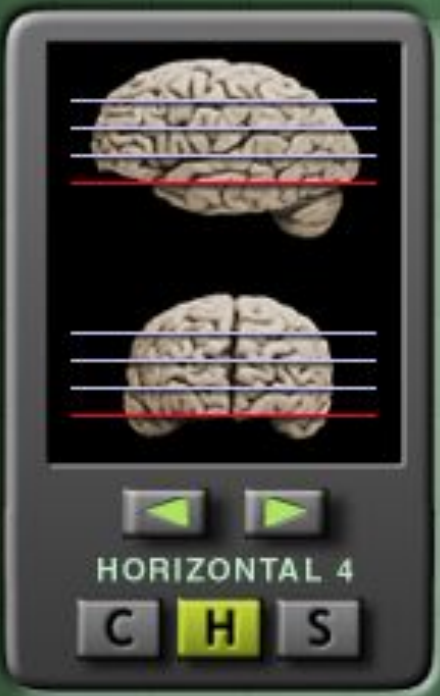Гипоталамус

Optic radiations

Ограда

Thalamus:
ventral posterior nuclei





Гиппокамп (Старая кора)

Substantia nigra

Red nucleus

Inferior colliculus

Мозжечок

Cerebral peduncle

Cerebral aqueduct

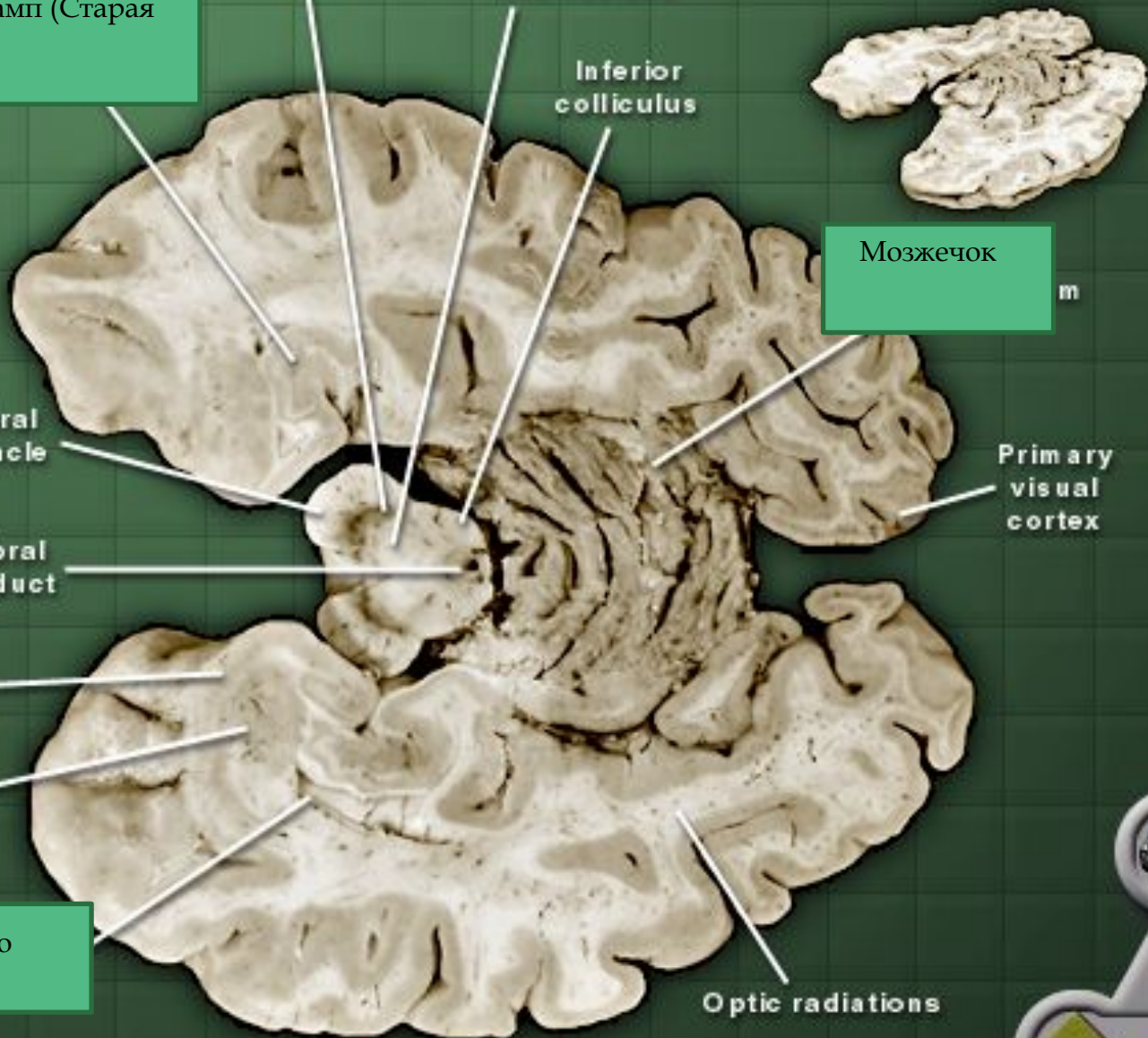
Primary olfactory cortex

Амидгола

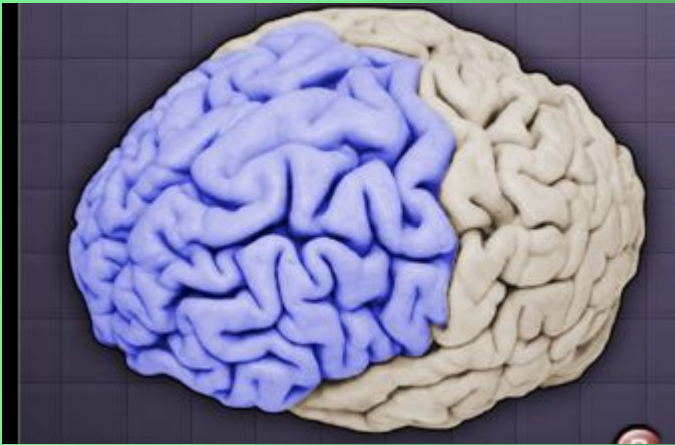Нижний рог бокового желудочка

Primary visual cortex

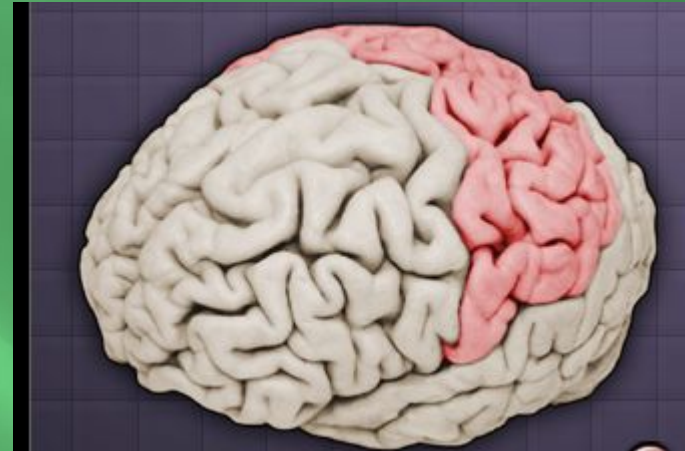
Optic radiations



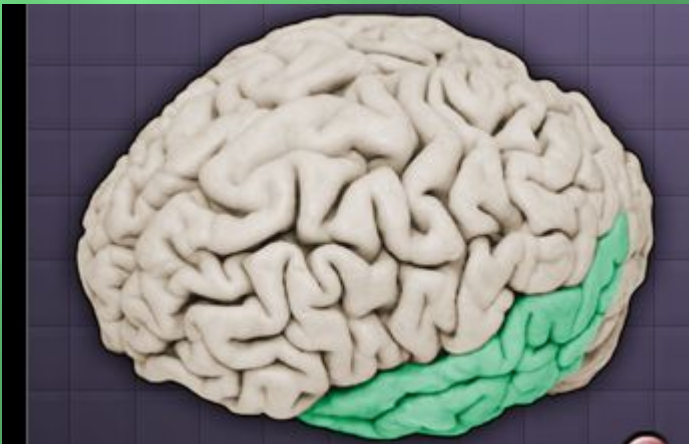Фронтальная



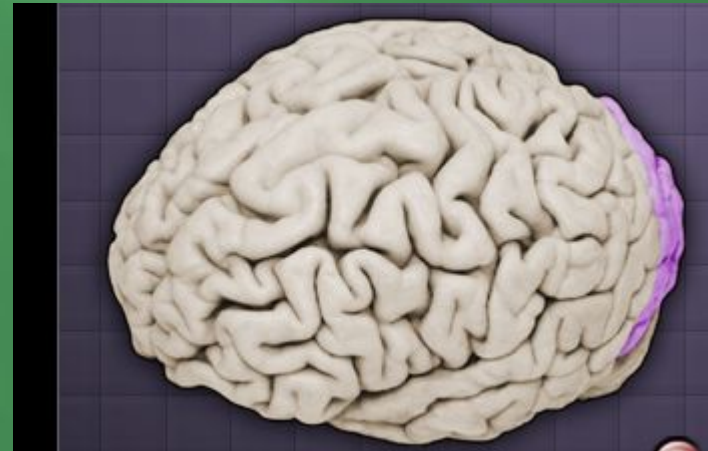
Теменная



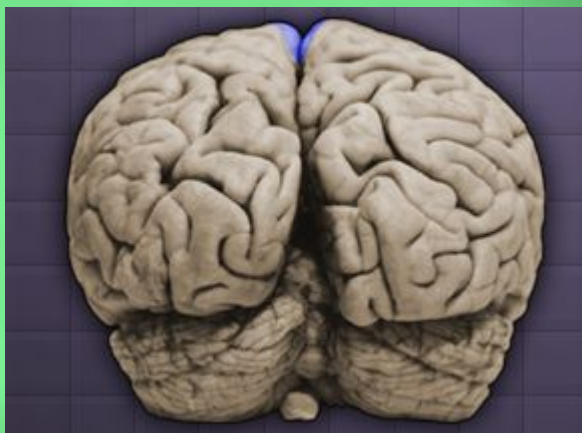Височная



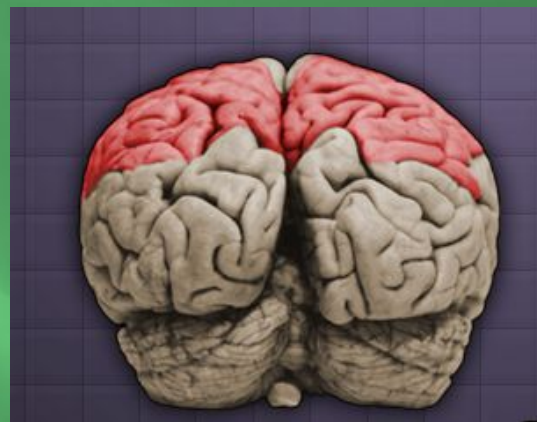Затылочная



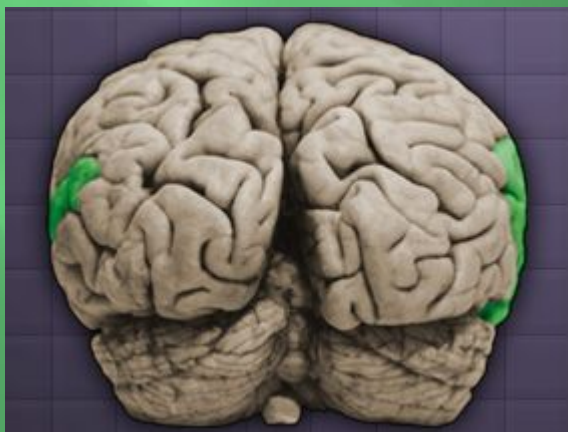Фронтальная



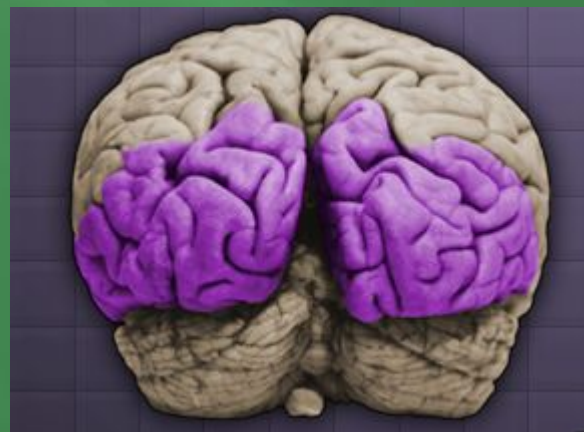Теменная



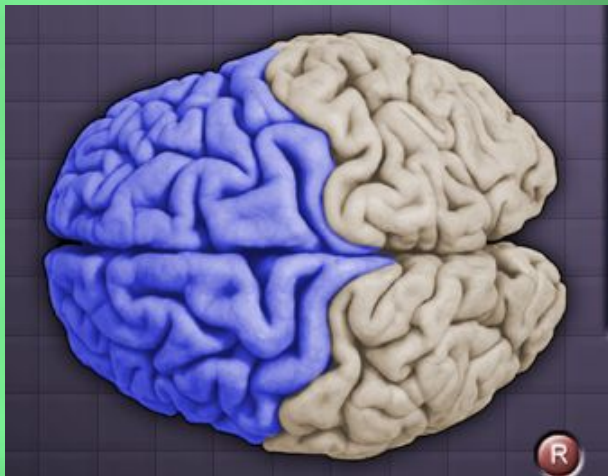Височная



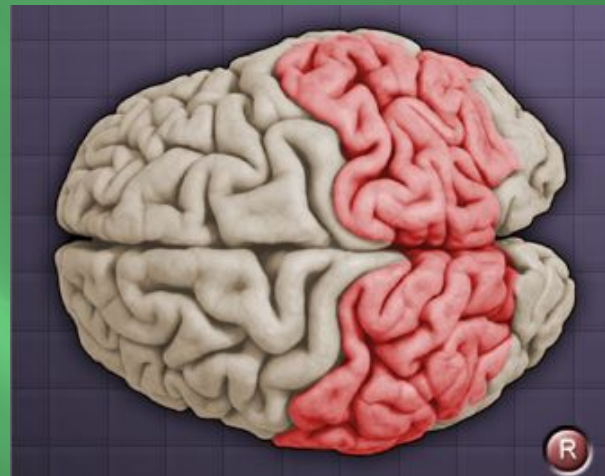Затылочная



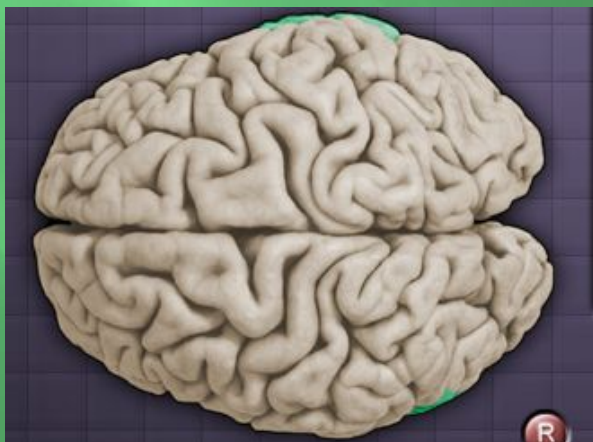
Фронтальная



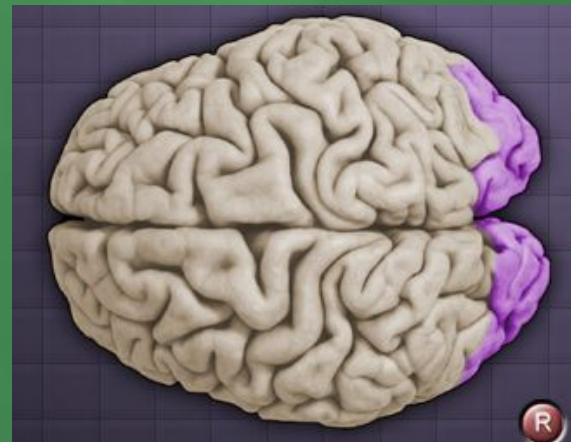Теменная



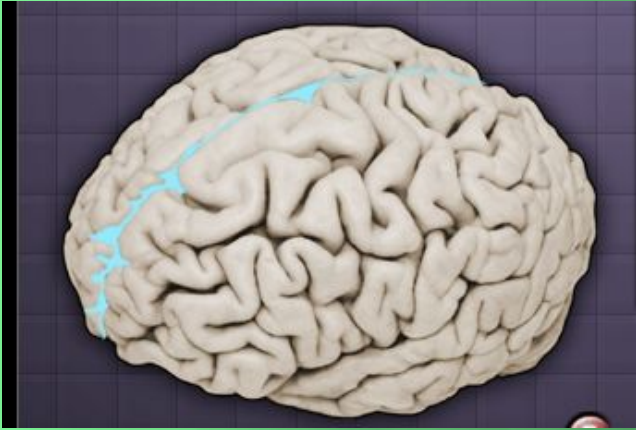
Височная



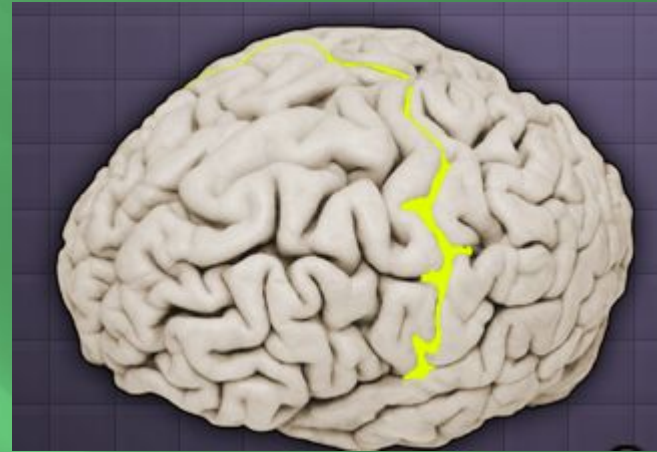Затылочная



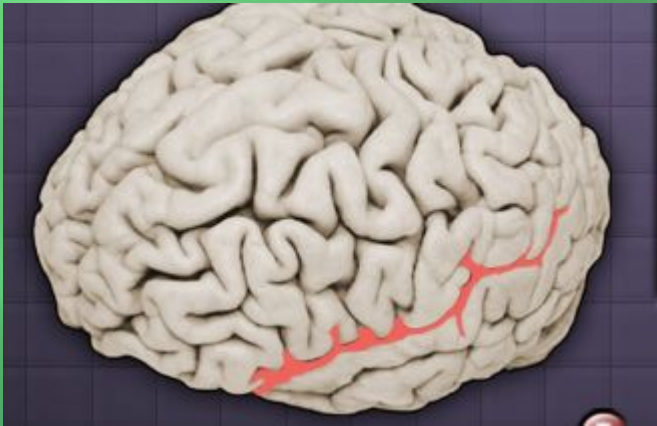
Продольная



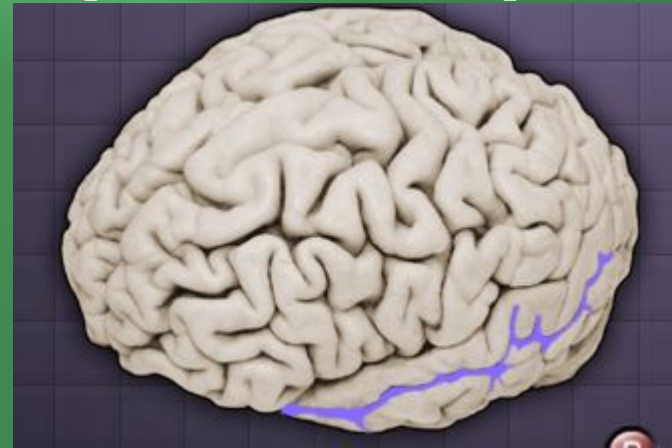
Центральная борозда



Латеральная борозда



Верхняя височная борозда

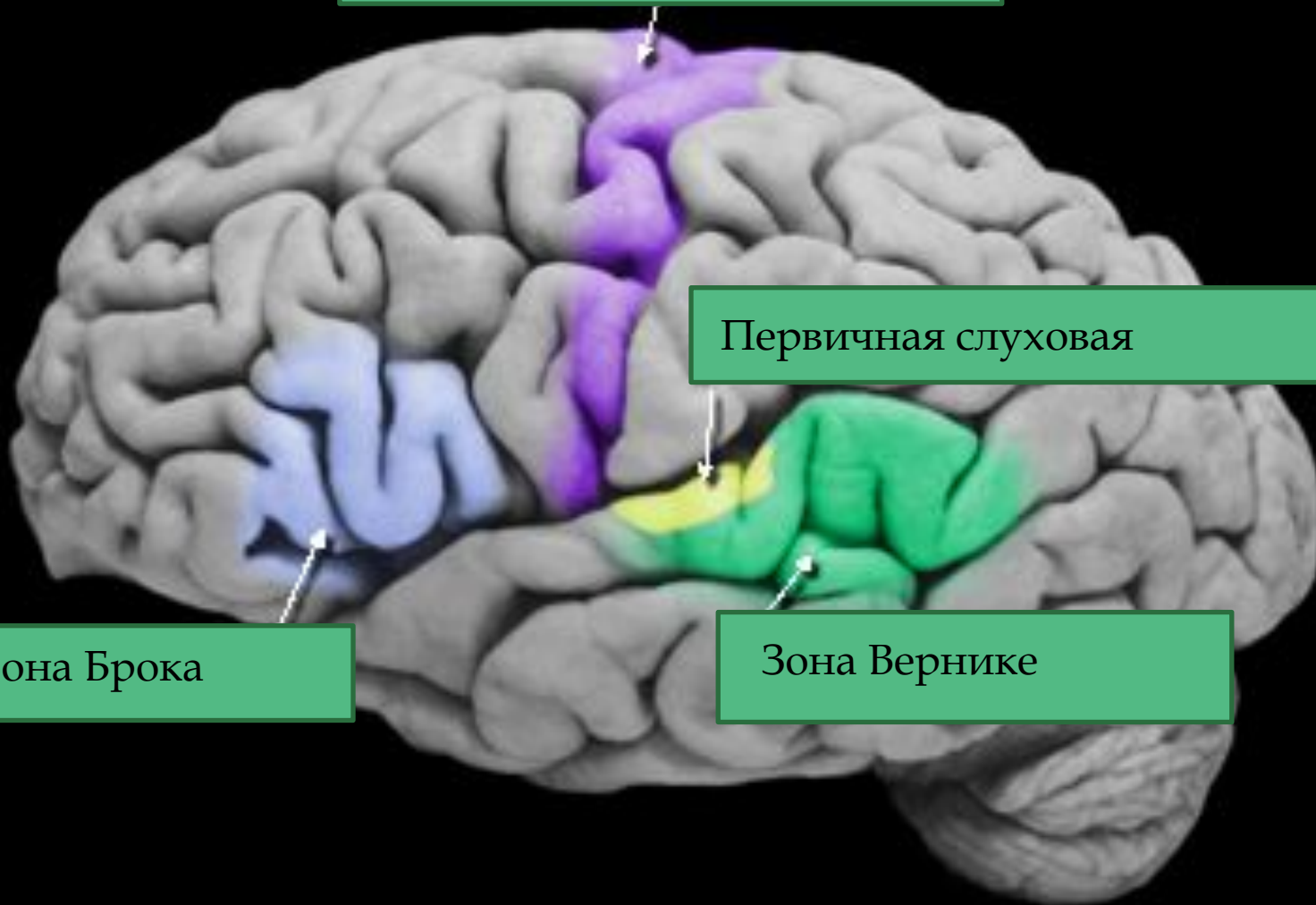


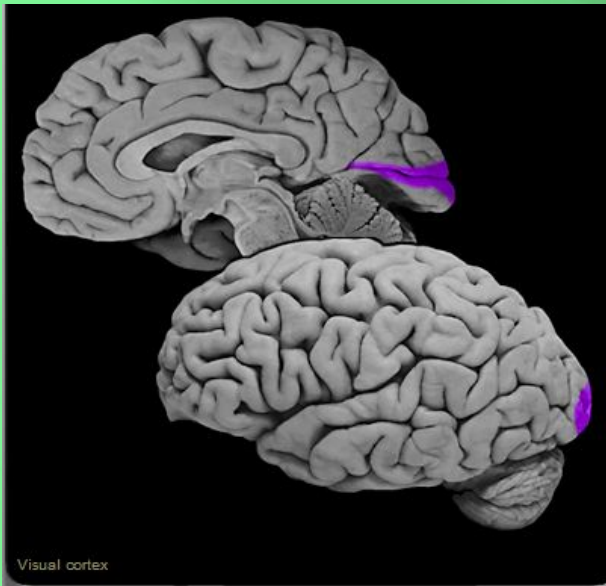Первичная моторная

Первичная слуховая

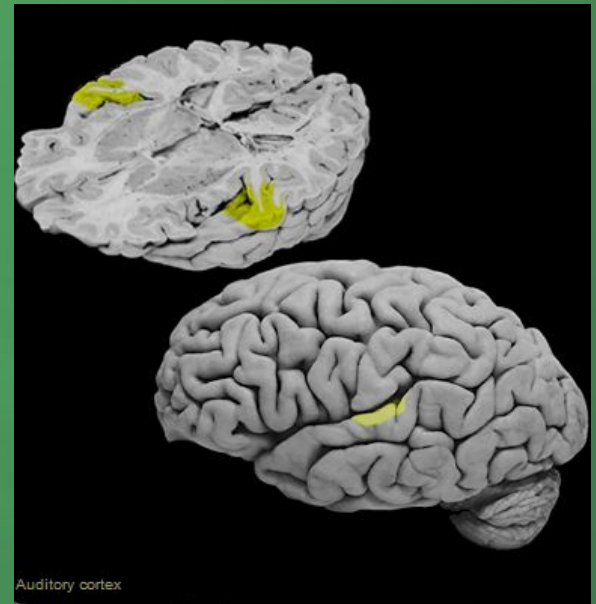
Зона Брока

Зона Вернике

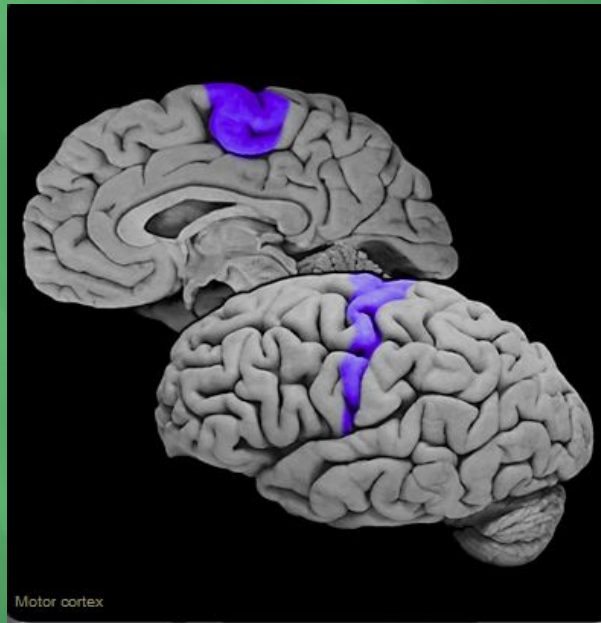




Визуальная кора



Слуховая кора



Моторная кора

