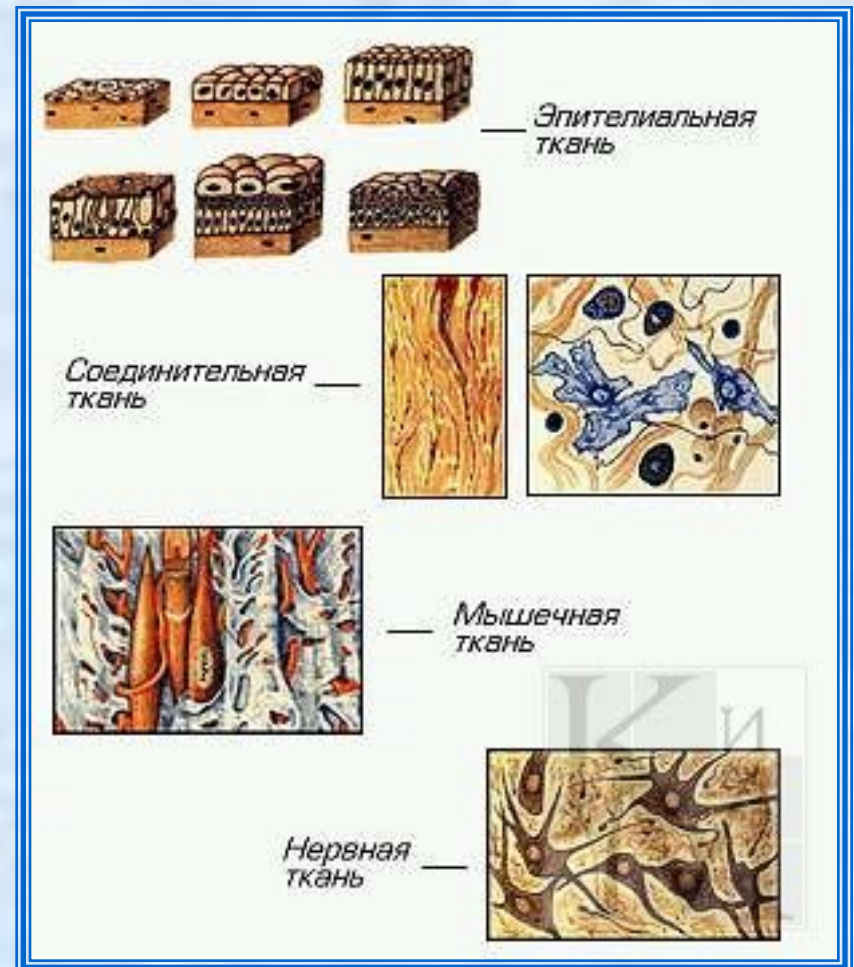
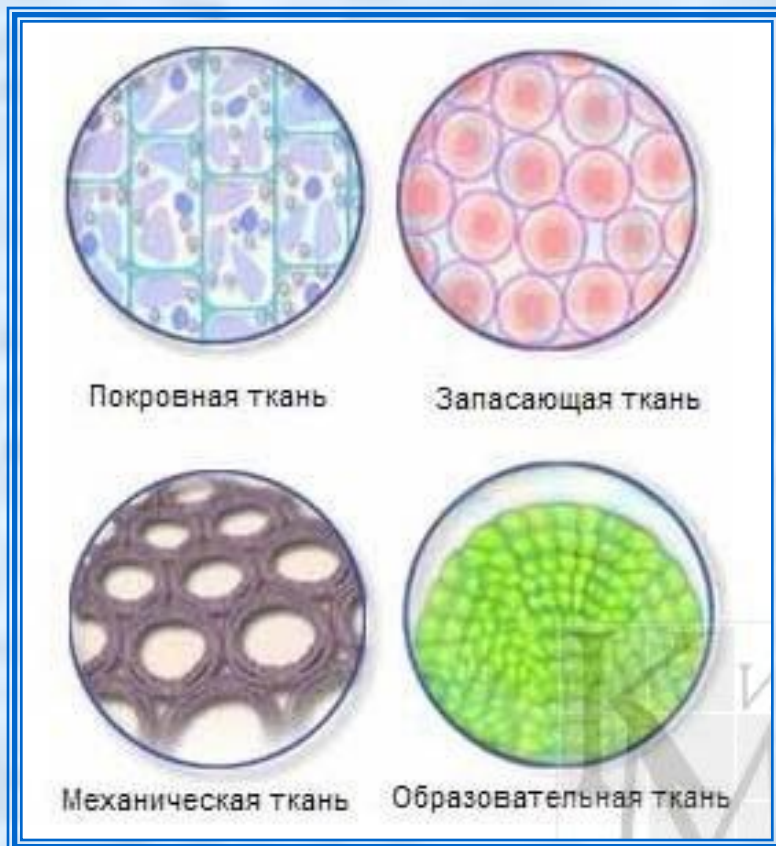
# Ткани

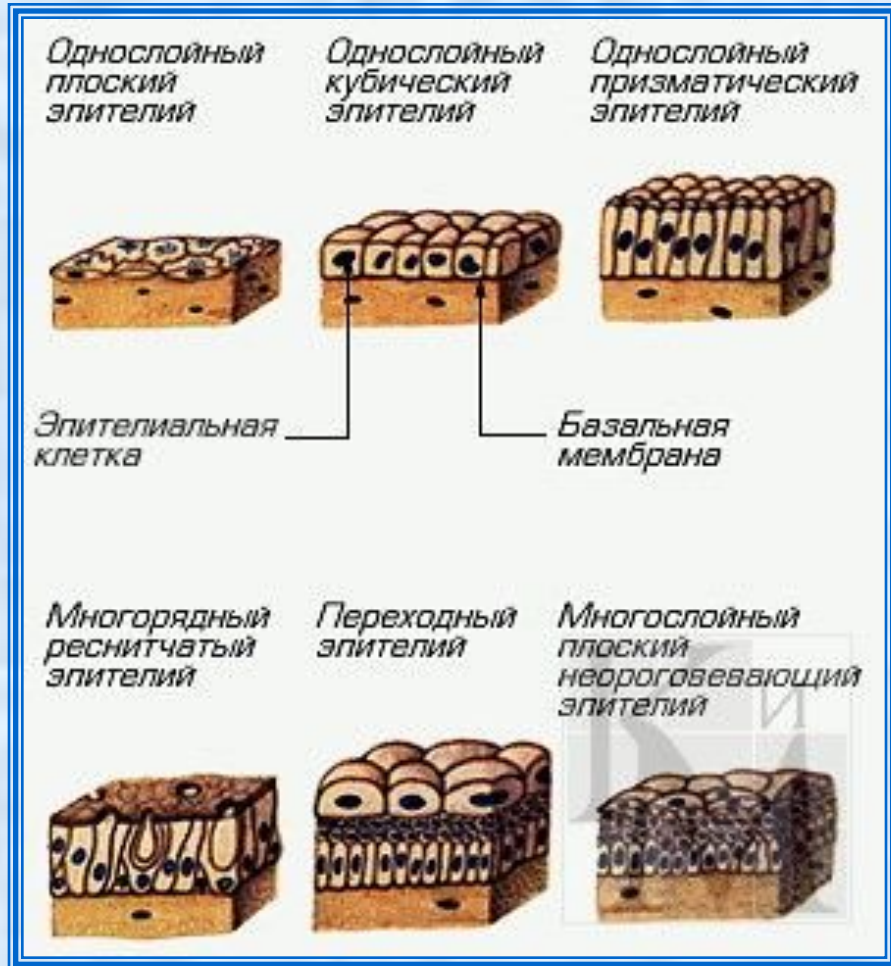*Презентацию выполнил  
ученик 8 «Е» класса  
Иванов Артемий*

# Ткани

**Ткань** — общность клеток, имеющих сходное строение, форму и жизненный цикл. В организме человека различают четыре вида тканей: эпителиальную (покровную), соединительную (собственно соединительную, хрящевую, костную, кровь, лимфу), мышечную (гладкую, поперечнополосатую), нервную.



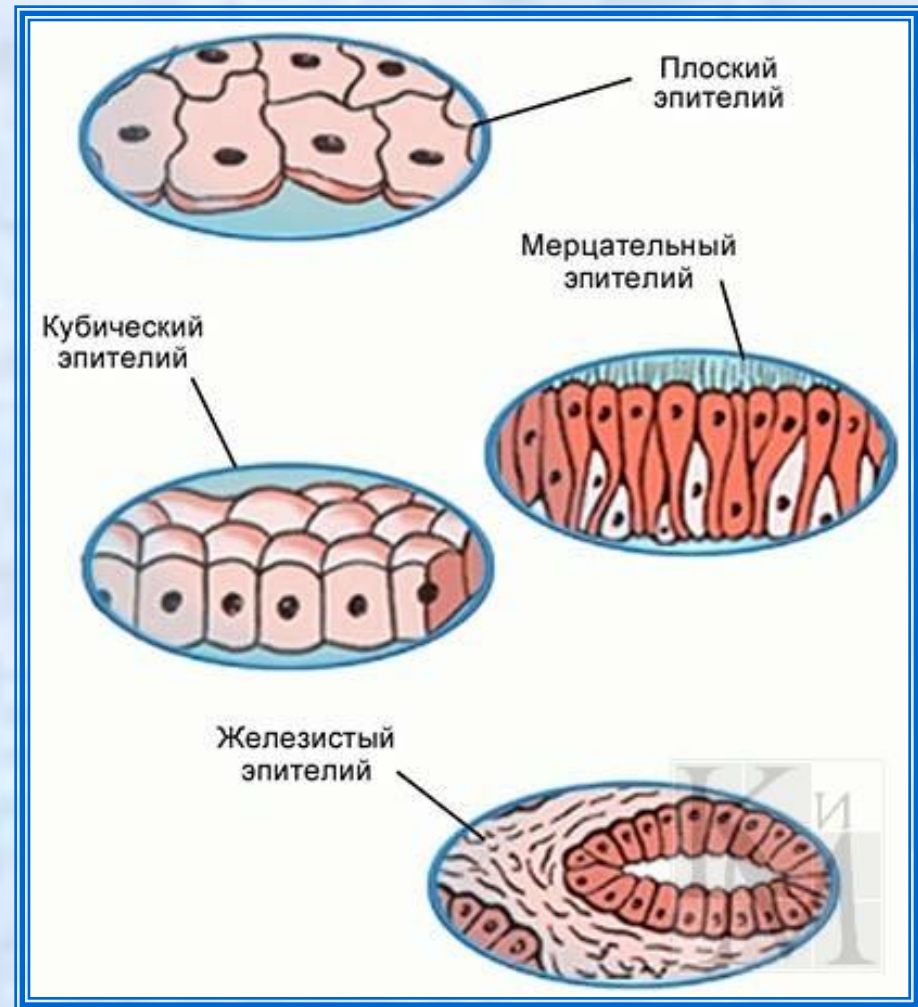# Эпителиальные ткани

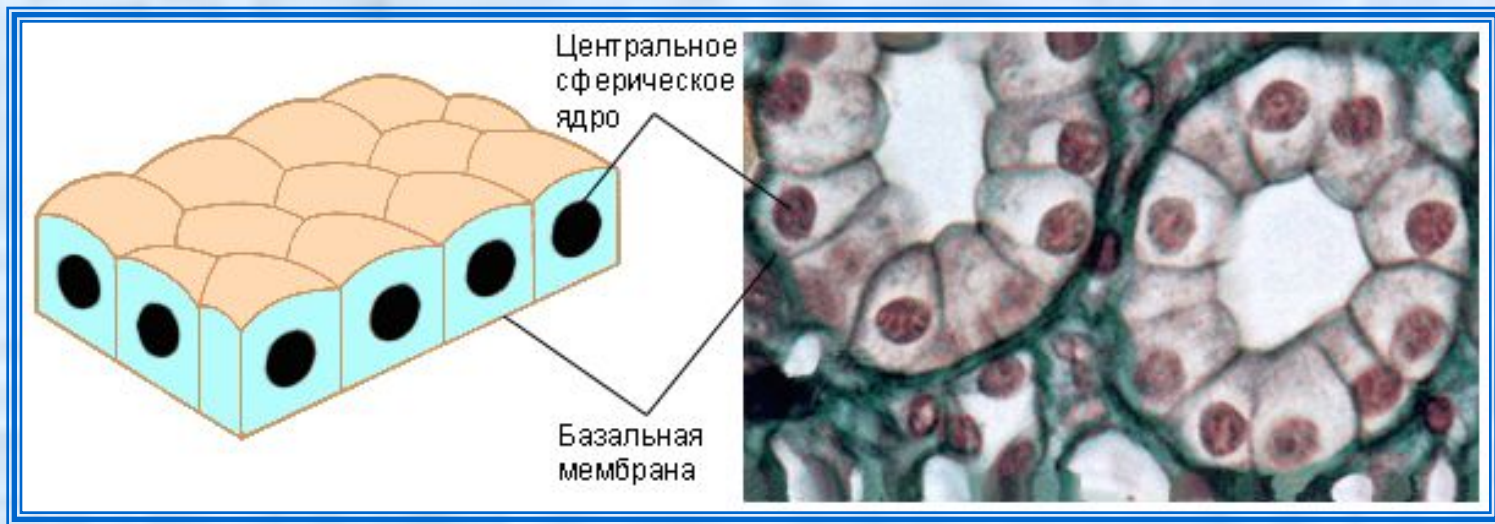


Эпителиальная (покровная) ткань, или эпителий, представляет собой пограничный слой клеток, который выстилает покровы тела, слизистые оболочки всех внутренних органов и полостей, а также составляет основу многих желез.

Эпителиальные клетки удерживаются вместе цементирующим веществом, содержащим гиалуроновую кислоту. Так как к эпителию не подходят кровеносные сосуды, снабжение кислородом и питательными веществами происходит путем диффузии через лимфатическую систему. В эпителий могут проникать нервные окончания.

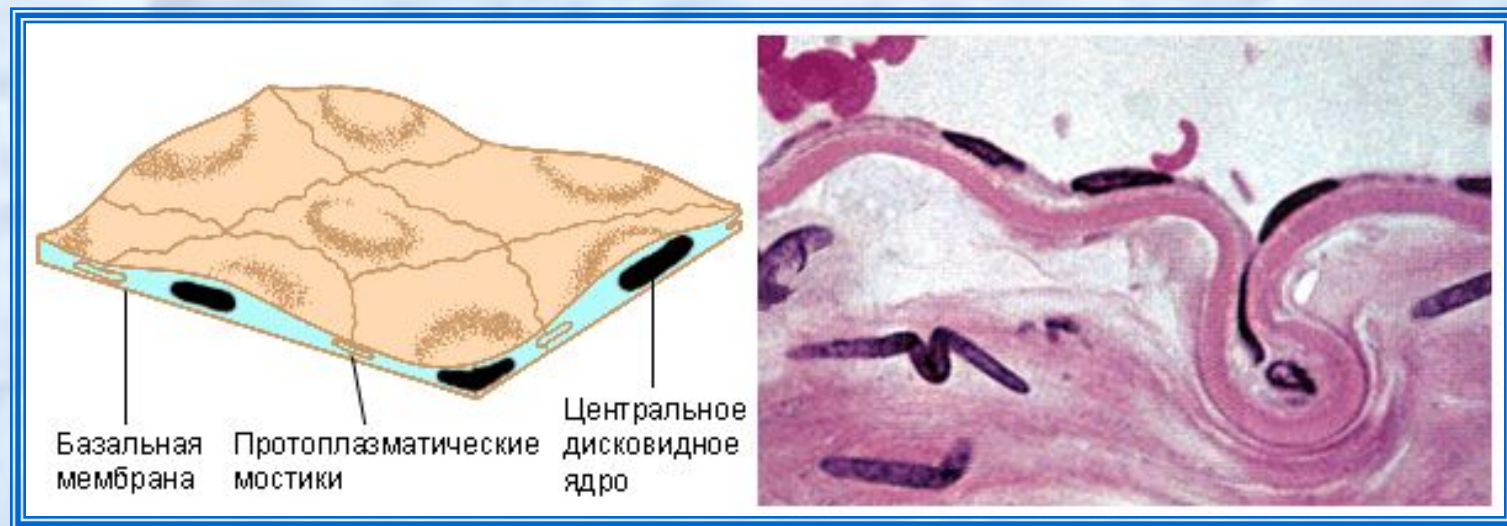
Основной функцией эпителия является защита соответствующих органов от механических повреждений и инфекции. В тех местах, где ткань организма подвергается постоянным нагрузкам и трениям и «снашивается», клетки эпителия размножаются с большой скоростью. Нередко в местах больших нагрузок эпителий уплотняется или ороговеет. Свободная поверхность эпителия также может выполнять функции всасывания, секреции и экскреции, воспринимать раздражения.

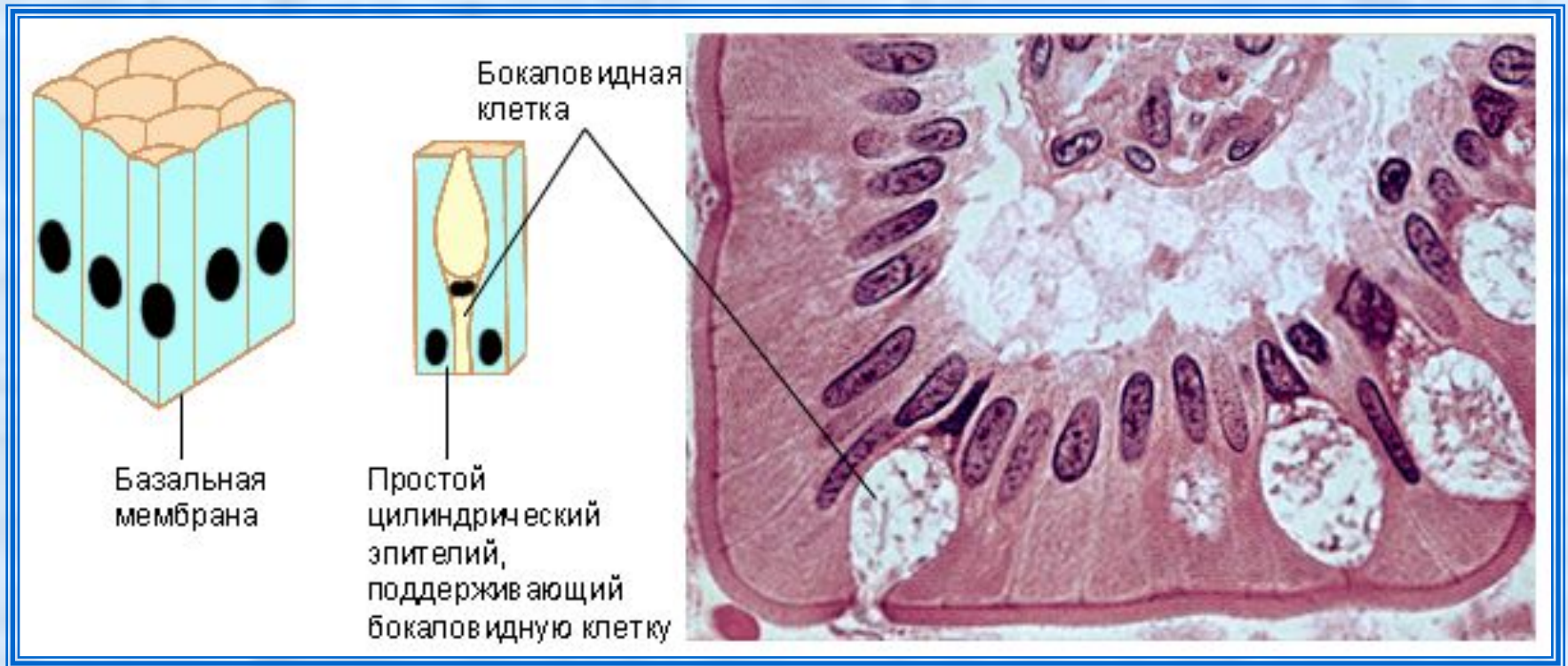




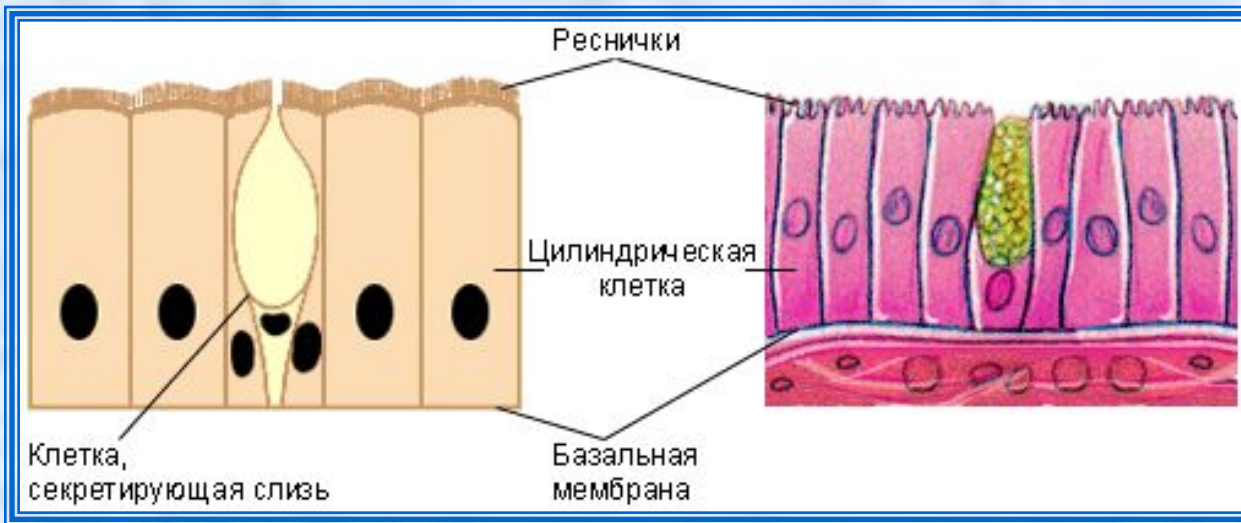
В зависимости от формы клетки и количества клеточных слоев эпителий делится на несколько типов.

**Кубический эпителий** выстилает протоки многих желёз, а также выполняет секреторные функции внутри них. Клетки плоского эпителия выстилают альвеолы лёгких, стенки капилляров.



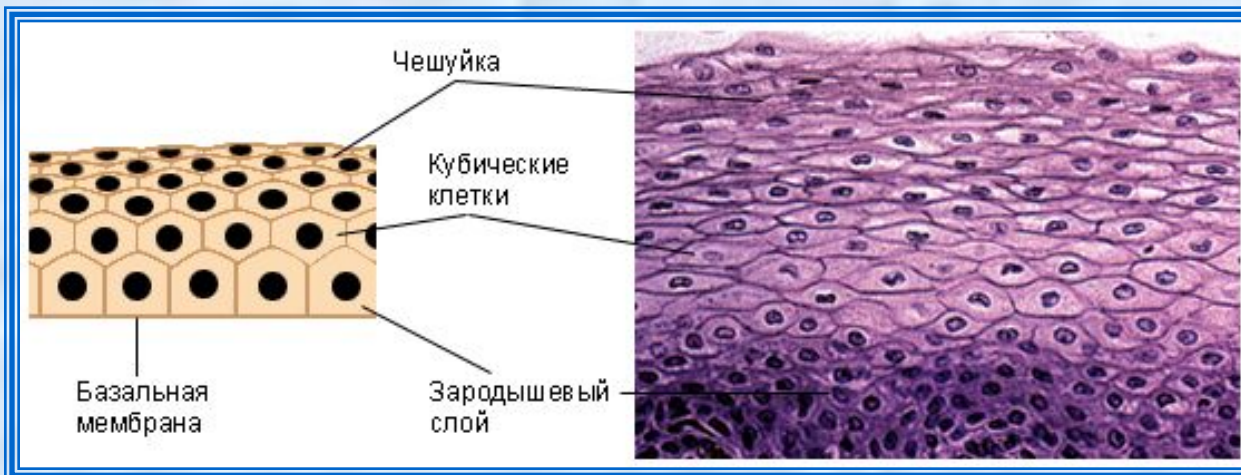


Клетки **цилиндрического эпителия** выстилают желудок и кишечник. Разбросанные среди цилиндрических бокаловидные клетки выделяют слизь, защищающую эти органы от самопереваривания, и одновременно создают смазку, помогающую в продвижении пищи.



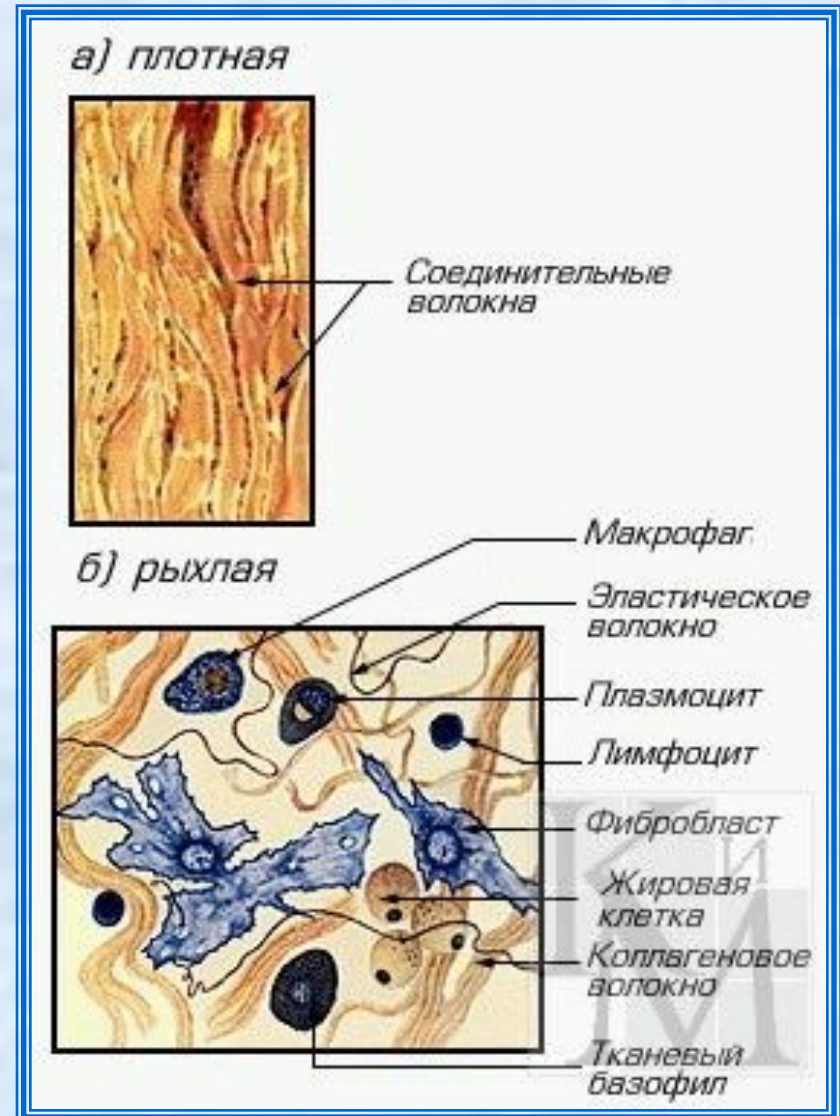
**Мерцательный эпителий** несёт на своей поверхности многочисленные реснички. Он выстилает дыхательные пути.

**Многослойный эпителий** состоит из нескольких слоёв клеток; внутри кубических, а снаружи – более плоских, называемых чешуйками. Эта ткань защищает органы от просачивания различных веществ и механических повреждений. Чешуйки могут оставаться живыми или ороговеть.



# Соединительные ткани

Соединительная ткань состоит из клеток (главным образом фибробластов), волокон и основного вещества. Составляющие её клетки различных типов располагаются обычно далеко друг от друга; их потребности в кислороде и питательных веществах, как правило, невелики. Выполняет опорную, трофическую (т.е. питательную) и защитную функции. Различают собственно соединительную ткань (подкожная клетчатка, сухожилия, связки), костную и хрящевую, ретикулярную, жировую. К соединительной ткани относят также кровь и лимфу.

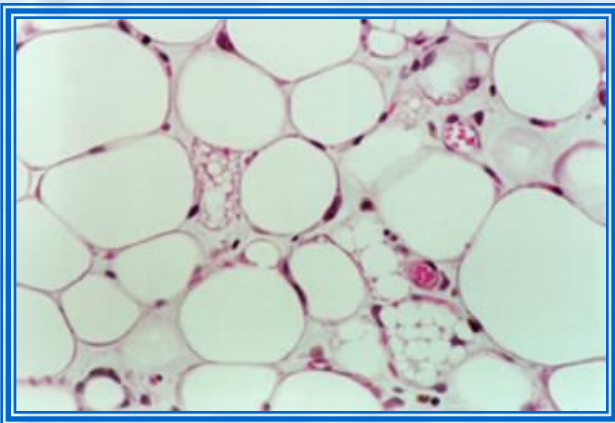






**Рыхлая соединительная ткань** состоит из клеток, разбросанных в межклеточном веществе, и переплетённых неупорядоченных волокон. Волнистые пучки волокон состоят из коллагена, а прямые – из эластина; их совокупность обеспечивает прочность и упругость соединительной ткани.

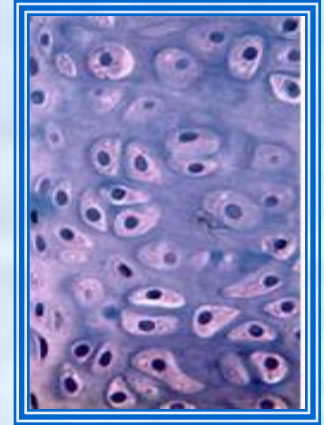
**Плотная соединительная ткань** состоит из волокон, а не из клеток. Белая ткань (сухожилия, связки, роговица глаза, надкостница) состоит из собранных в параллельные пучки прочных и гибких коллагеновых волокон. Жёлтая соединительная ткань (связки, стенки артерий, лёгких) образована беспорядочным переплетением жёлтых эластичных волокон.



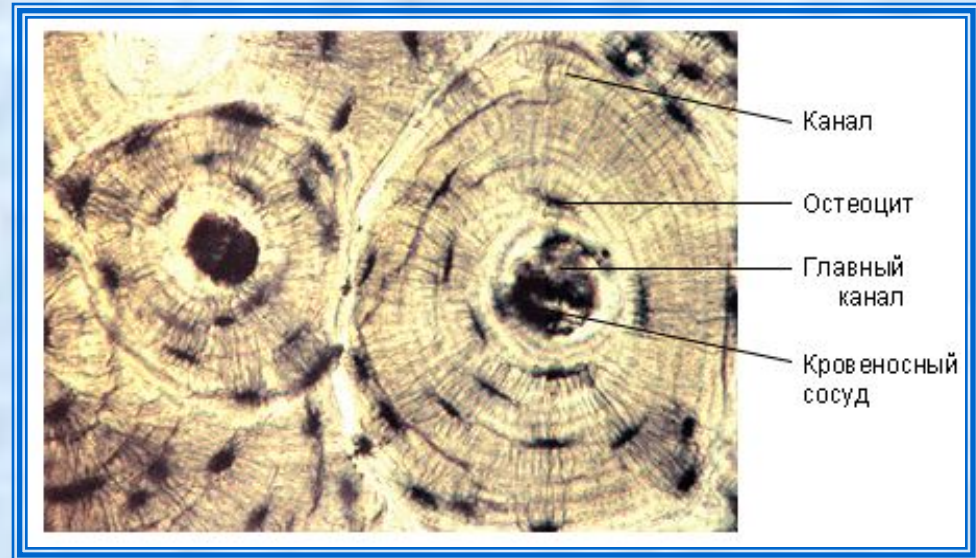
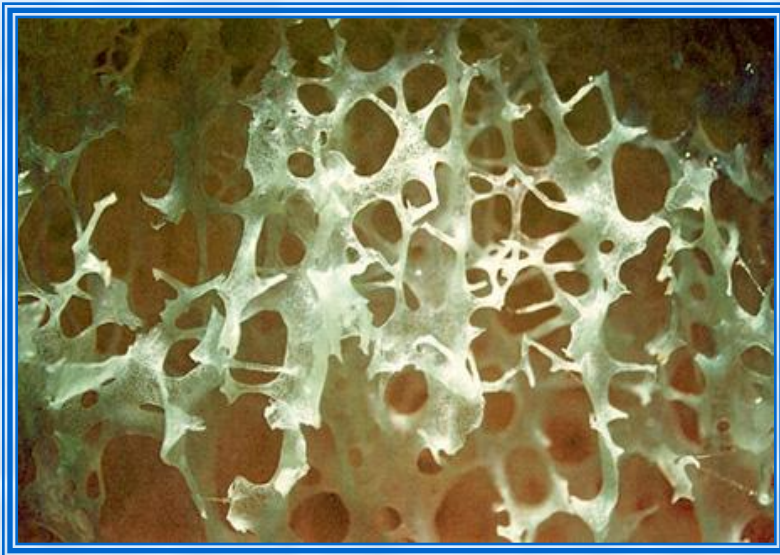**Жировая ткань** содержит, в основном, жировые клетки, состоящие из центральной жировой капли, ядро и цитоплазма оттеснены к мембране. Этот тип ткани предохраняет лежащие под ней органы от ударов и переохлаждения.

**Скелетные ткани** представлены хрящем и костью.

**Хрящ** – прочная ткань, состоящая из клеток (хондробластов), погружённых в упругое вещество – хондрин. Снаружи он покрыт более плотной надхрящницей, в которой формируются новые клетки хряща. Хрящ покрывает суставные поверхности костей, содержится в ухе и глотке, в суставных сумках и межпозвоночных дисках.



Из **кости** построен скелет позвоночных животных. Костные клетки (остеобласты) находятся внутри особых лакун, связанных между собою кровеносными сосудами.



# Мышечные ткани

**Мышечная ткань** составляет основную массу мышц и осуществляет их сократительную функцию.

Мышечная ткань состоит из высокоспециализированных сократительных волокон. В организмах высших животных она составляет до 40 % массы тела.

Различают три типа мышц. **Поперечно-полосатые (скелетные) мышцы** являются основой двигательной системы организма. Длинные многоядерные клетки-волокна связаны друг с другом соединительной тканью. Данный тип мышц отличают мощные и быстрые сокращения. Активность поперечно-полосатых мышц определяется деятельностью головного и спинного мозга.

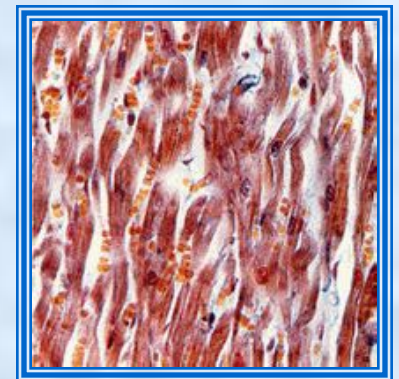
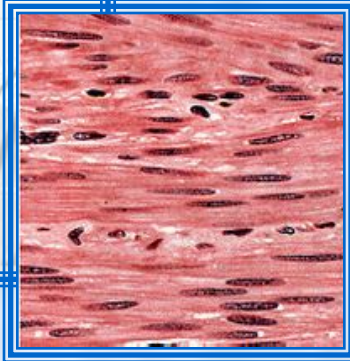


**Гладкие (непроизвольные) мышцы** образуют стенки дыхательных путей, кровеносных сосудов, пищеварительной и мочеполовой систем. Их отличают относительно медленные ритмичные сокращения; активность зависит от автономной нервной системы. Одноядерные клетки гладких мышц собраны в пучки или пласты.



Клетка гладкой мышечной ткани

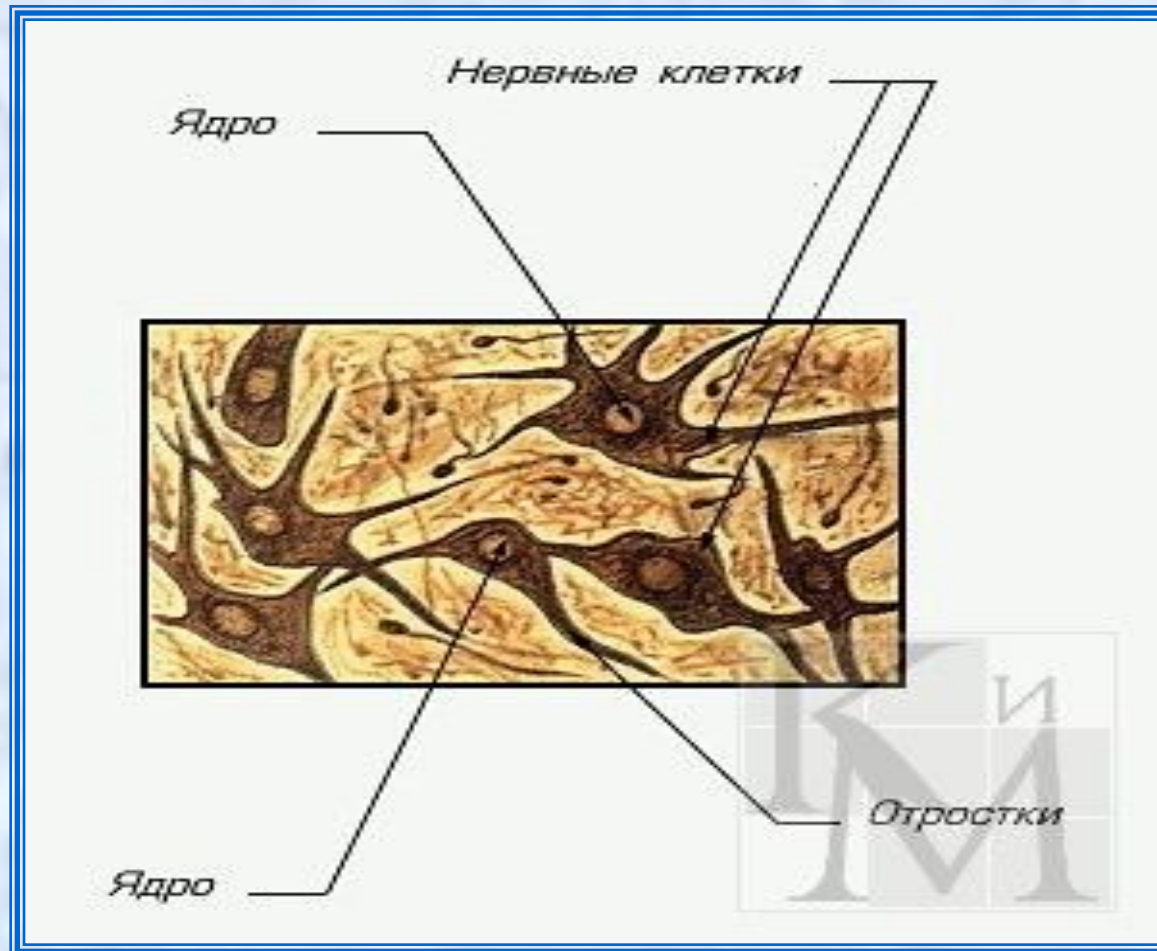
Ядро



Клетки **сердечной мышцы** разветвляются на концах и соединяются между собой при помощи поверхностных отростков – вставочных дисков. Клетки содержат несколько ядер и большое количество крупных митохондрий.

# Нервные ткани

Нервная ткань состоит из нервных клеток - нейронов и клеток нейроглии. Кроме того, она содержит рецепторные клетки. Нервные клетки могут возбуждаться и передавать электрические импульсы.



Нейроны состоят из тела клетки диаметром 3–100 мкм, содержащего ядро и органоиды, и цитоплазматических отростков. Короткие отростки, проводящие импульсы к телу клетки, называются дендритами; более длинные (до нескольких метров) и тонкие отростки, проводящие импульсы от тела клетки к другим клеткам, называются аксонами. Аксоны соединяются с соседними нейронами в синапсах.

Пучки нервных волокон собраны в нервы. Нервы покрыты оболочкой из соединительной ткани – эпиневрием.

