

**Травмы -
переломы,
растяжения,
ВЫВИХИ**

МБОУ СОШ №99 г.о. Самара

Предмет: Биология

Класс: 8

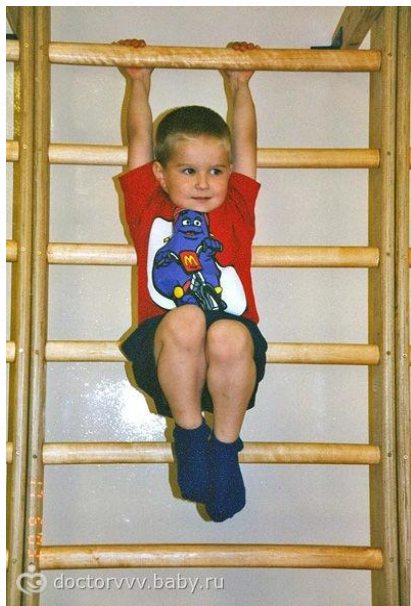
Учебник: Н.И.Сонин, М.Р.Сапин

2012 год

Учитель: Аветисян Э.М.


Год издания: 2013

В различных житейских ситуациях происходят несчастные случаи.

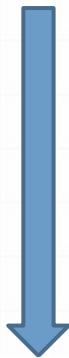

0 Травма – это внезапное одномоментное воздействие на организм механических, термических, электрических, лучевых и других повреждающих факторов, которые сопровождаются нарушением целостности тканей и внутренних органов.


Травмы



переломы



растяжения

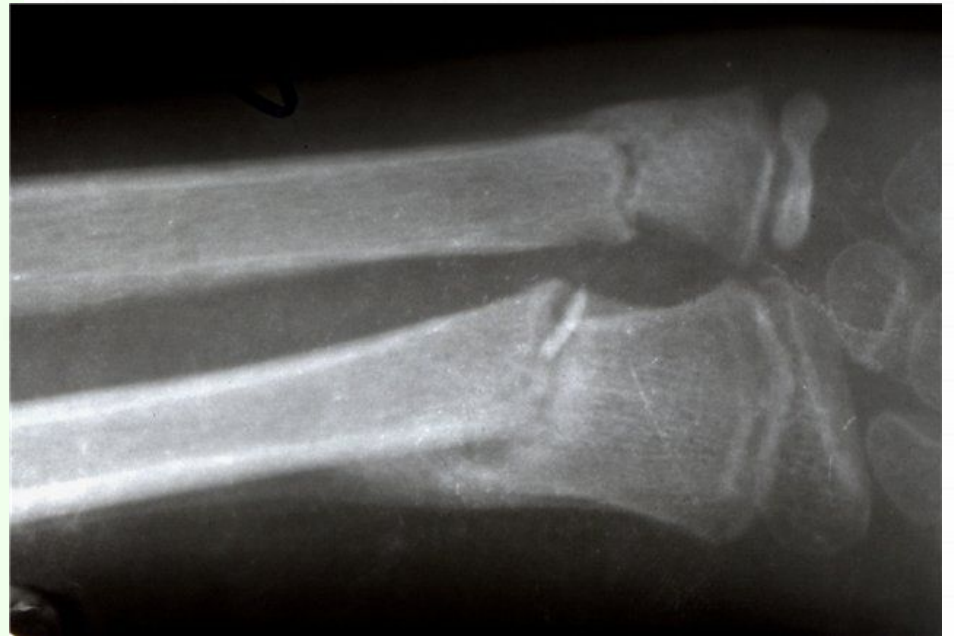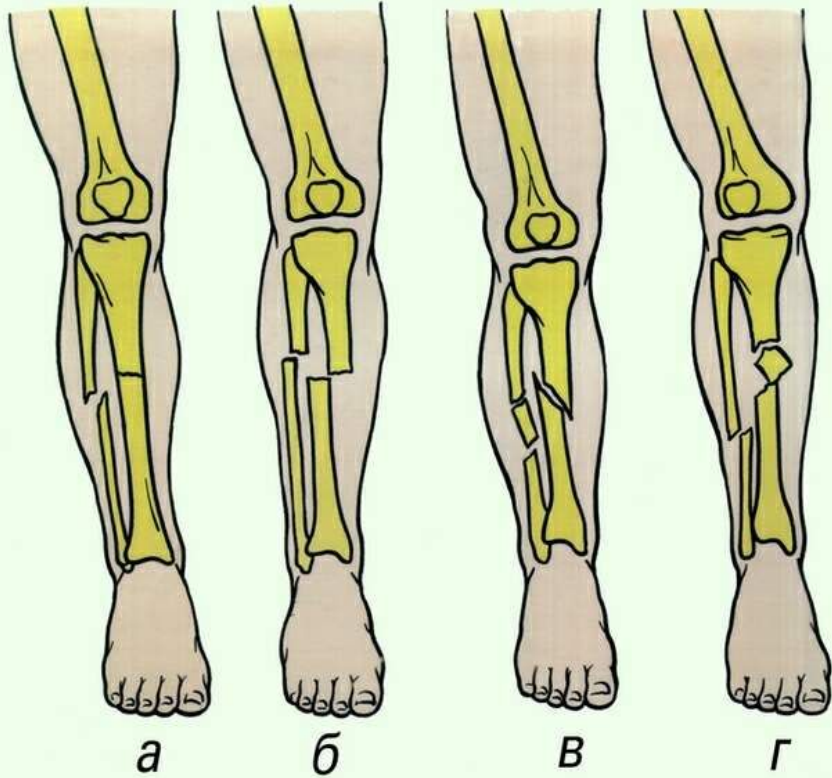


вывихи

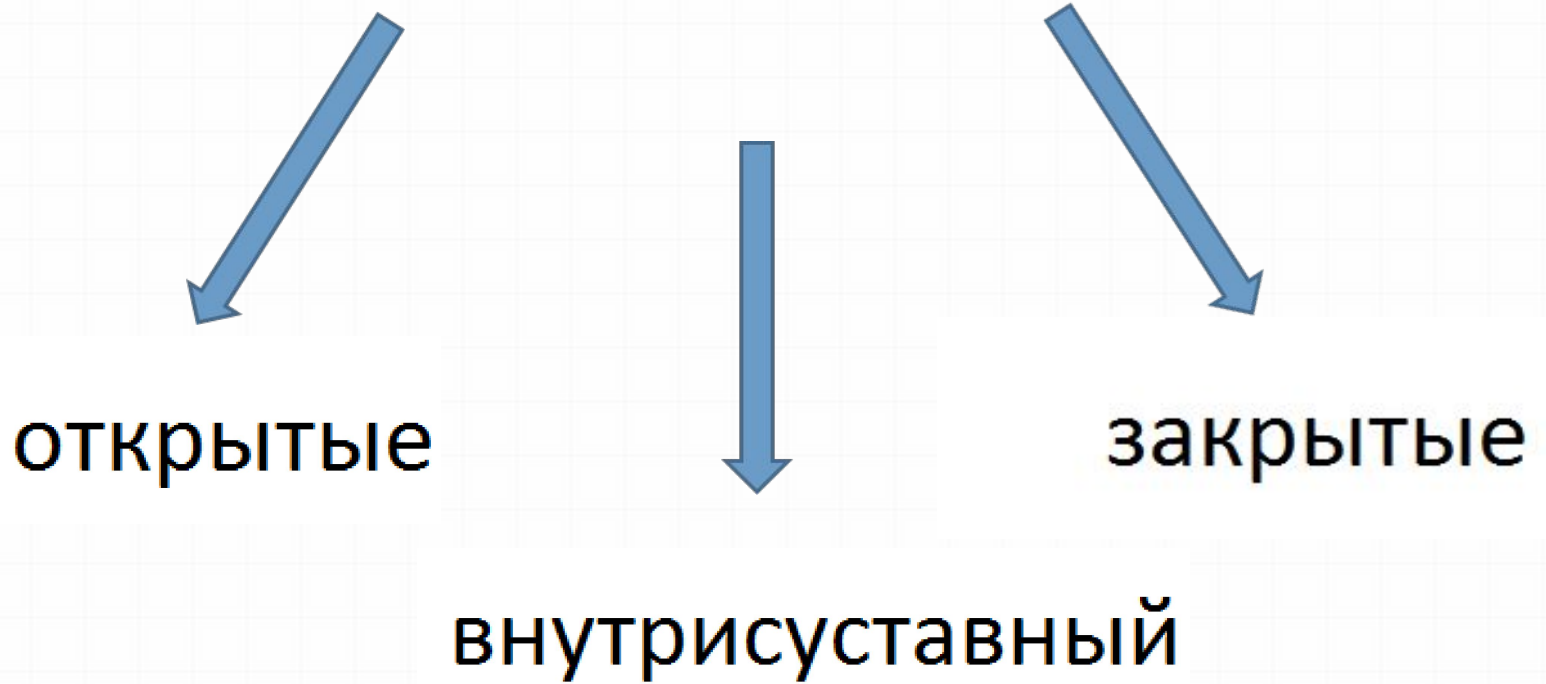
Переломы:

- 0 Перелом костей — полное или частичное нарушение целостности кости при нагрузке, превышающей прочность травмируемого участка скелета. Переломы могут возникать как вследствие травмы, так и в результате различных заболеваний, сопровождающихся изменениями в прочностных характеристиках костной ткани.
- 0 Тяжесть состояния при переломах обусловлена размерами повреждённых костей и их количеством. Множественные переломы крупных трубчатых костей приводят к развитию массивной кровопотери и травматическому шоку. Также больные после таких травм медленно восстанавливаются, выздоровление может занять несколько месяцев.

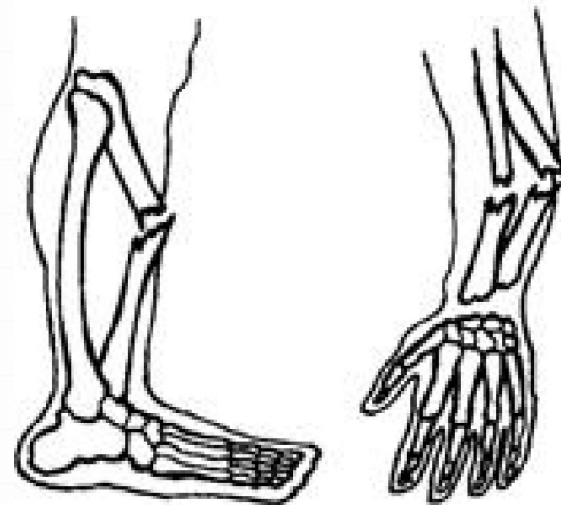
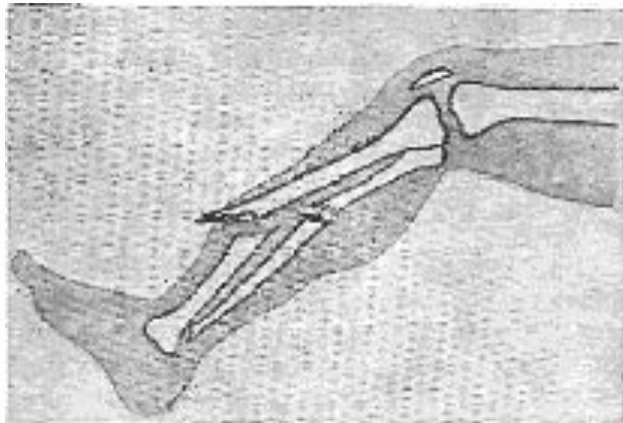
Переломы



Переломы



Открытые переломы

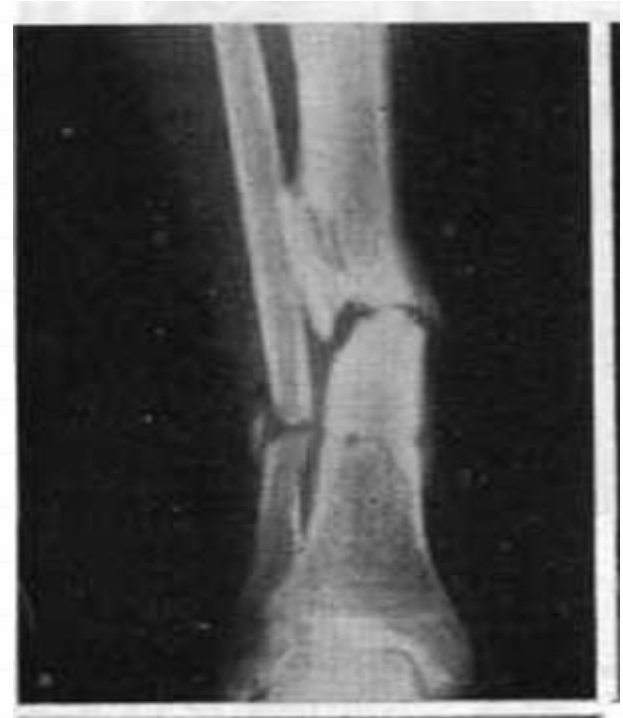
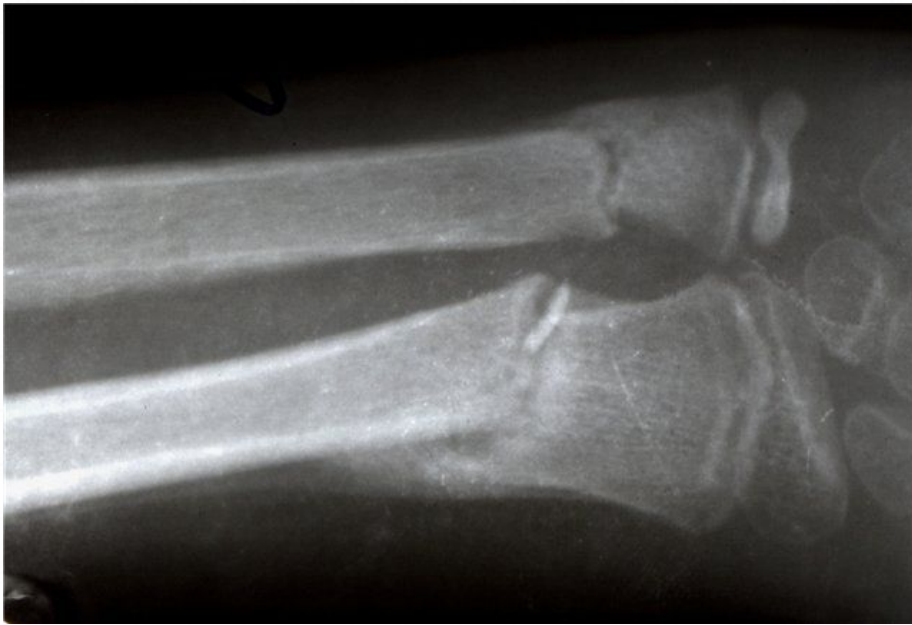
Открытый

Открытыми называют такие переломы, при которых над переломом кости располагается рана, проникающая или не проникающая до костных отломков.

0 Среди всех повреждений опорно-двигательного аппарата открытые переломы составляют 8—10 %. Наибольшую опасность для жизни пострадавшего при таких переломах вначале представляют кровотечение и шок, а в дальнейшем развитие инфекции в ране. Особенно важное значение имеют степень и обширность повреждения тканей, определяющие в большей степени исход лечения открытых переломов. Чем больше размозженных, нежизнеспособных тканей, тем выше вероятность развития тяжелых раневых инфекционных осложнений.

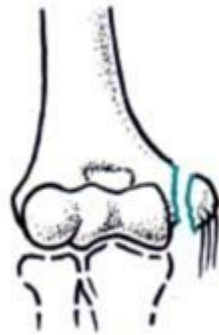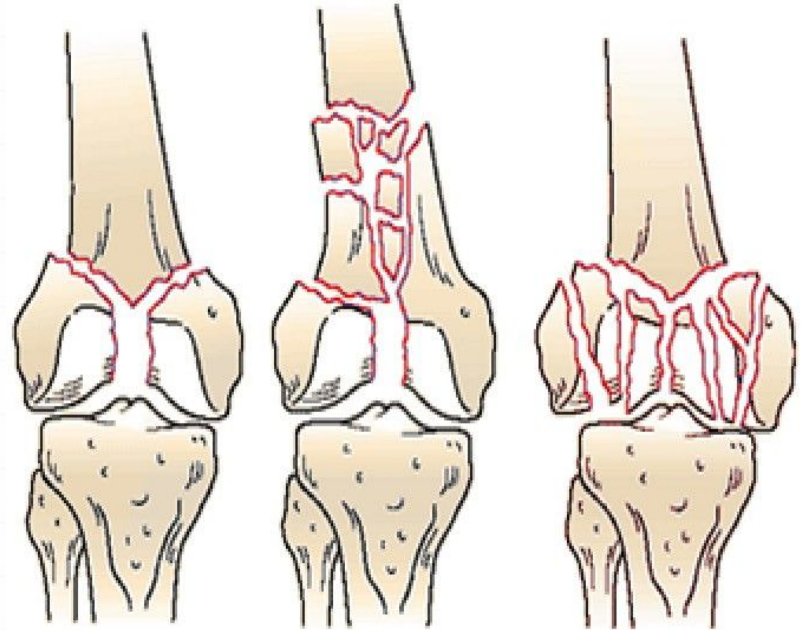
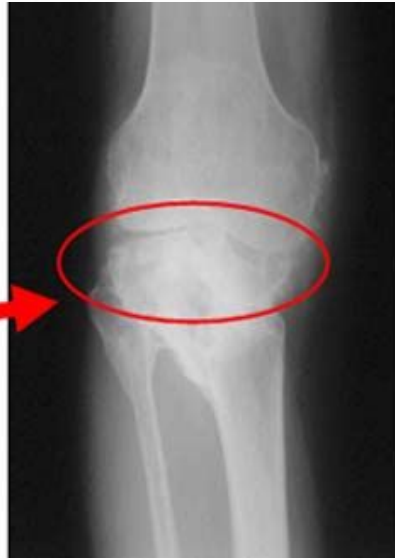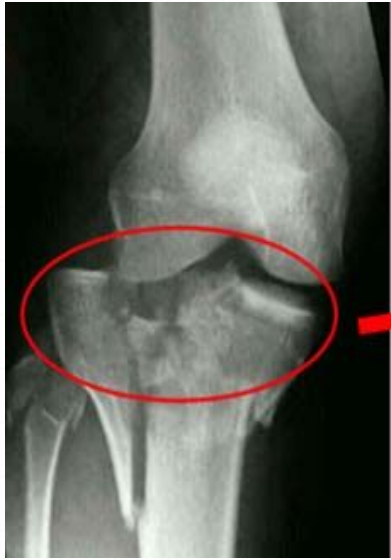Закрытые переломы



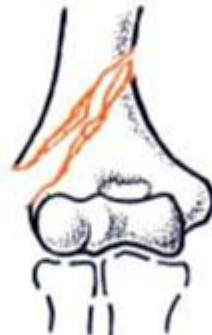При закрытом переломе кость сломана или треснута, но кожа не повреждена.

Внутрисуставные переломы

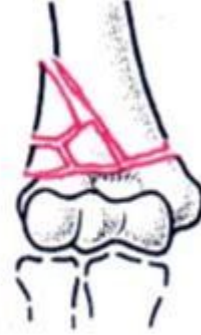0 К внутрисуставным переломам относят переломы суставных концов костей на участке, ограниченном капсулой сустава. Проникновение излома в полость сустава, как правило, вовлекает в патологический процесс весь сустав в целом. При этом возникает гемартроз, повреждается суставной хрящ, капсула сустава, нередко при смещении отломков нарушается конгруэнтность суставных поверхностей, резко страдает функция сочленения. Контрактура и тугоподвижность в суставе – наиболее частые поздние осложнения внутрисуставных переломов.



A1



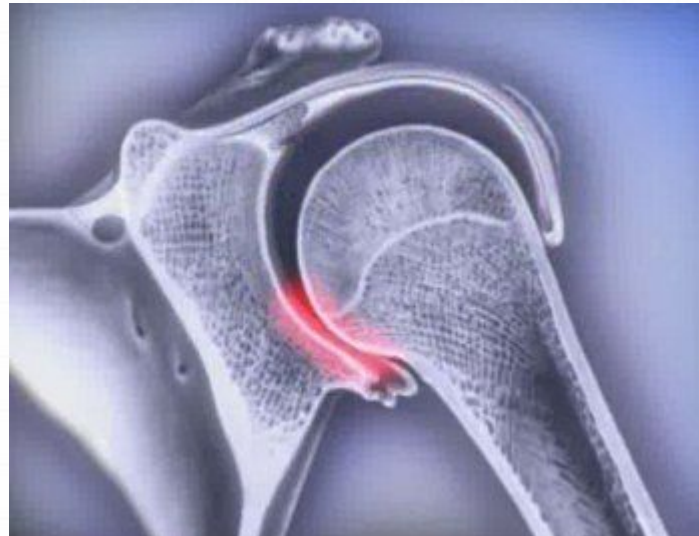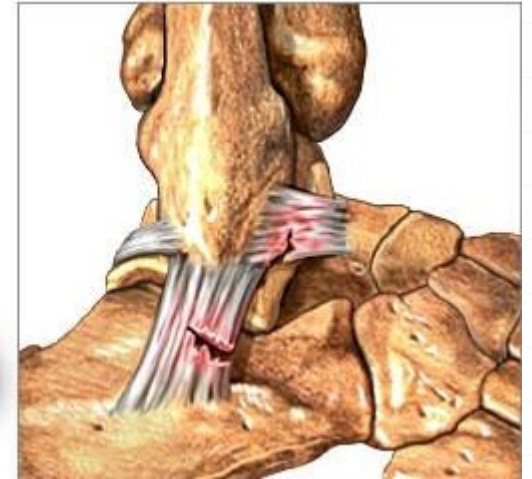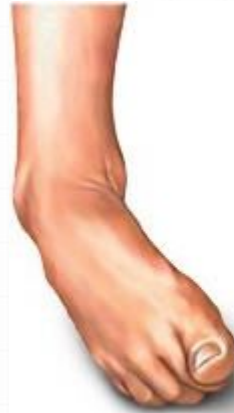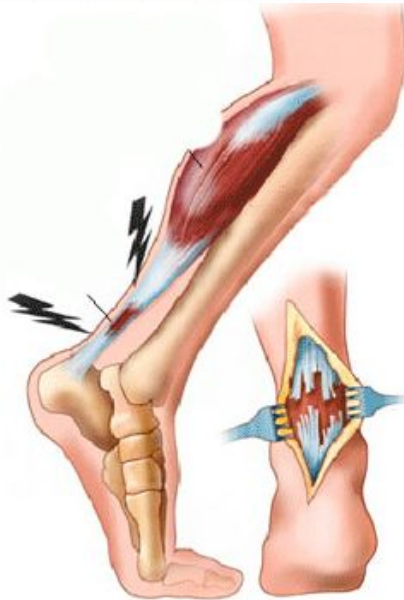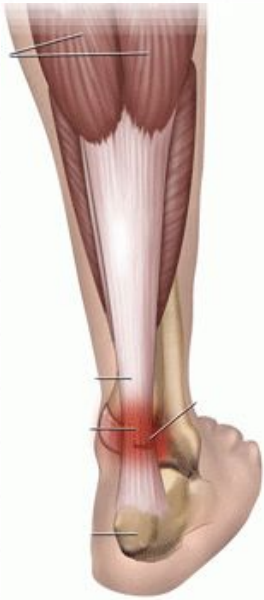A2



A3

Растяжения

- 0 Растяжение связок — распространённый вид травмы. Растяжение обычно возникает при резких движениях в суставе, превышающих его нормальную амплитуду. Чаще всего растяжению подвергаются связки голеностопного и коленного суставов.
- 0 Растяжение связок на самом деле всегда представляет собой их разрыв, либо на микроскопическом уровне — при небольшом растяжении, либо на уровне отдельных коллагеновых волокон — при средней степени травмы, либо — при сильной травме — разрыв всей связки. Тем не менее, связки имеют высокую регенеративную способность, в большинстве случаев позволяющую им срастаться самостоятельно даже после полного разрыва.
- 0 Растяжением связок также часто называют растяжение сухожилий, хотя это не одно и то же: связки — это эластичные соединения между костями, а сухожилия — это соединения между мышцей и костью.



Вывихи

- 0 Вывихи — нарушение целостности сустава со стойким смещением суставных концов костей.
- 0 По происхождению различают врожденные и приобретенные вывихи. Последние в свою очередь бывают травматическими и патологическими. Среди травматических вывихов выделяют привычные вывихи. По степени нарушения различают полные вывихи, когда суставные поверхности обеих костей, образующих сустав, полностью теряют соприкосновение друг с другом, и неполные (подвывихи), когда суставные поверхности сместившихся костей остаются частично в соприкосновении. Вывих, который сопровождается повреждением кожи в области сустава (рана, проникающая в полость сустава), называют открытым, при сохранении целостности кожи в области поврежденного сустава — закрытым вывихом. Вывихнутой считают кость, которая лежит дальше от туловища (например, при вывихе плечевого сустава говорят о вывихе плеча, тазобедренного сустава — о вывихе бедра и т. п.).

