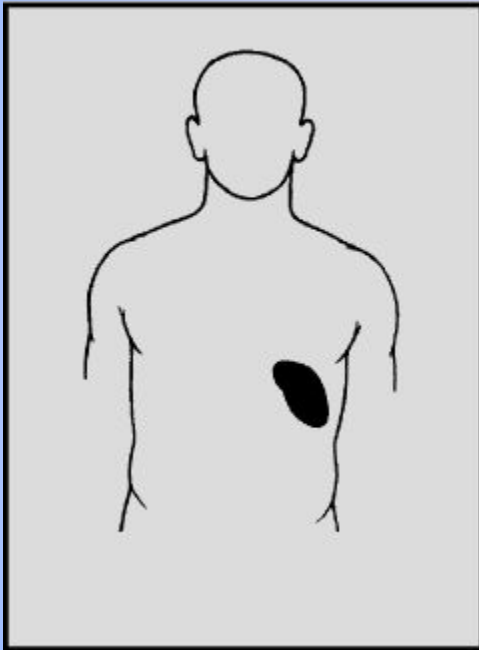
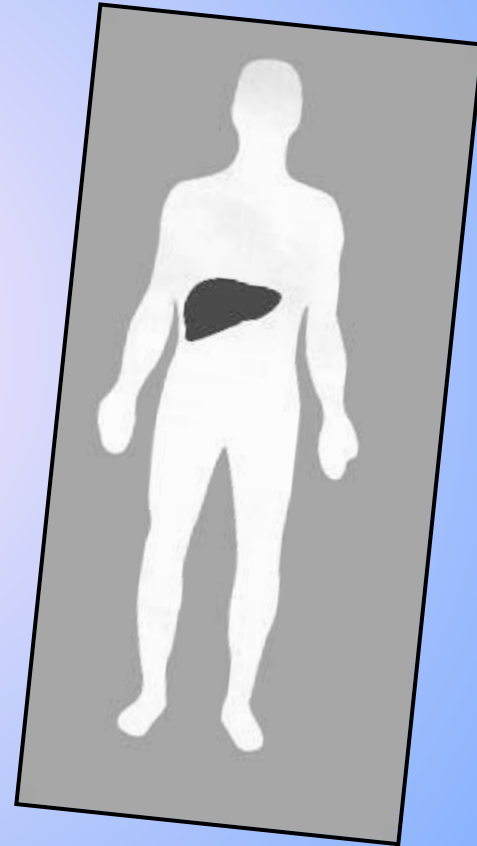


Вспомогательные органы кровеносной системы.

Вспомогательные органы кровеносной системы.

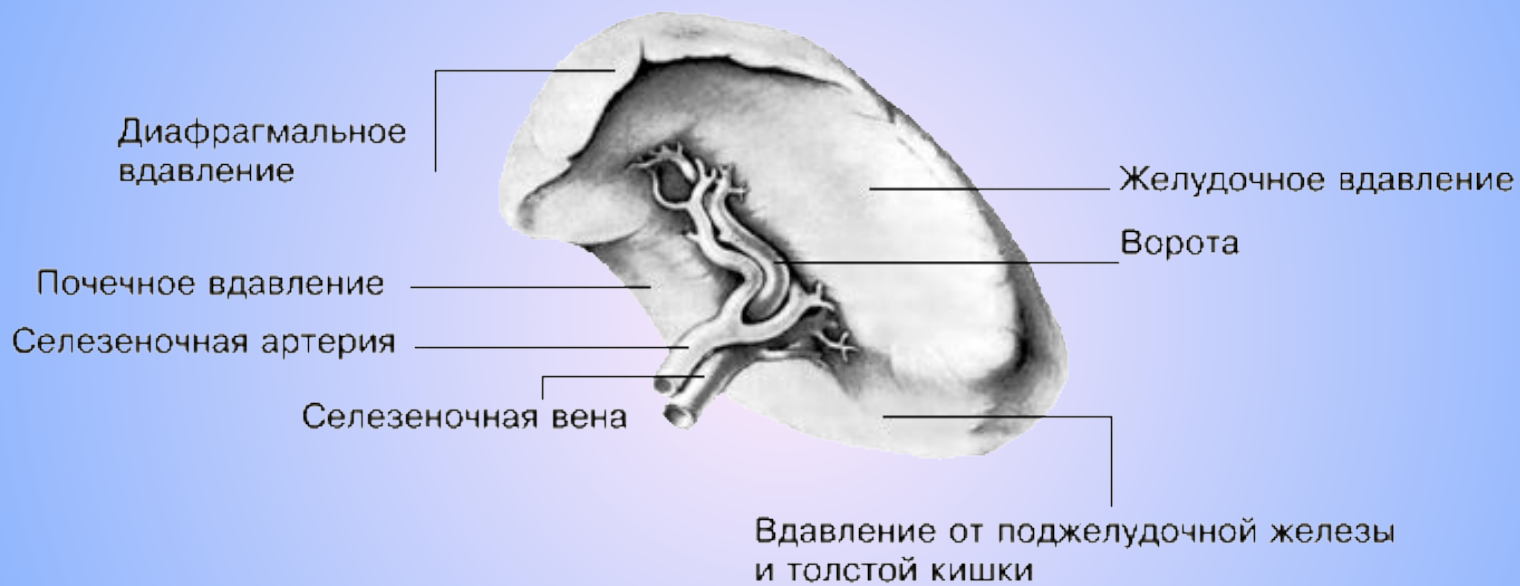


Селезенка



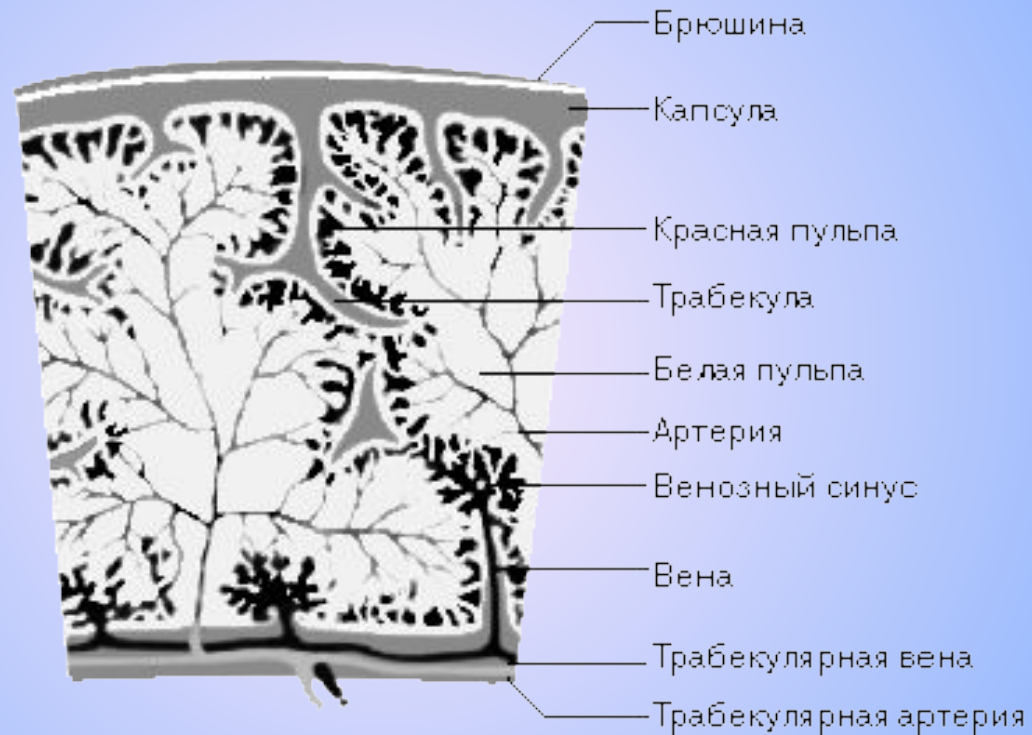Печень

Внешнее строение селезенки.



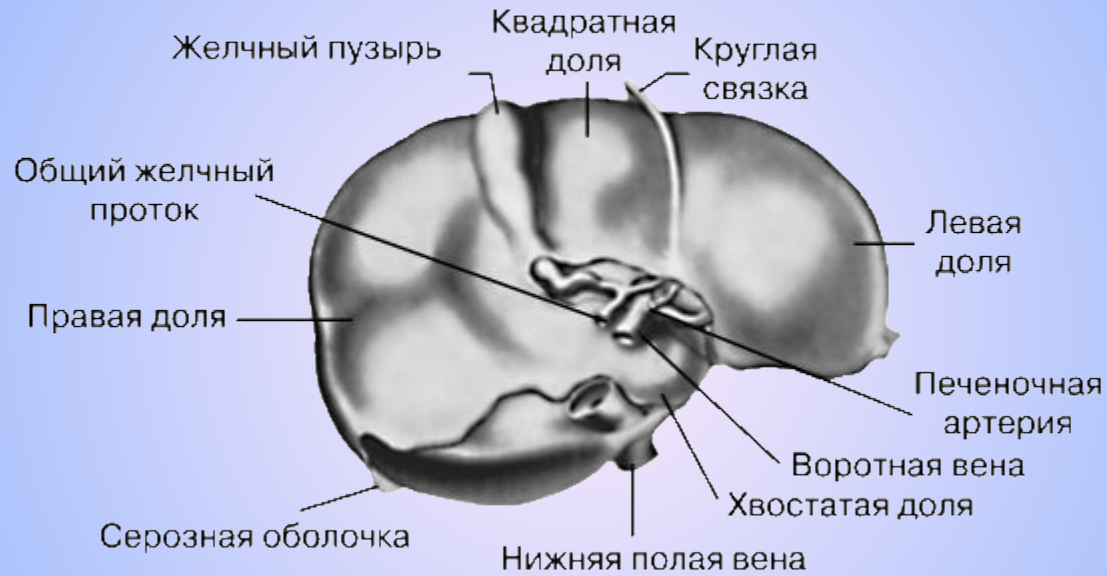
(вид снизу)

Ткань селезенки



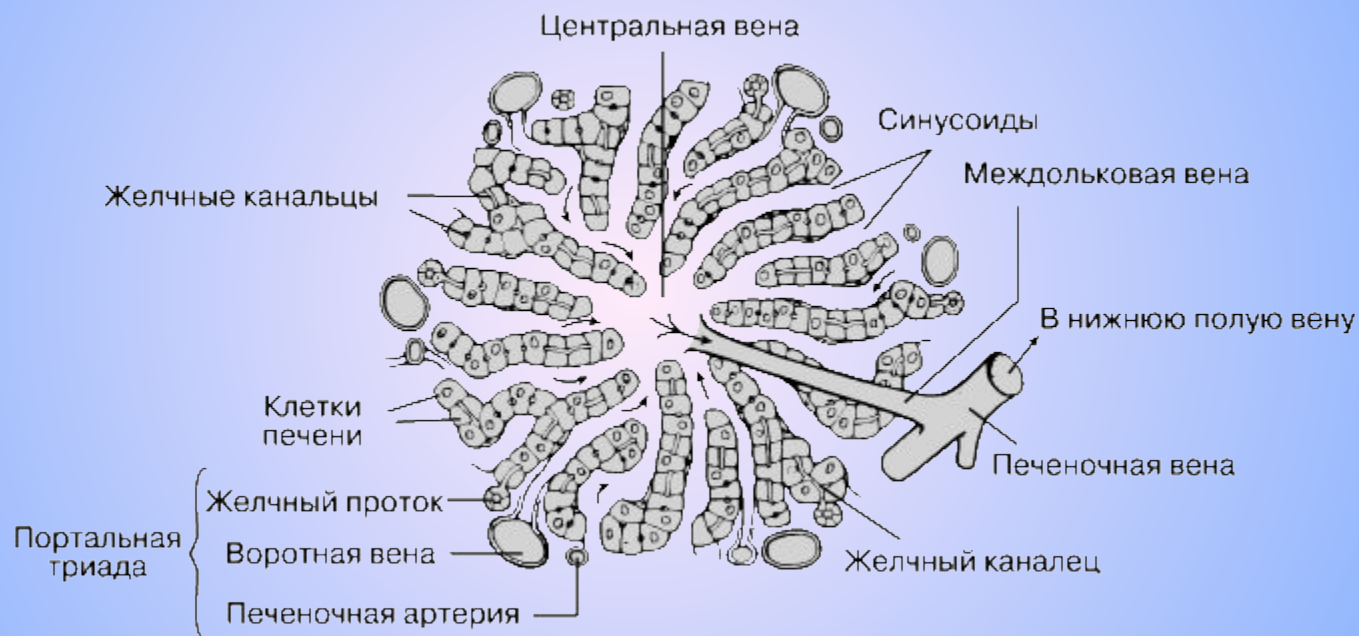(поперечный срез)

Печень

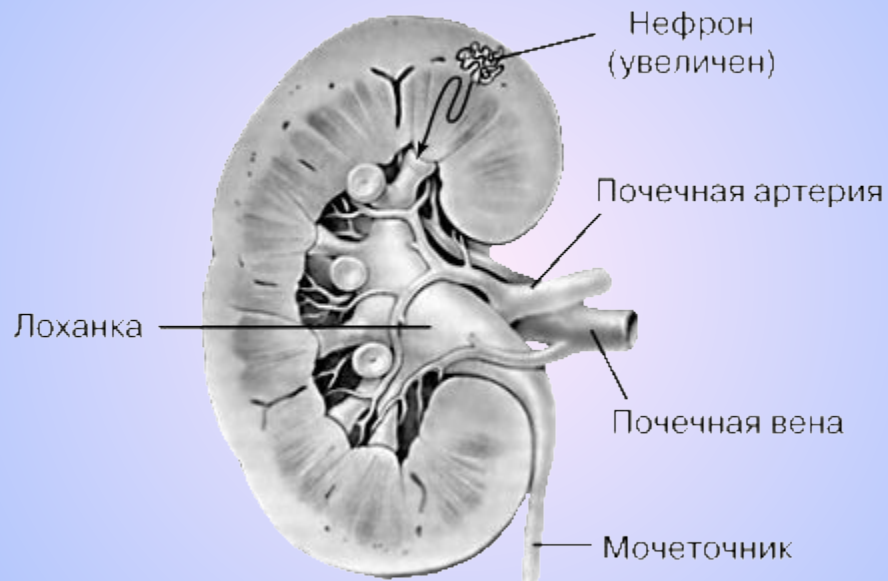


(вид снизу)

Внутреннее строение печеночной дольки



Почка



(продольный разрез)