

A microscopic view of various blood cells, including red blood cells (erythrocytes) and white blood cells (leukocytes), set against a dark blue background. The red blood cells are biconcave and reddish, while the white blood cells are larger and more irregular in shape, appearing yellowish or light brown.

# Значение крови и её состав

9 класс

специальная (коррекционная) школа VIII вида

[Начать тест](#)

Щеголихина Марина Юрьевна  
МБОУ СОШ №30 специальные (коррекционные) классы г. Пенза

Использован [шаблон создания тестов в PowerPoint](#)

# Результат теста

Верно: 9

Ошибки: 2

Отметка: 4

Время: 0 мин. 54 сек.

ещё

# Значение крови:

*перенос питательных веществ*

*защита организма от вредных микробов*

*транспорт кислорода и углекислого газа*

*поддерживает осанку*

*поддержание постоянной температуры*

исправить

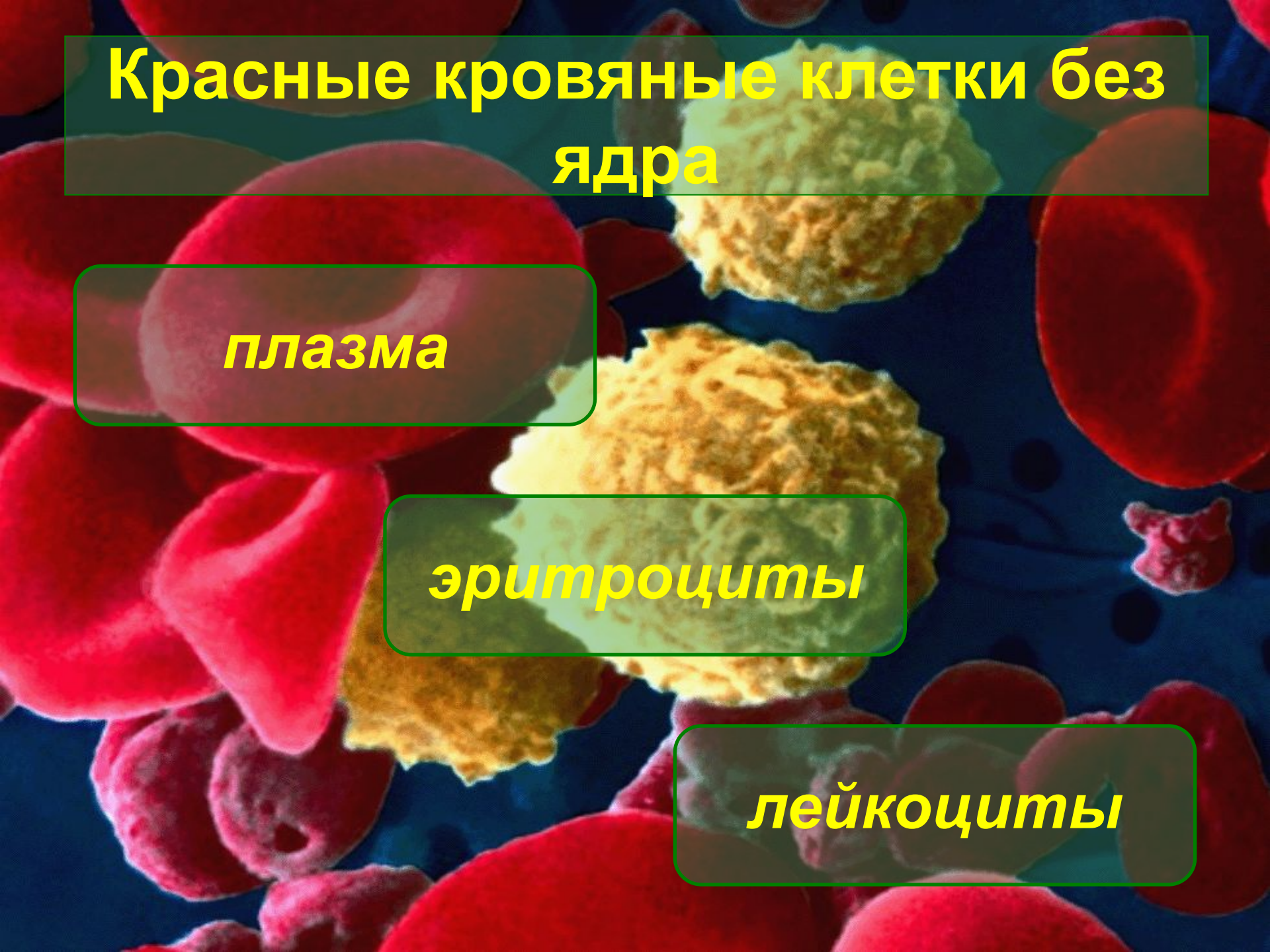ответ готов!

# Красные кровяные клетки без ядра


*плазма*

*эритроциты*

*лейкоциты*



# Бесцветные кровяные клетки с ядром


A microscopic view of blood cells. The background is dark blue. There are many red blood cells (erythrocytes) which are biconcave and pinkish-red. There are also several white blood cells (leukocytes) which are larger and have a granular, yellowish-green appearance. The labels are in yellow text on semi-transparent green boxes.

*плазма*

*эритроциты*

*лейкоциты*

# Желтоватая полупрозрачная жидкость

A microscopic view of blood components. The background is a dark blue color. There are several large, bright red, biconcave disc-shaped cells (erythrocytes) scattered throughout. In the center, there are two larger, yellowish, irregularly shaped cells (leukocytes) with granular or textured surfaces. The overall appearance is that of a mixture of these cells in a liquid medium.

*плазма*

*эритроциты*

*лейкоциты*

# Что входит в состав плазмы крови

гемоглобин

вода

жиры

белки

углеводы

лейкоциты

исправить

ответ готов!

# Переносит кислород

A microscopic view of blood cells. The background is dark blue. There are many red blood cells (erythrocytes) which are biconcave and reddish. There are also several white blood cells (leukocytes) which are larger and have a granular, yellowish appearance. The text labels are overlaid on the image in semi-transparent green boxes with yellow text.


*плазма*

*эритроцит*

*лейкоцит*



# Разносит питательные вещества

A microscopic view of blood components. The background is a dark blue fluid. Numerous red blood cells (erythrocytes) are visible, appearing as bright red, biconcave discs. A few white blood cells (leukocytes) are also present, appearing as larger, irregularly shaped cells with a granular or lobulated appearance. The overall scene is brightly lit, highlighting the textures and colors of the cells.

*плазма*

*эритроцит*

*лейкоцит*

**Уничтожает микробы**

***плазма***

***эритроцит***

***лейкоцит***



**Клетки крови образуются в**

***головном мозге***

***красном костном мозге***

***спинном мозге***

# Допиши определение

