

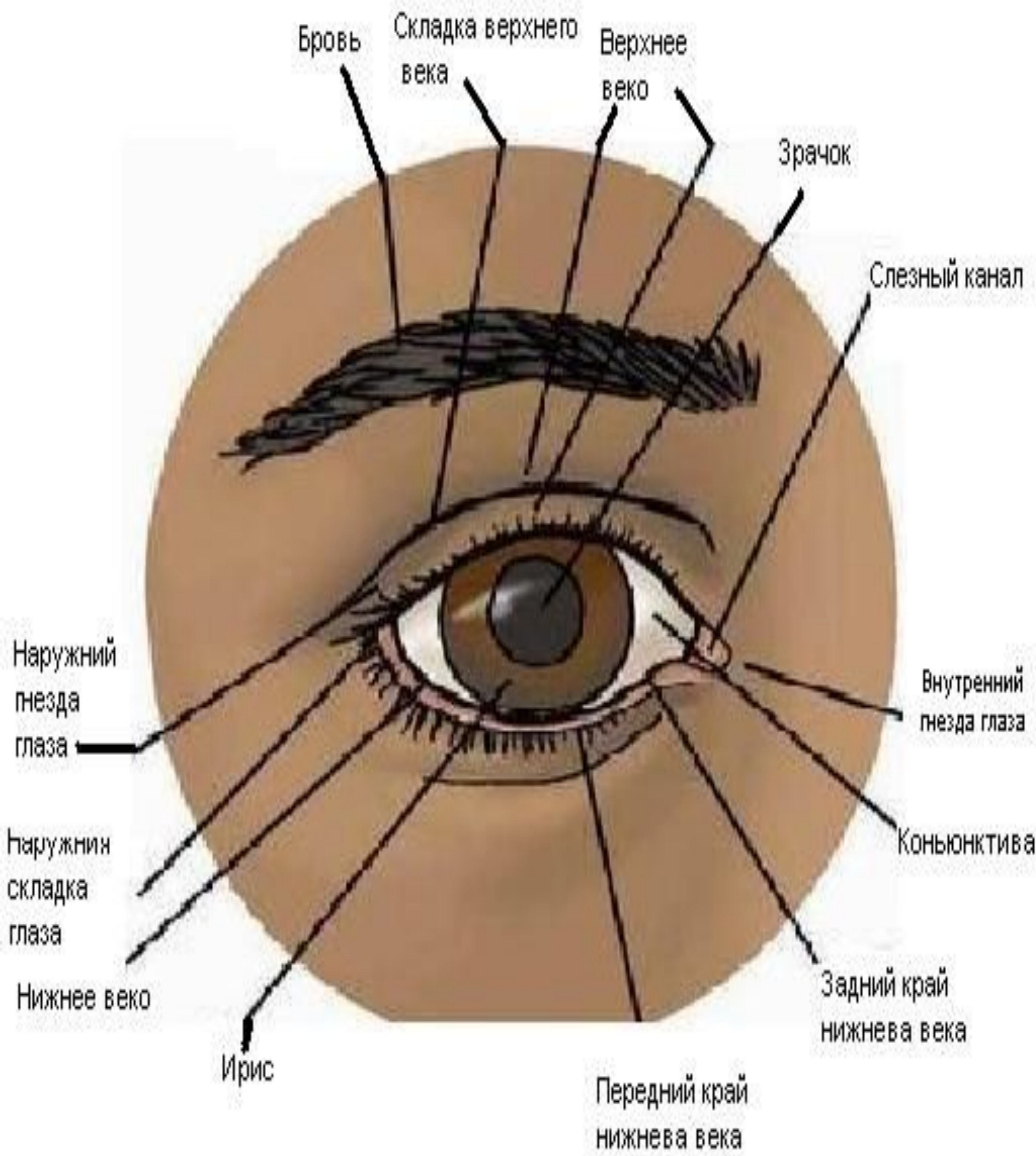




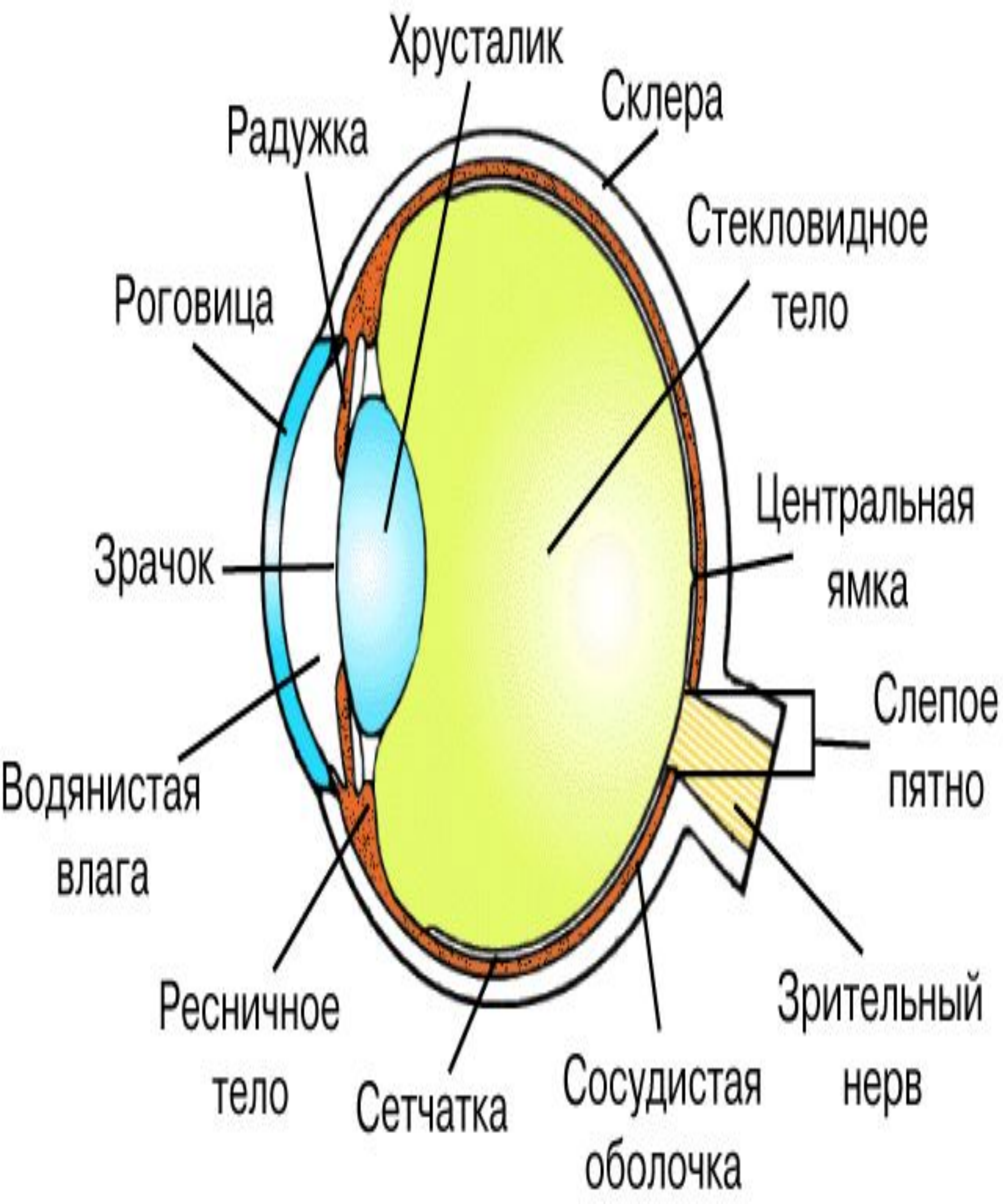
# АНАЛИЗАТОРЫ ЧЕЛОВЕКА

**Зрительный  
анализатор,  
гигиена зрения**



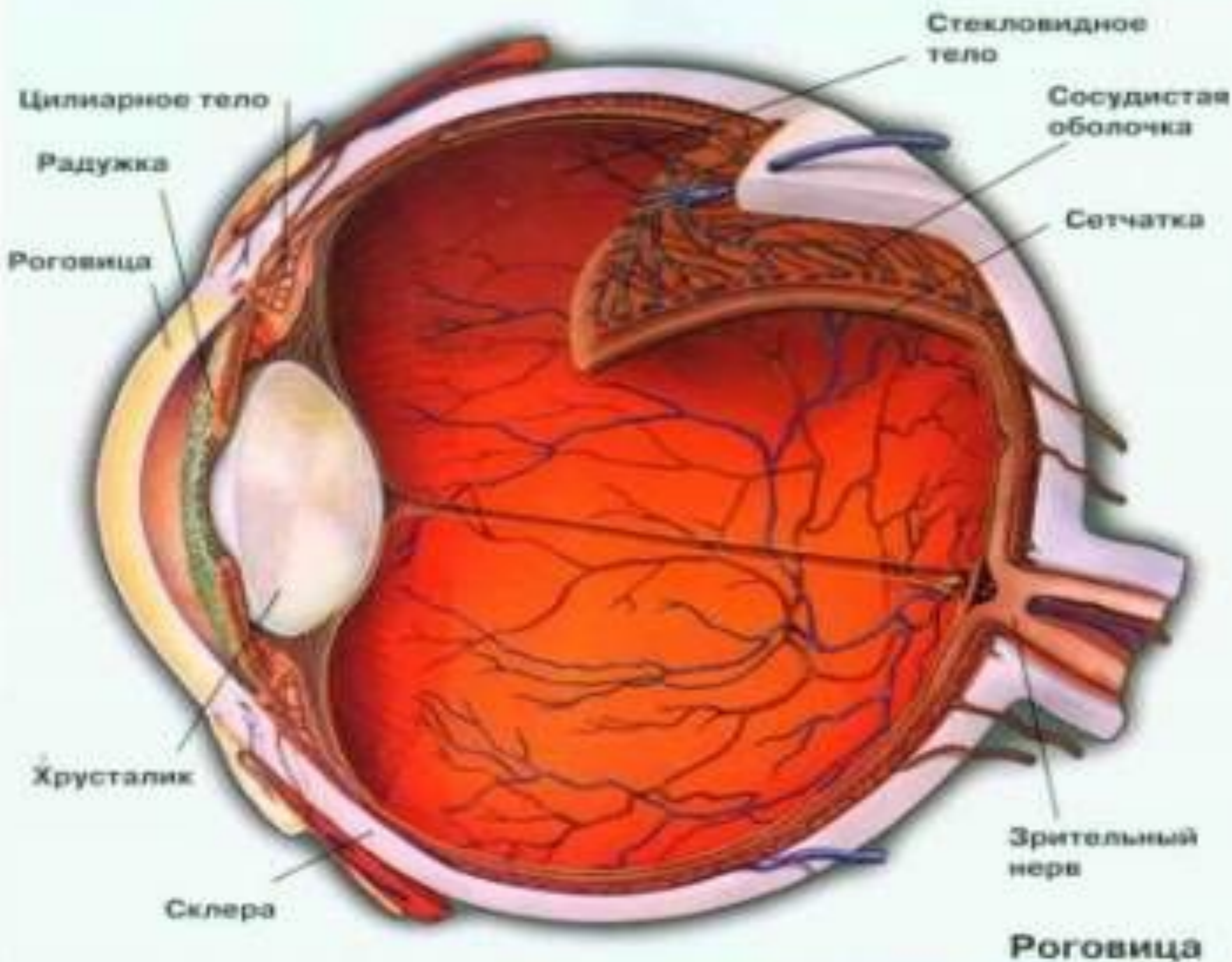









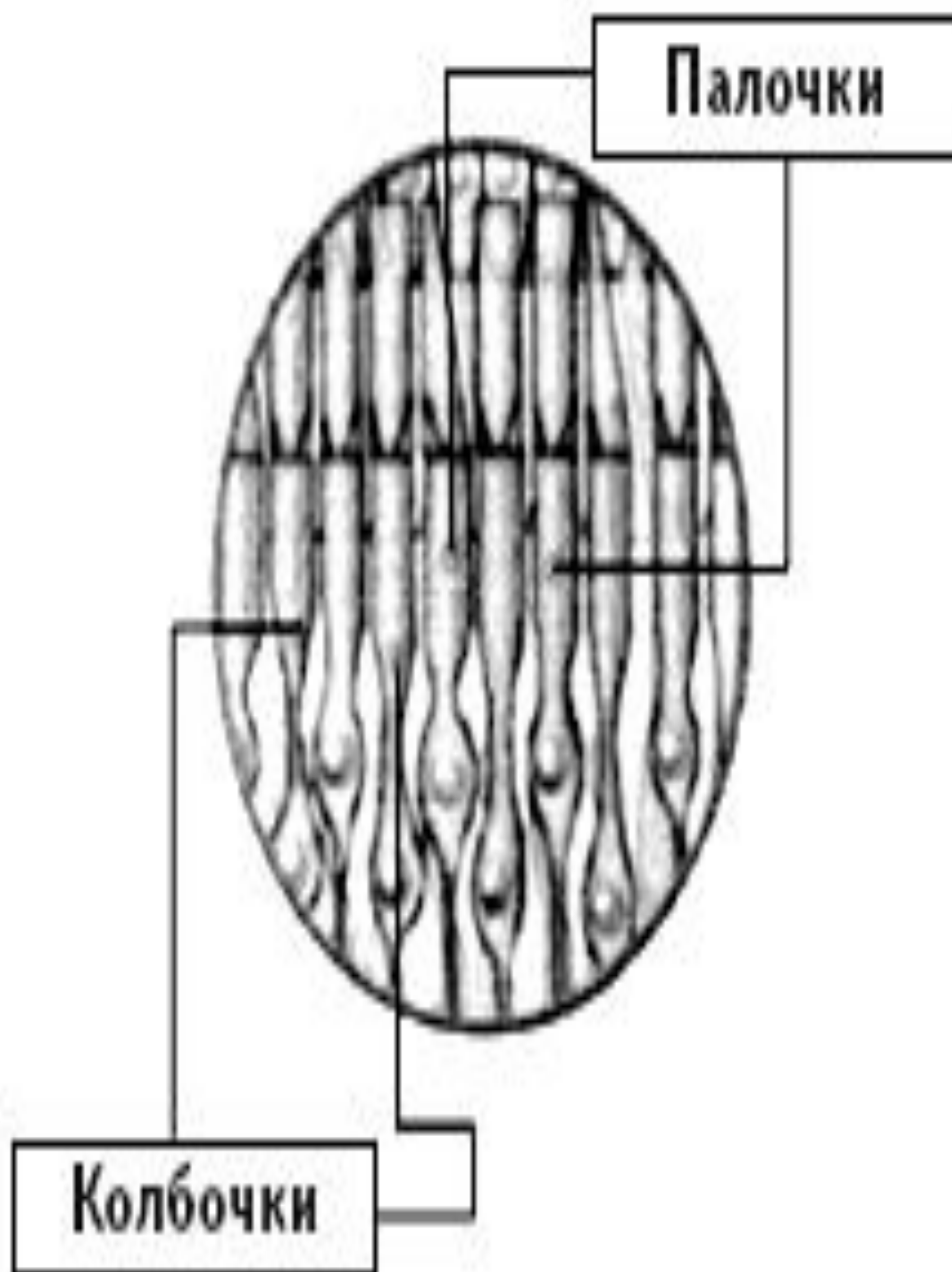
# Анатомия



Передний эпителий  
Пограничная пластинка  
Строма  
Задняя пограничная пластинка  
Эндотелий

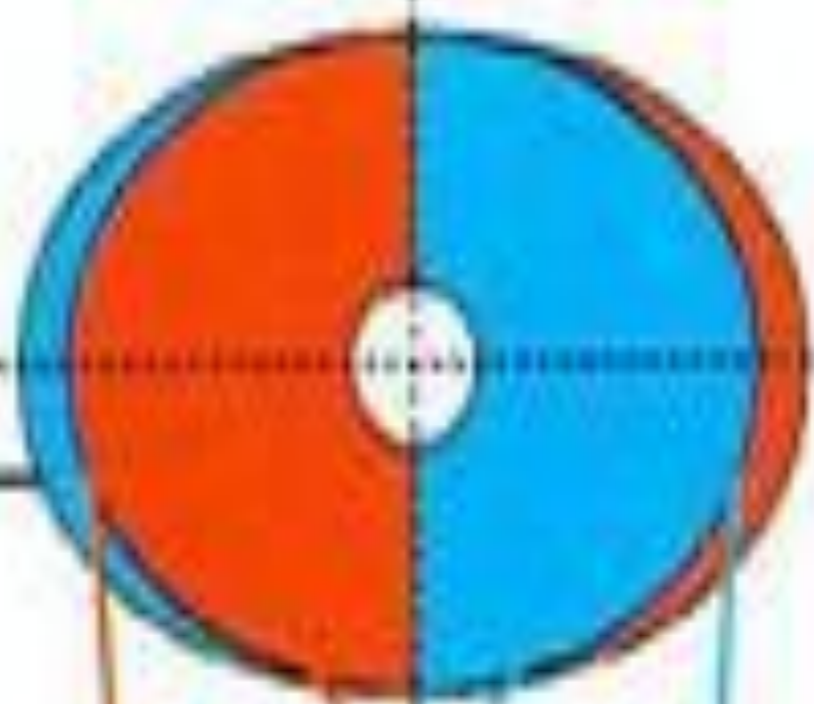




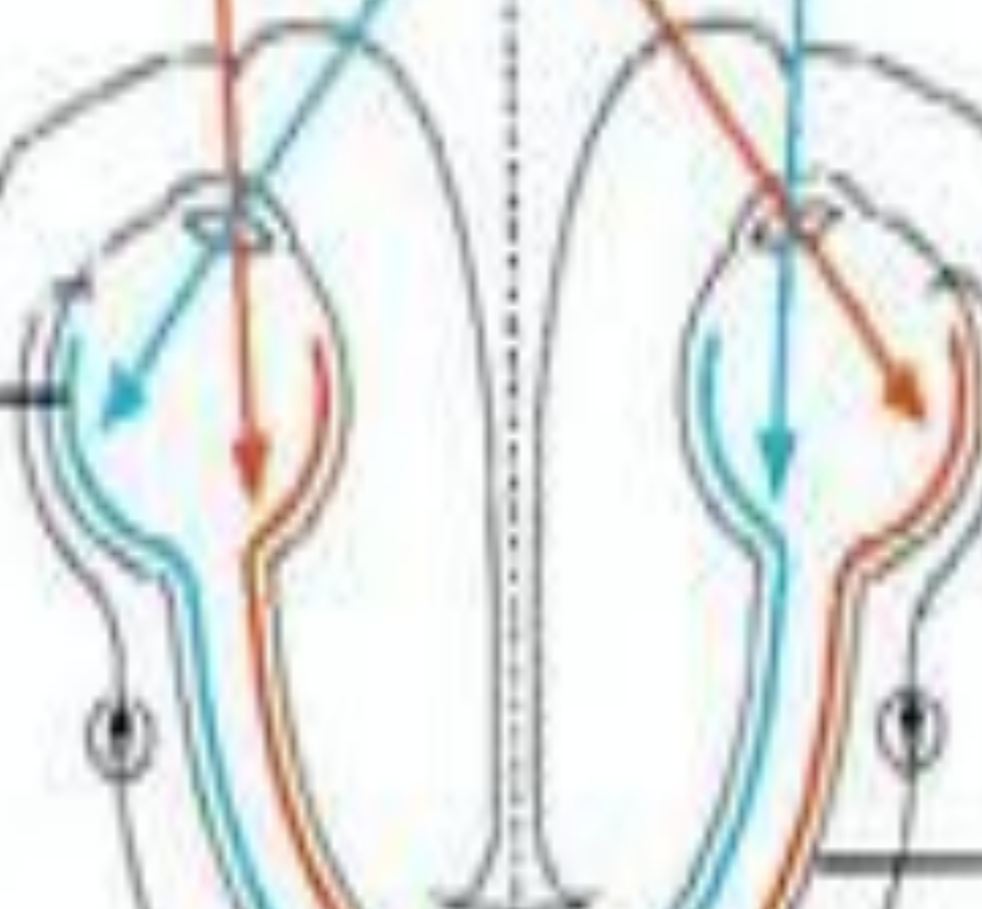




1



2



3

4

5

6

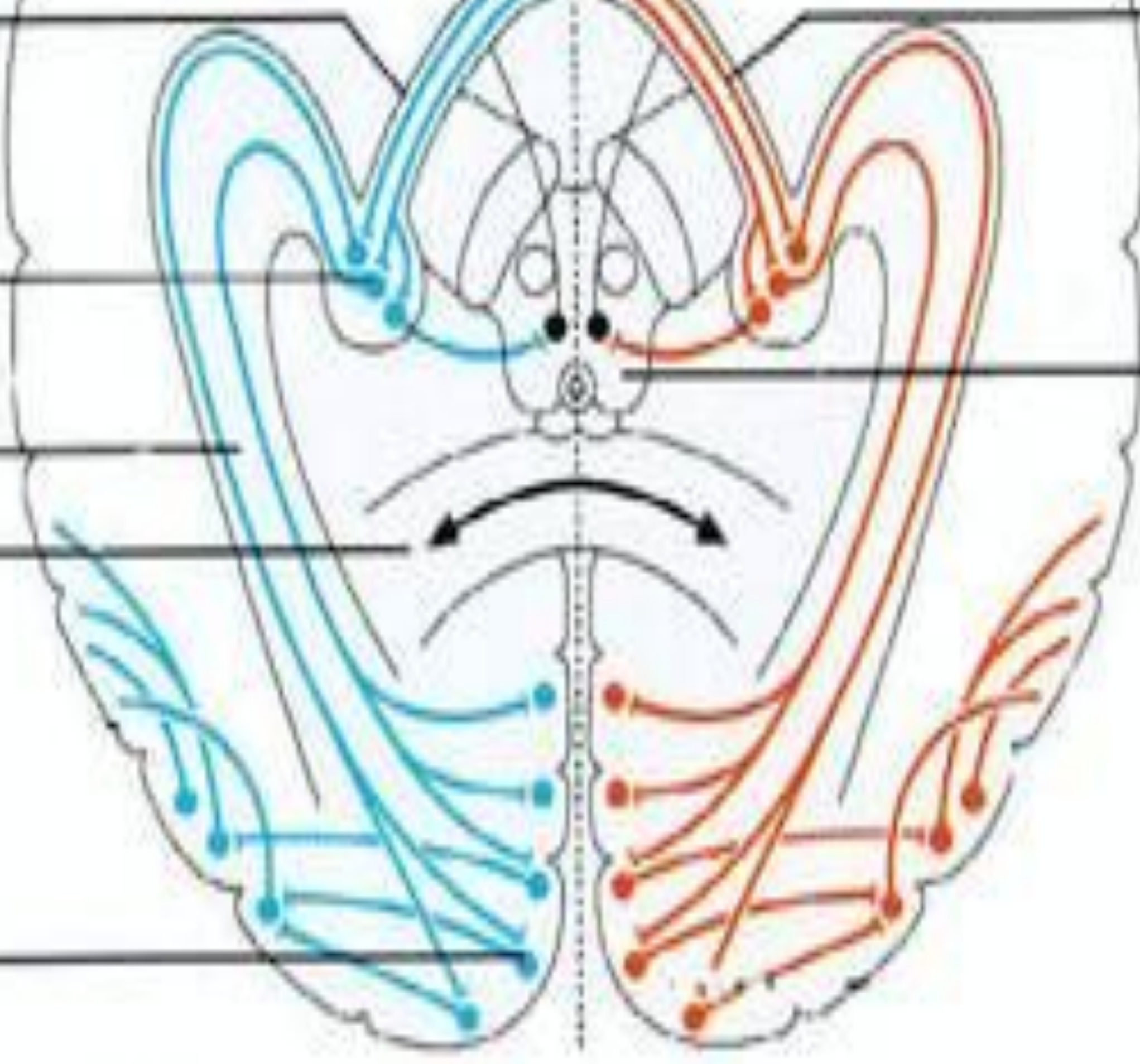
7

8

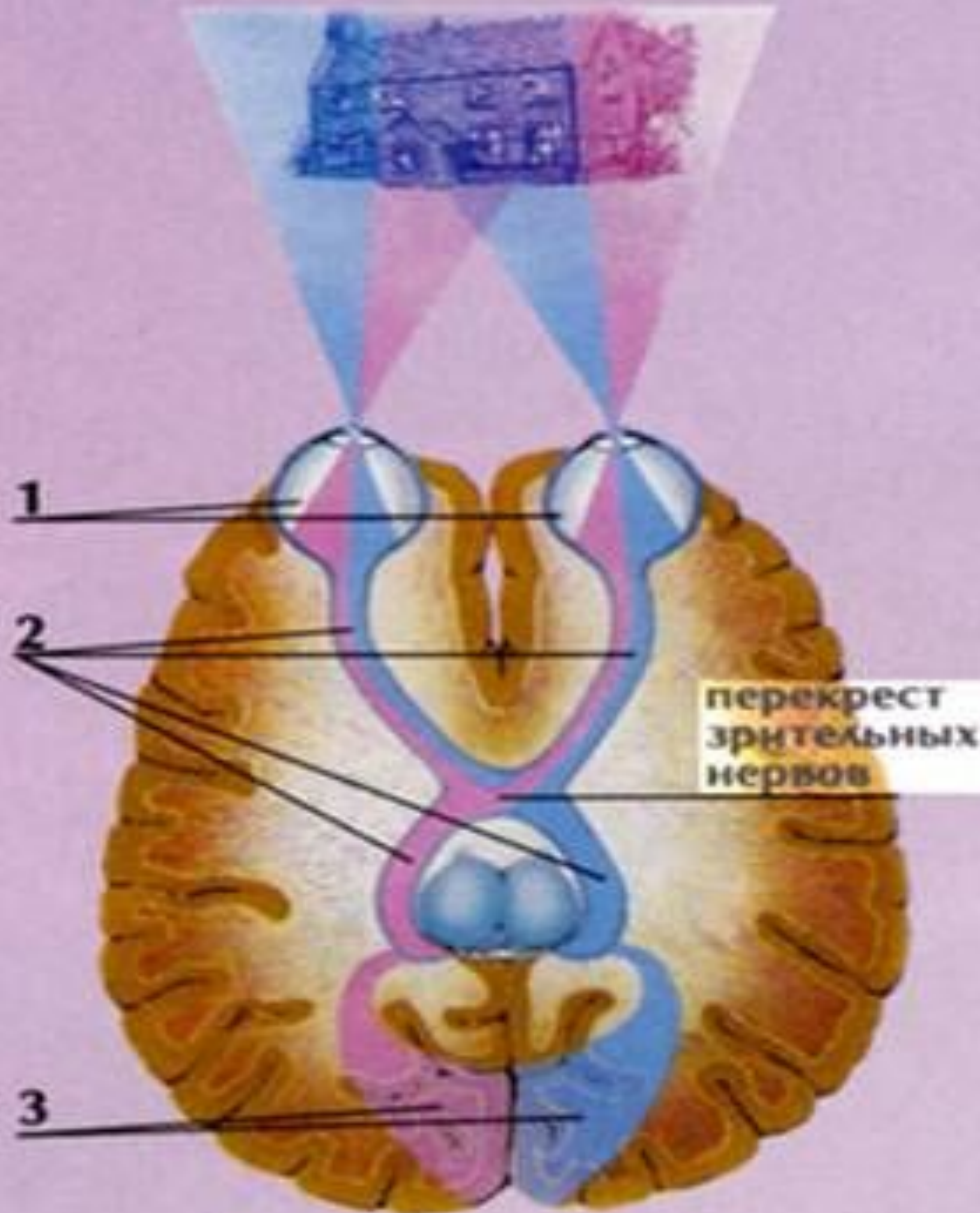
9

10

11







перекрест  
зрительных  
нервов

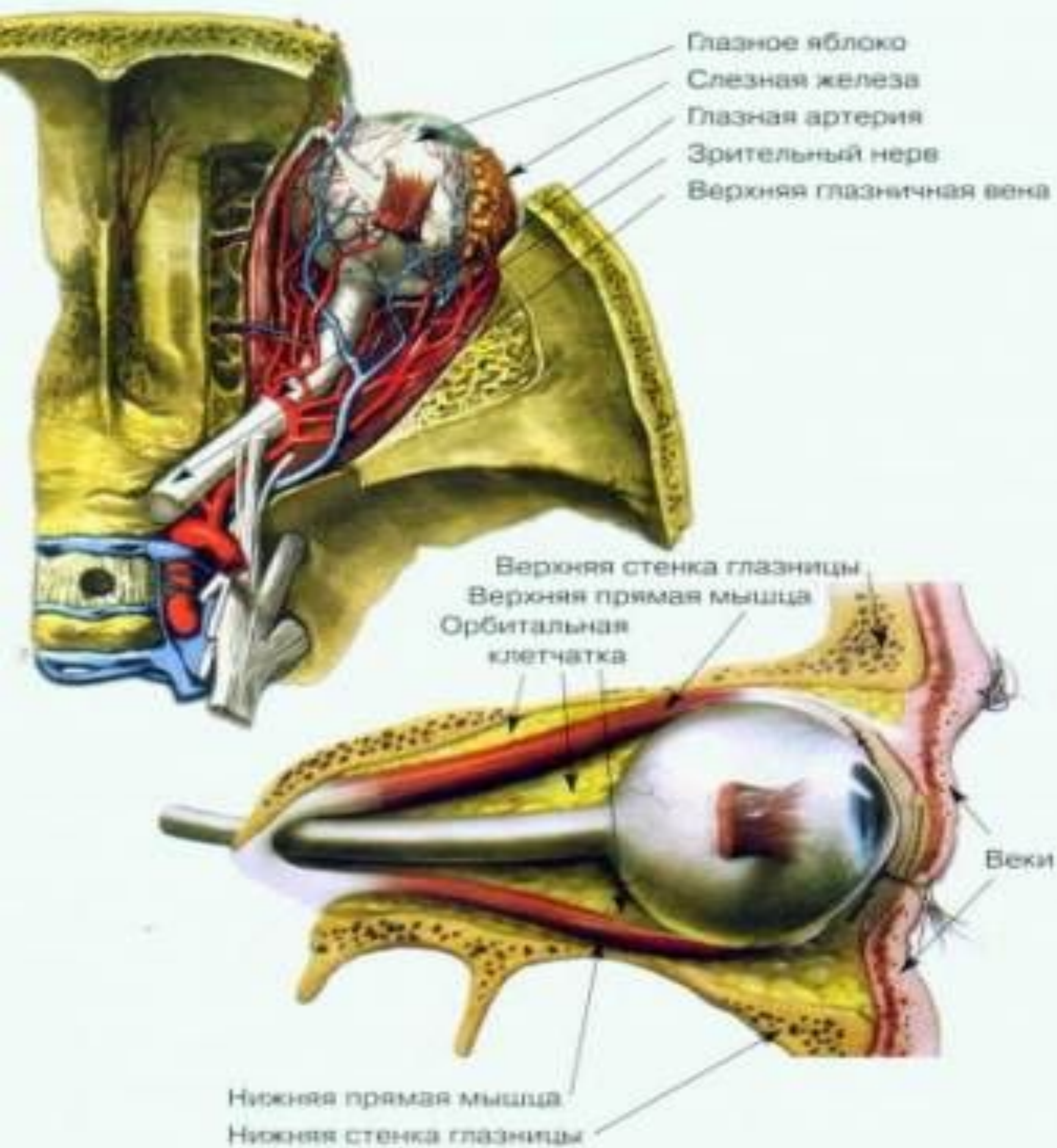
1

2

3

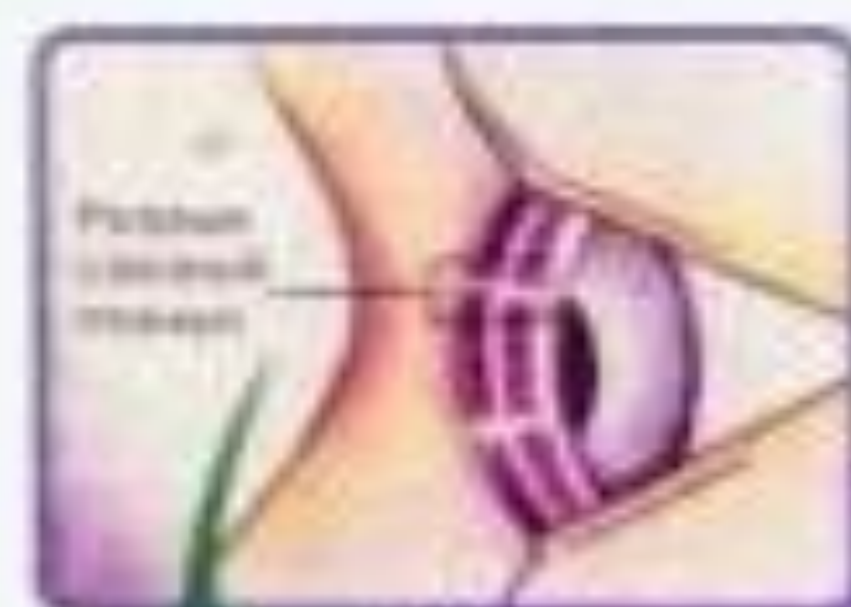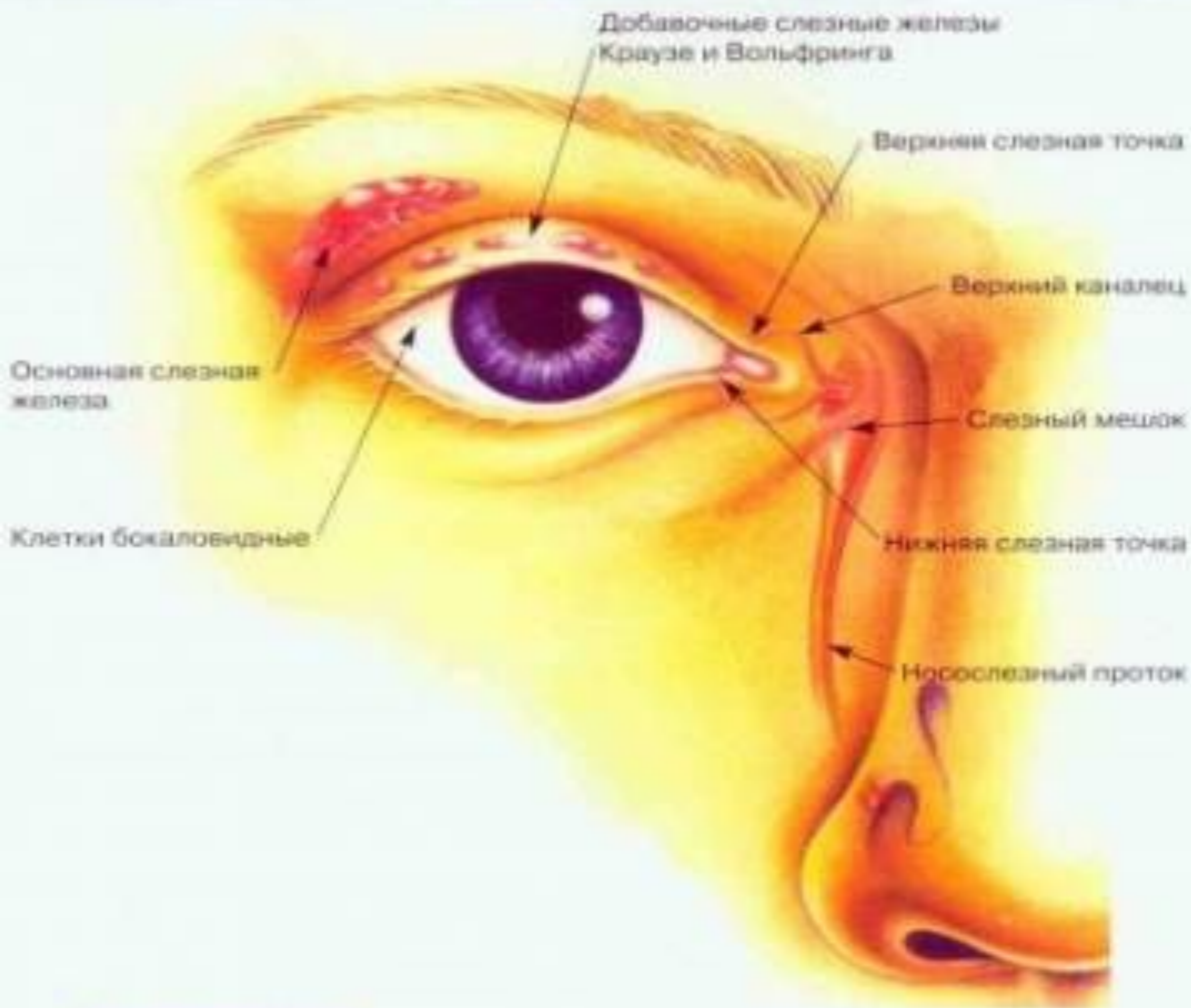


# Орбита





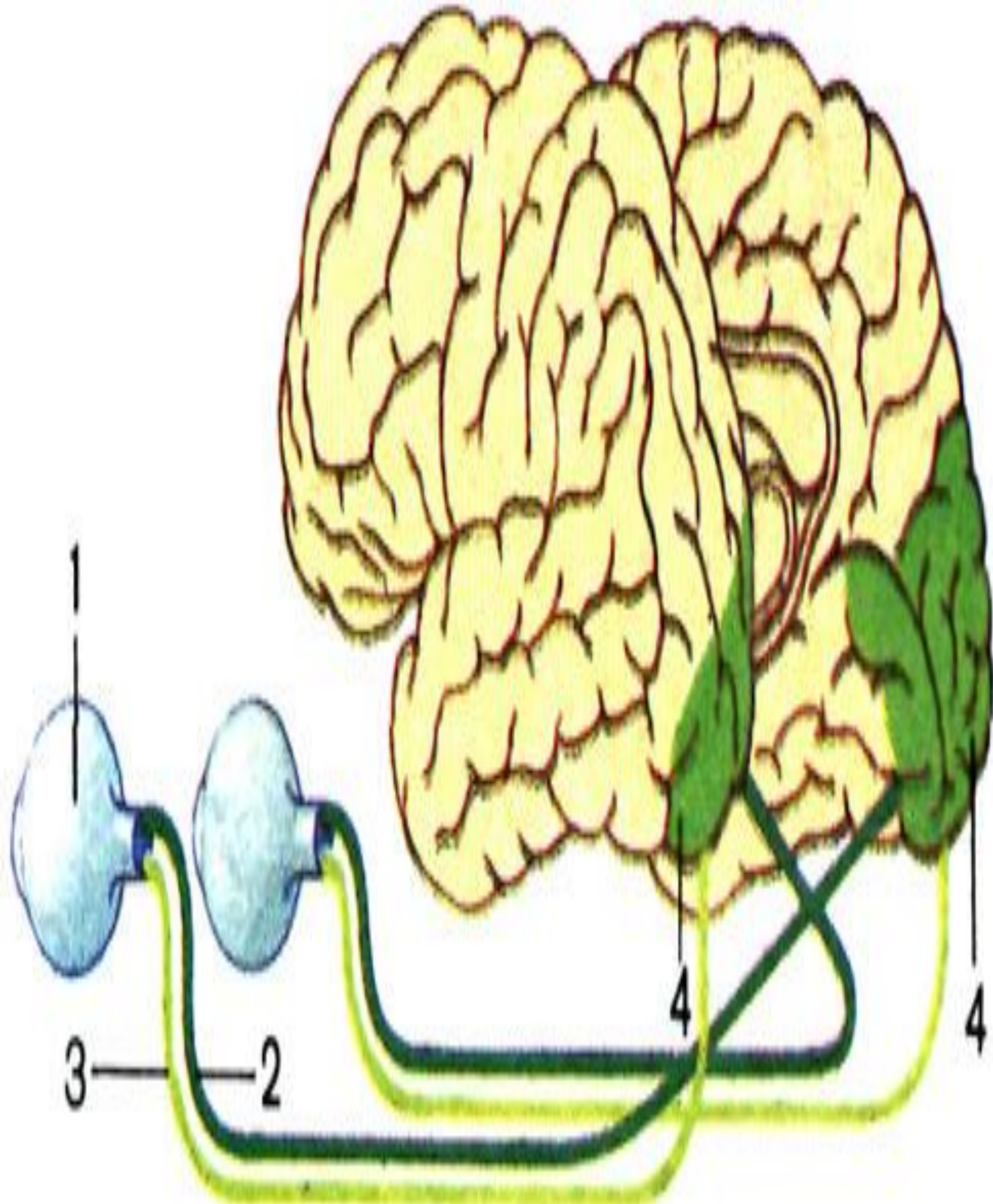
# Слезные пути



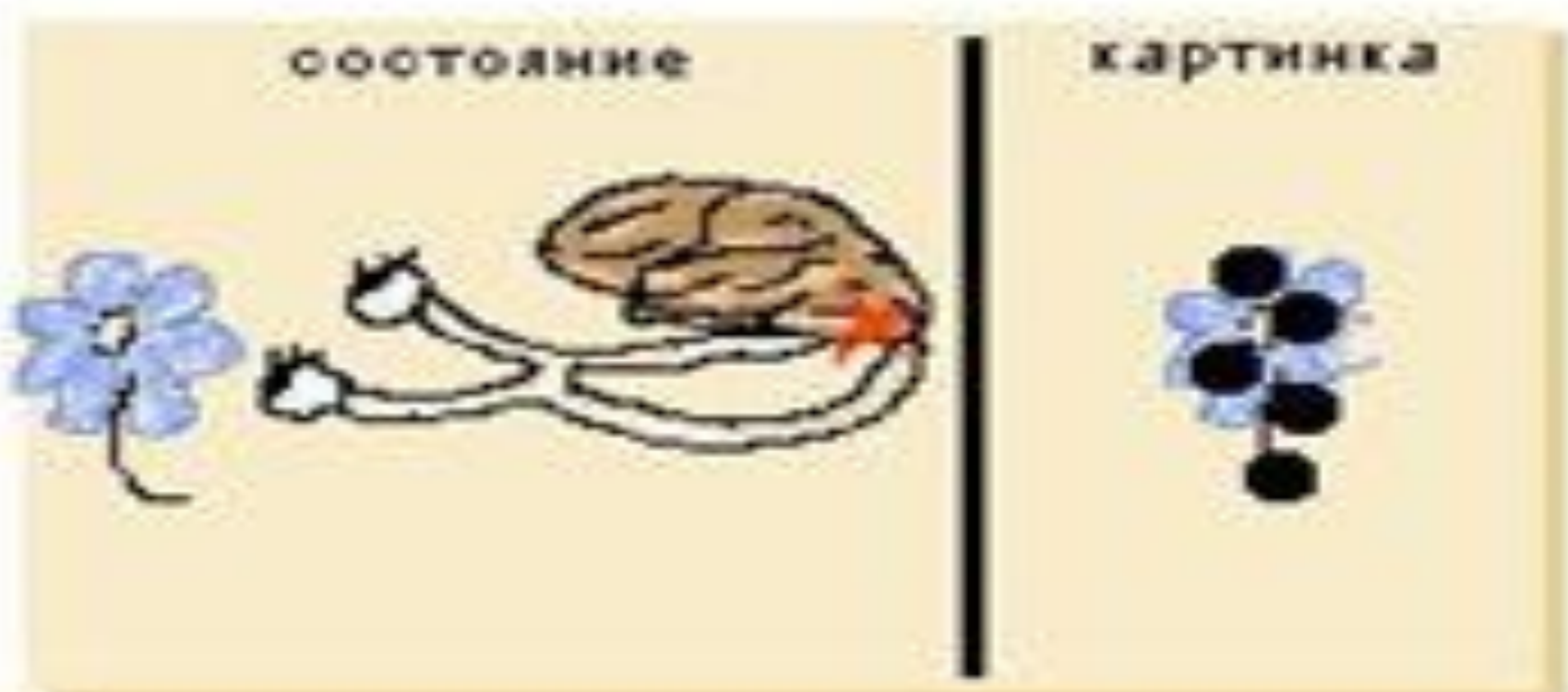
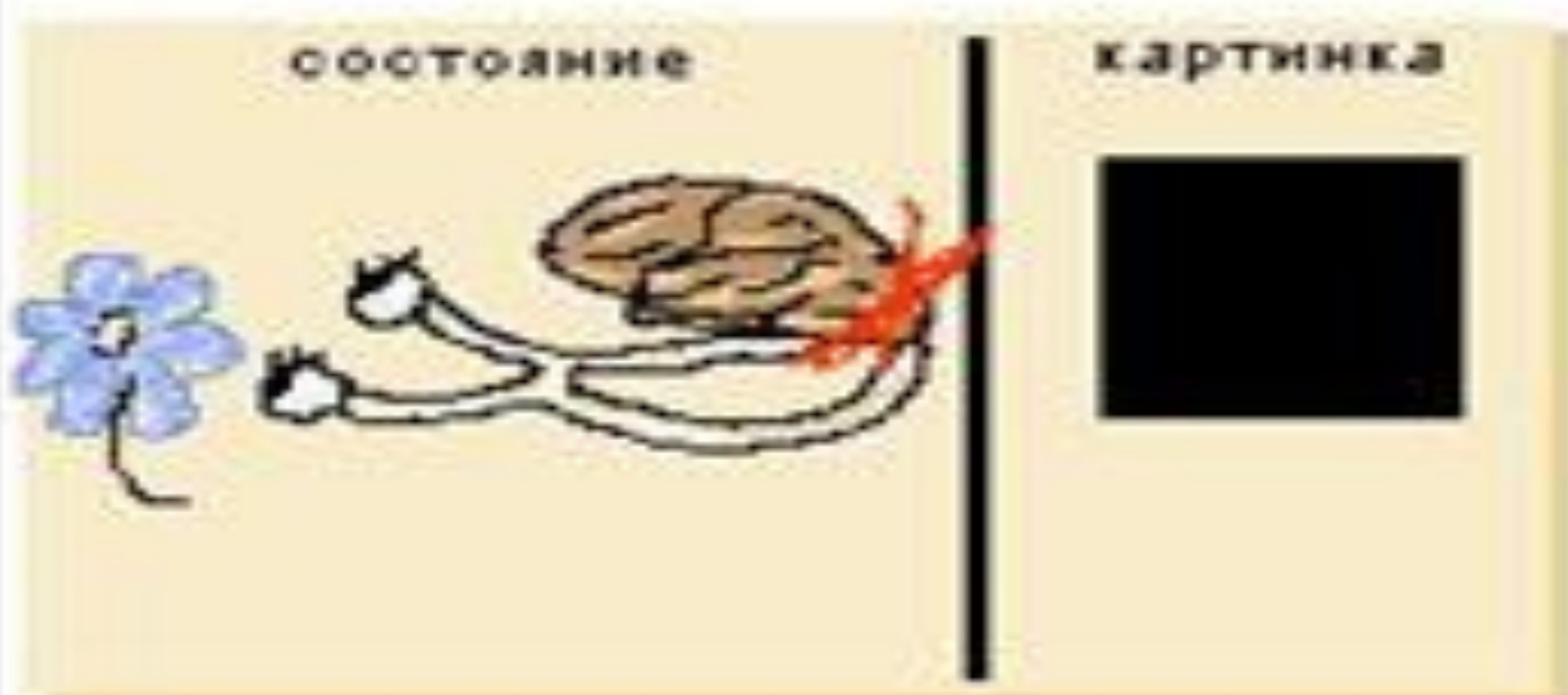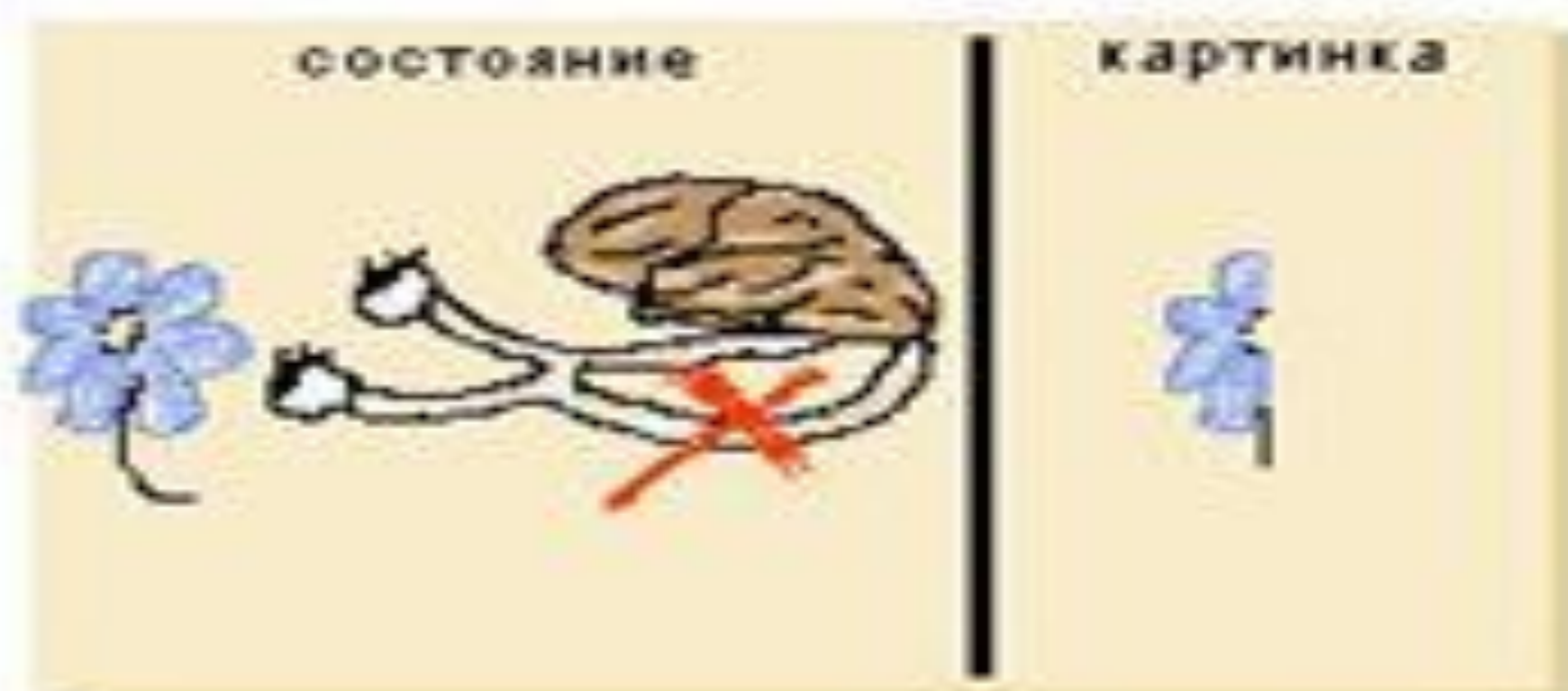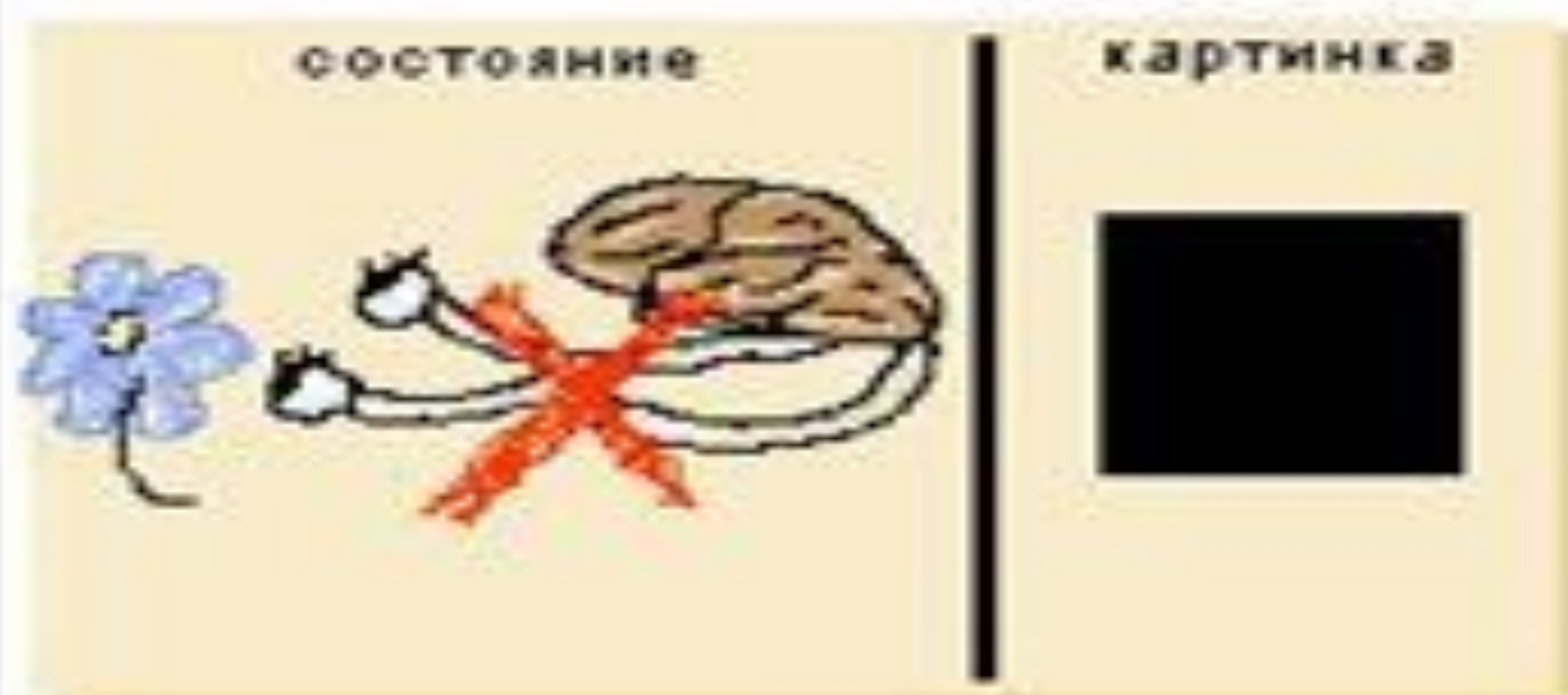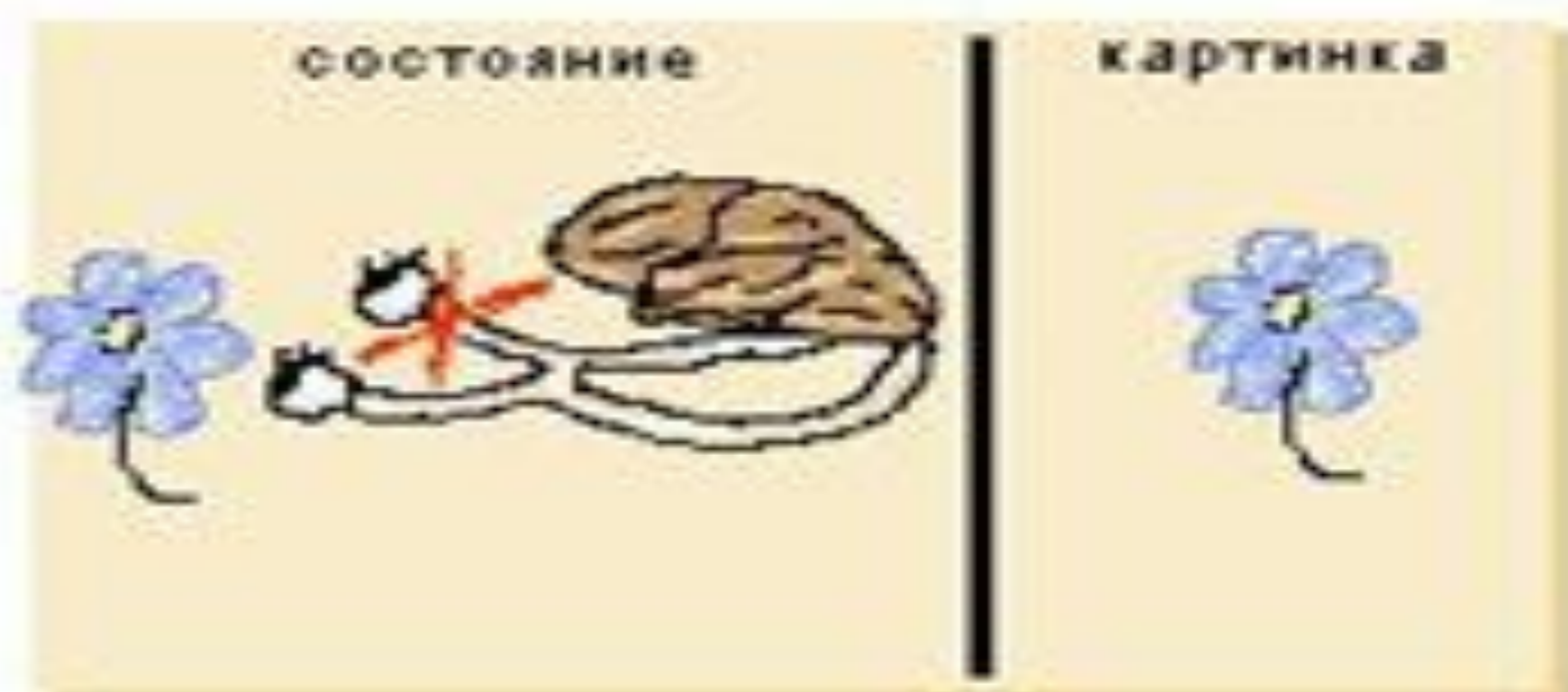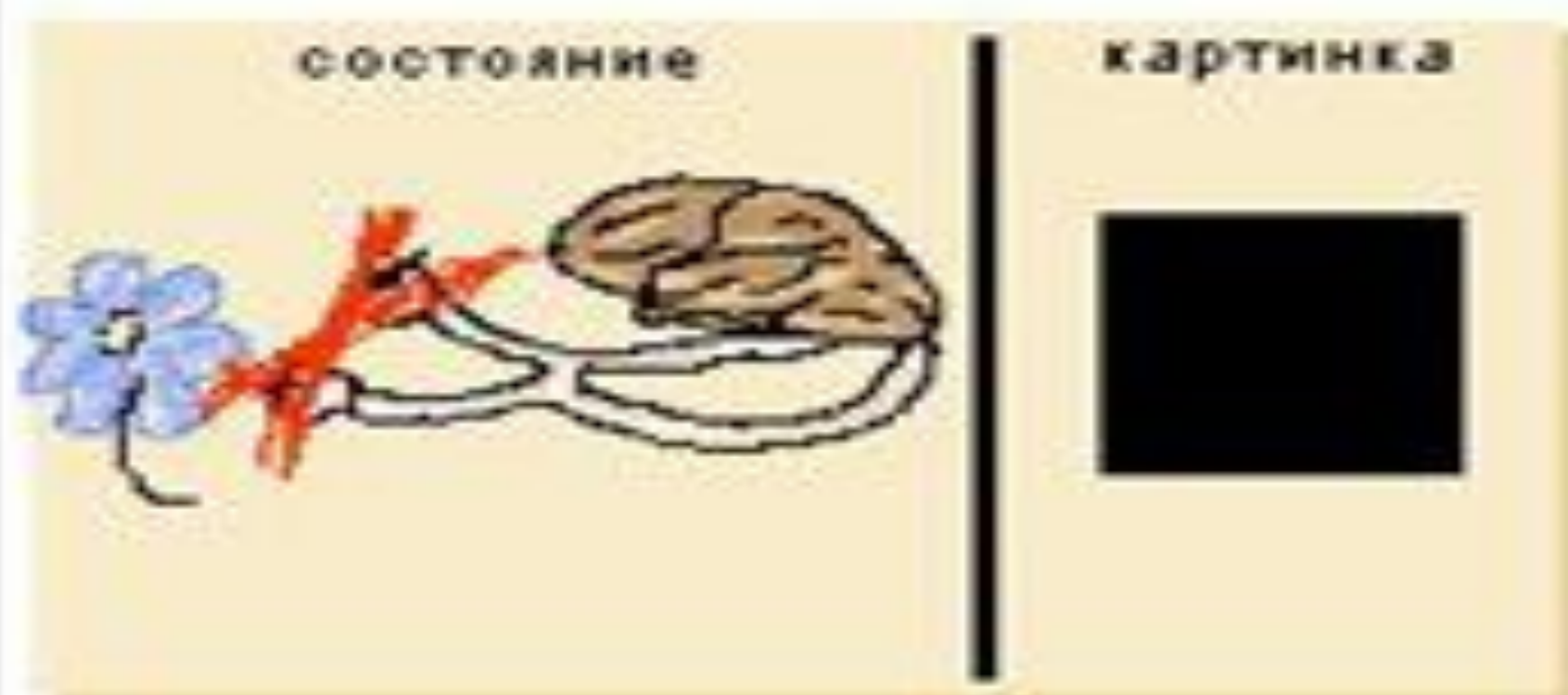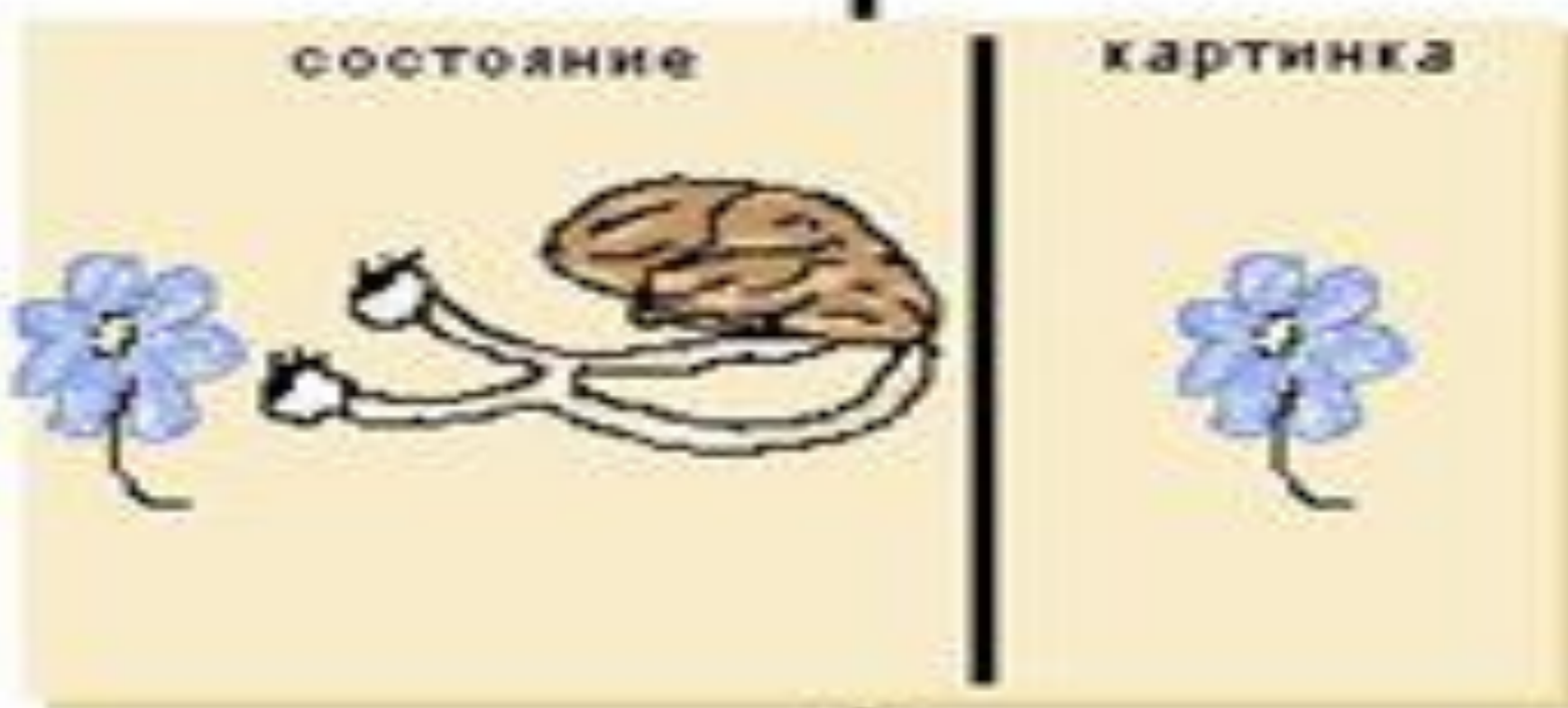
## Слезная пленка





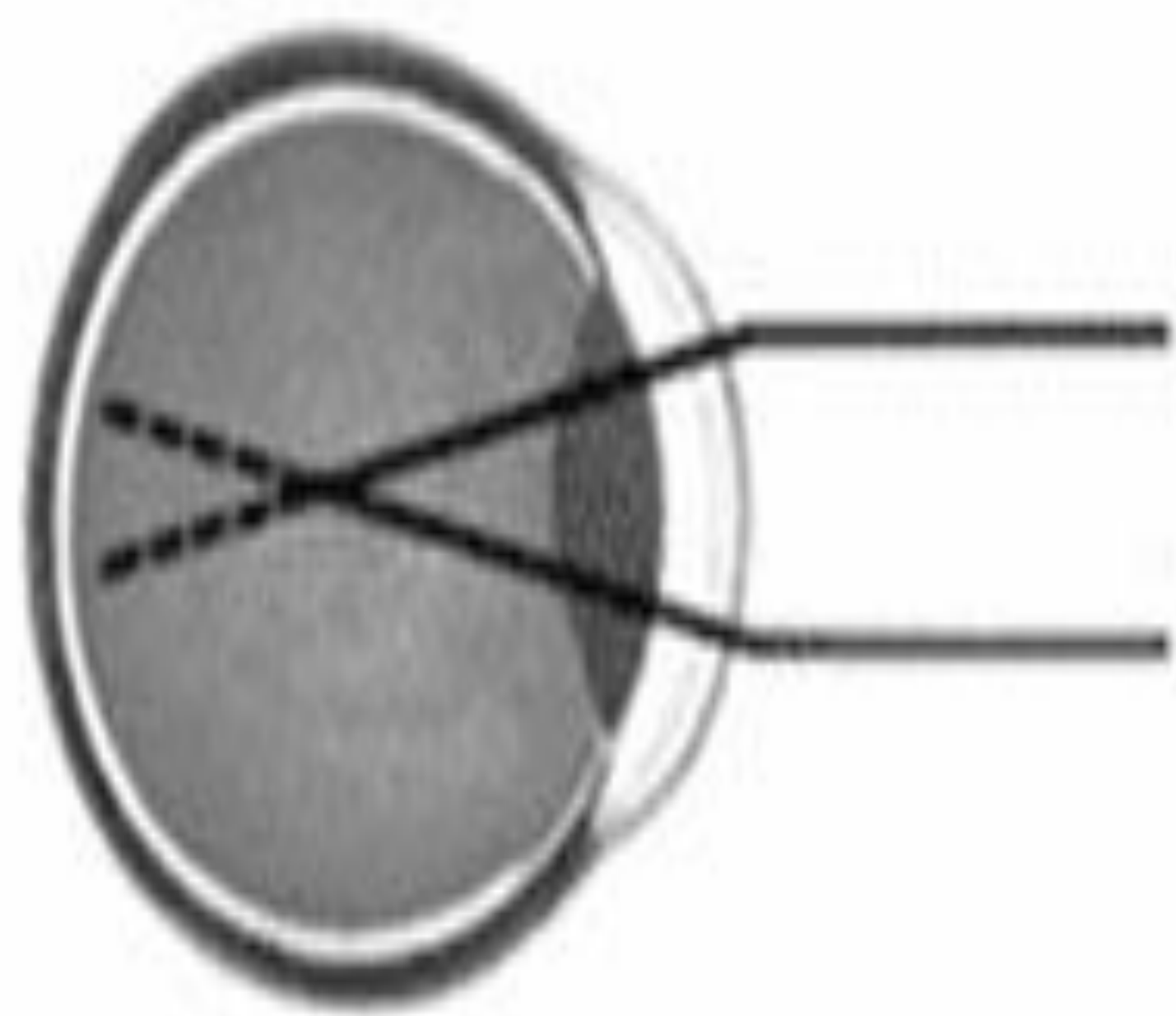






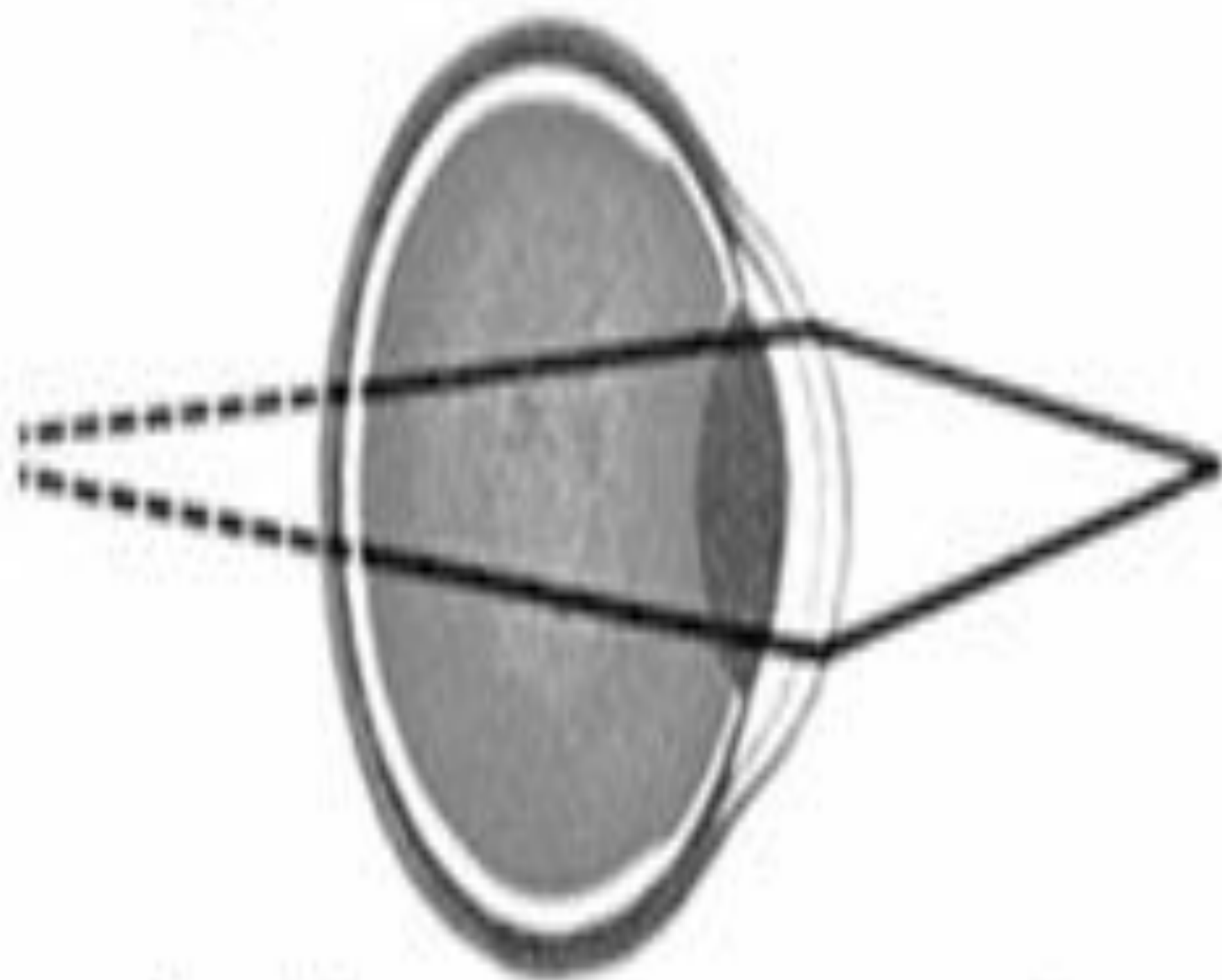


## БЛИЗОРУКОСТЬ

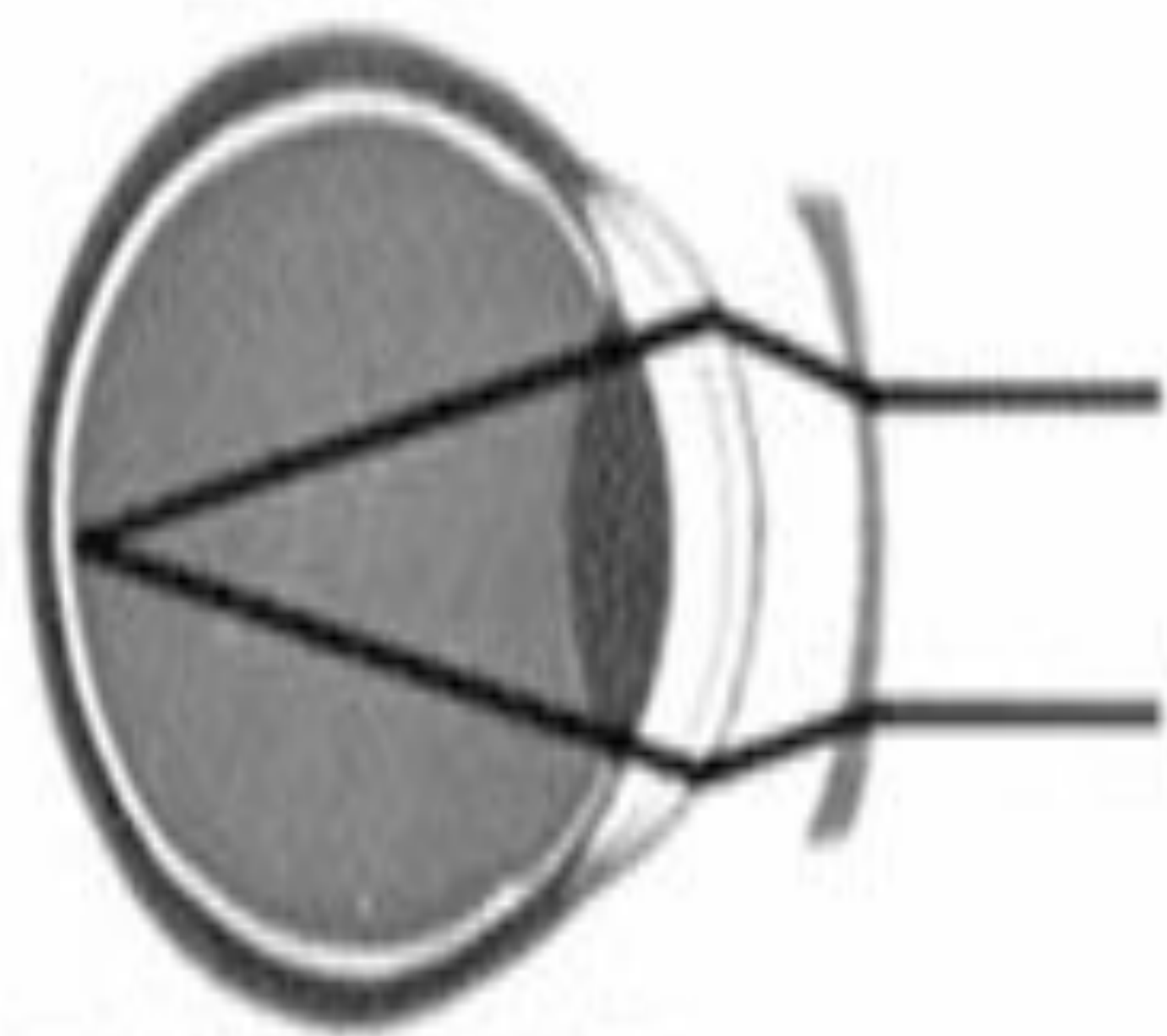


Лучи фокусируются,  
не достигая сетчатки

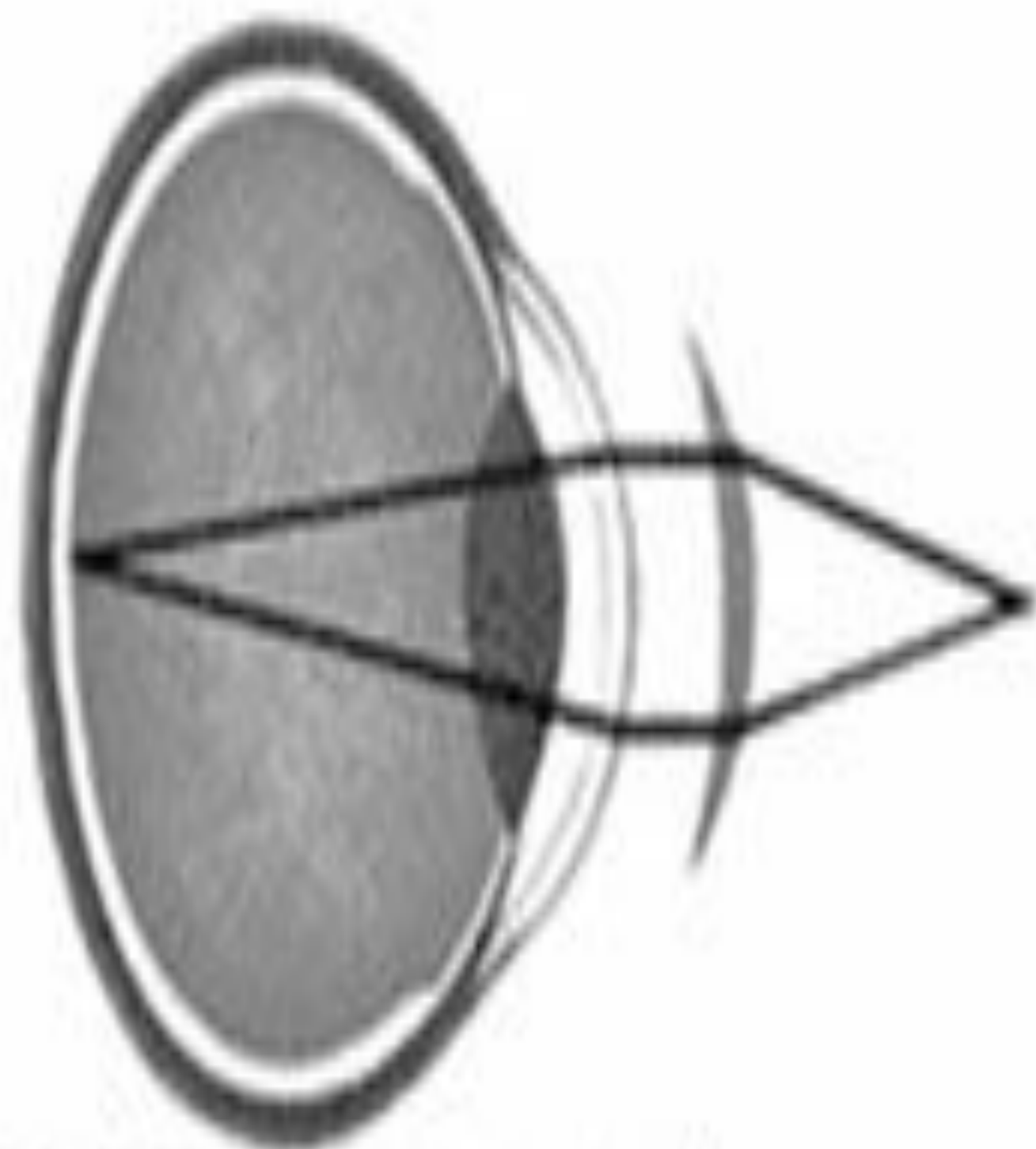
## ДАЛЬНОЗОРКОСТЬ



Лучи фокусируются за сетчаткой

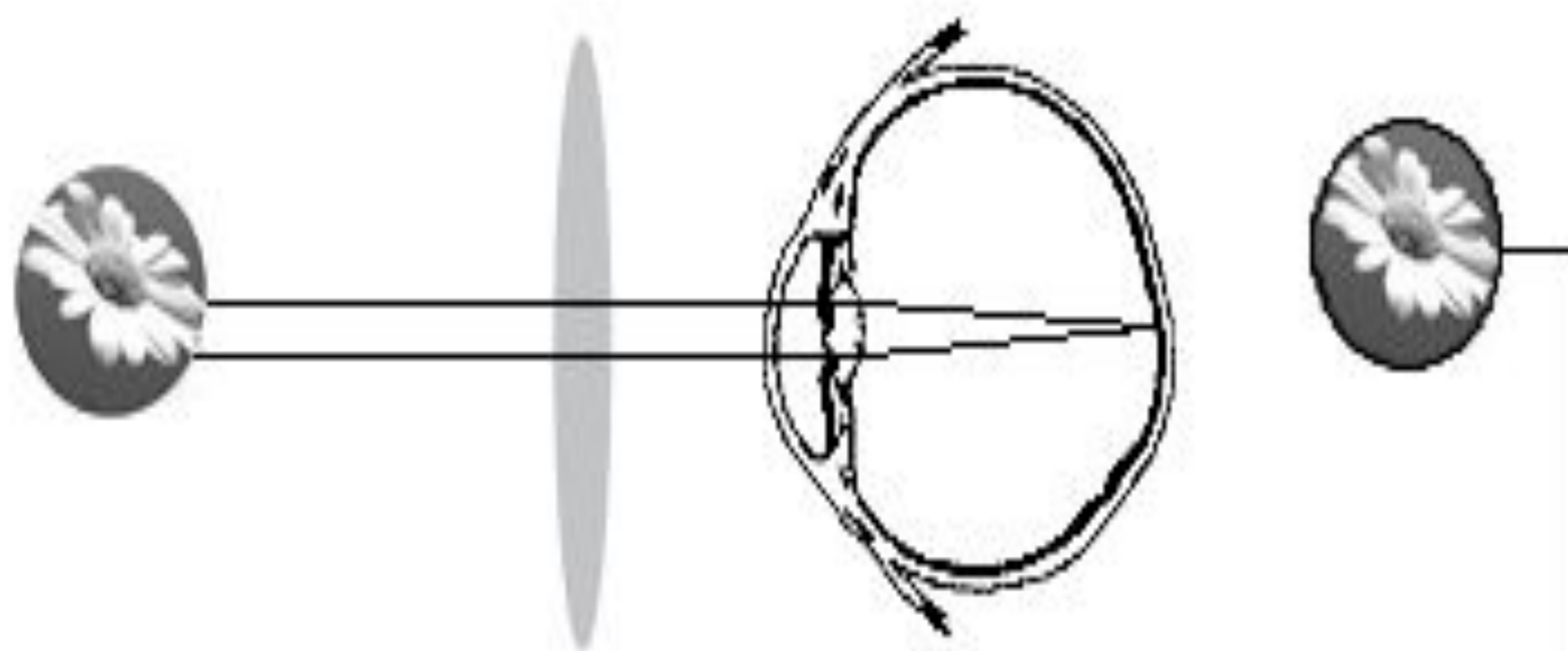


Вогнутая линза корректирует фокусировку

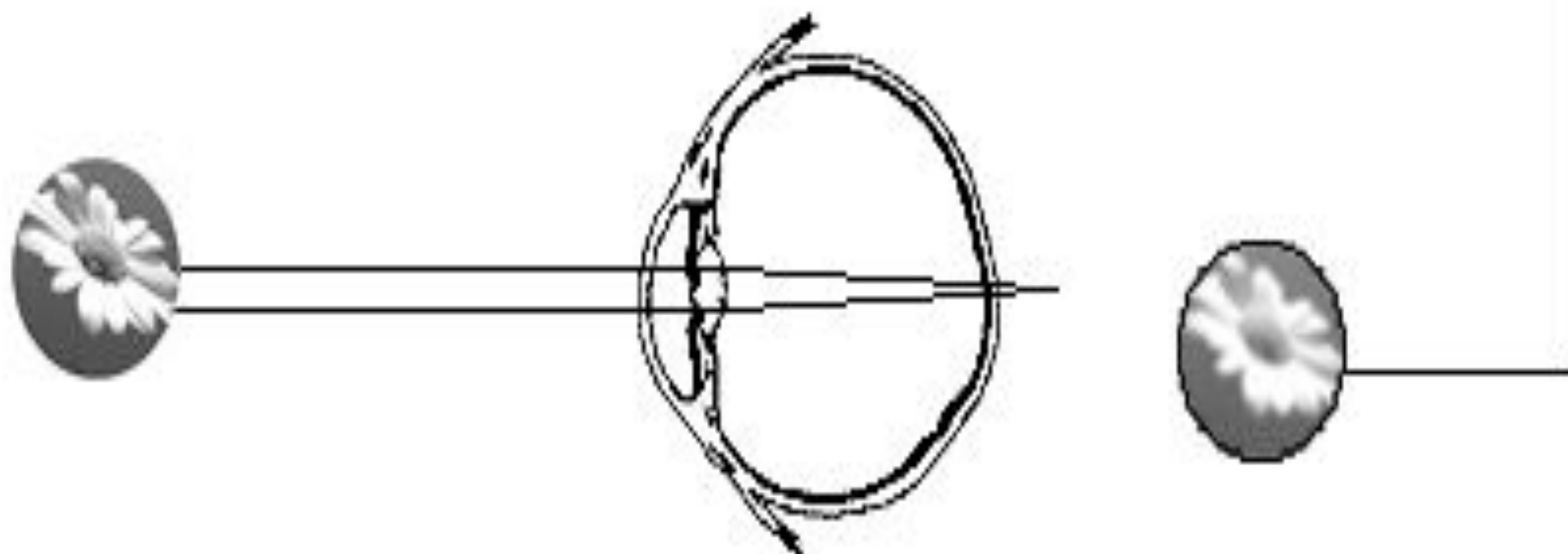


Выпуклая линза корректирует фокусировку



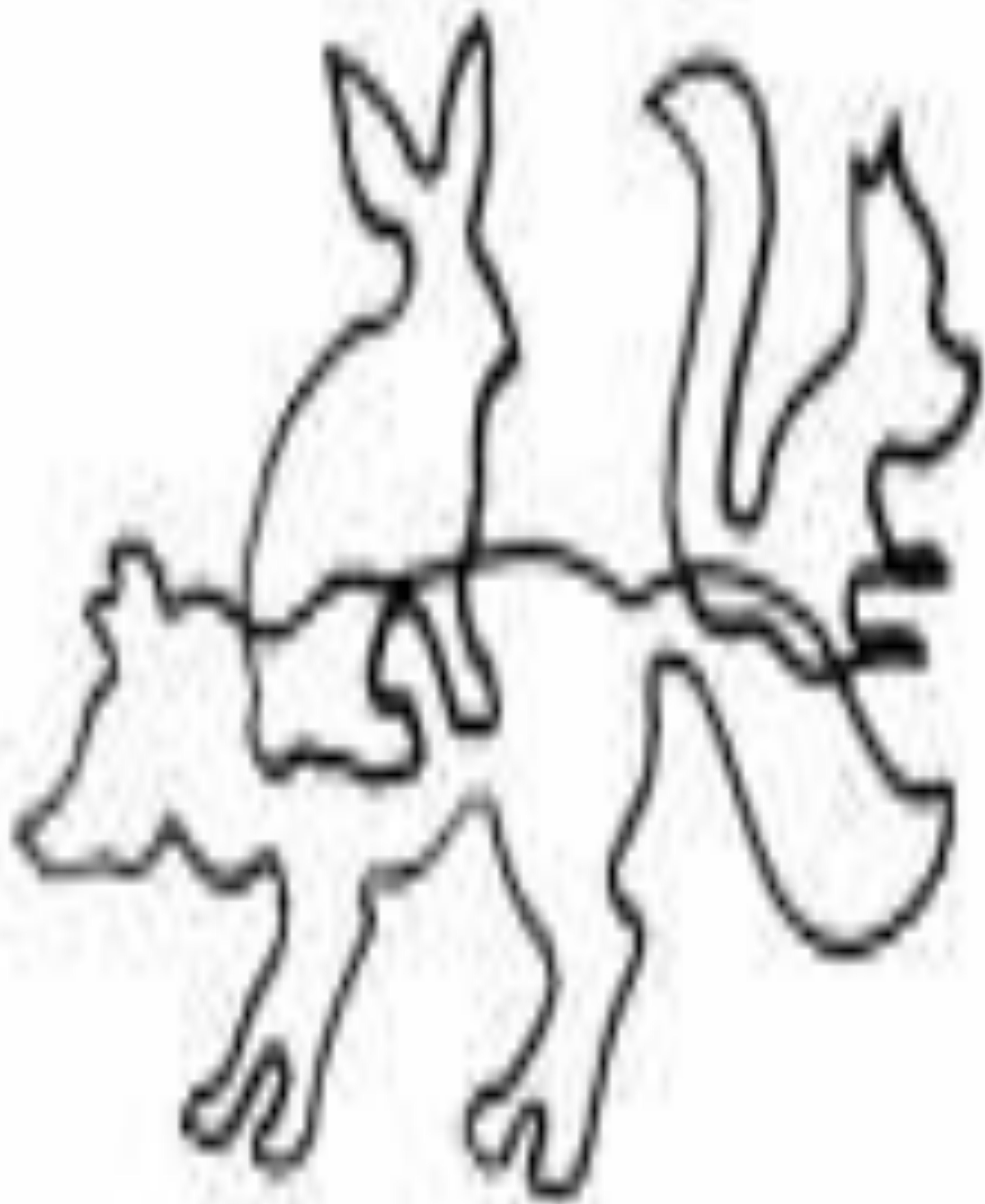

**Четкое изображение**



**Нечеткое изображение**

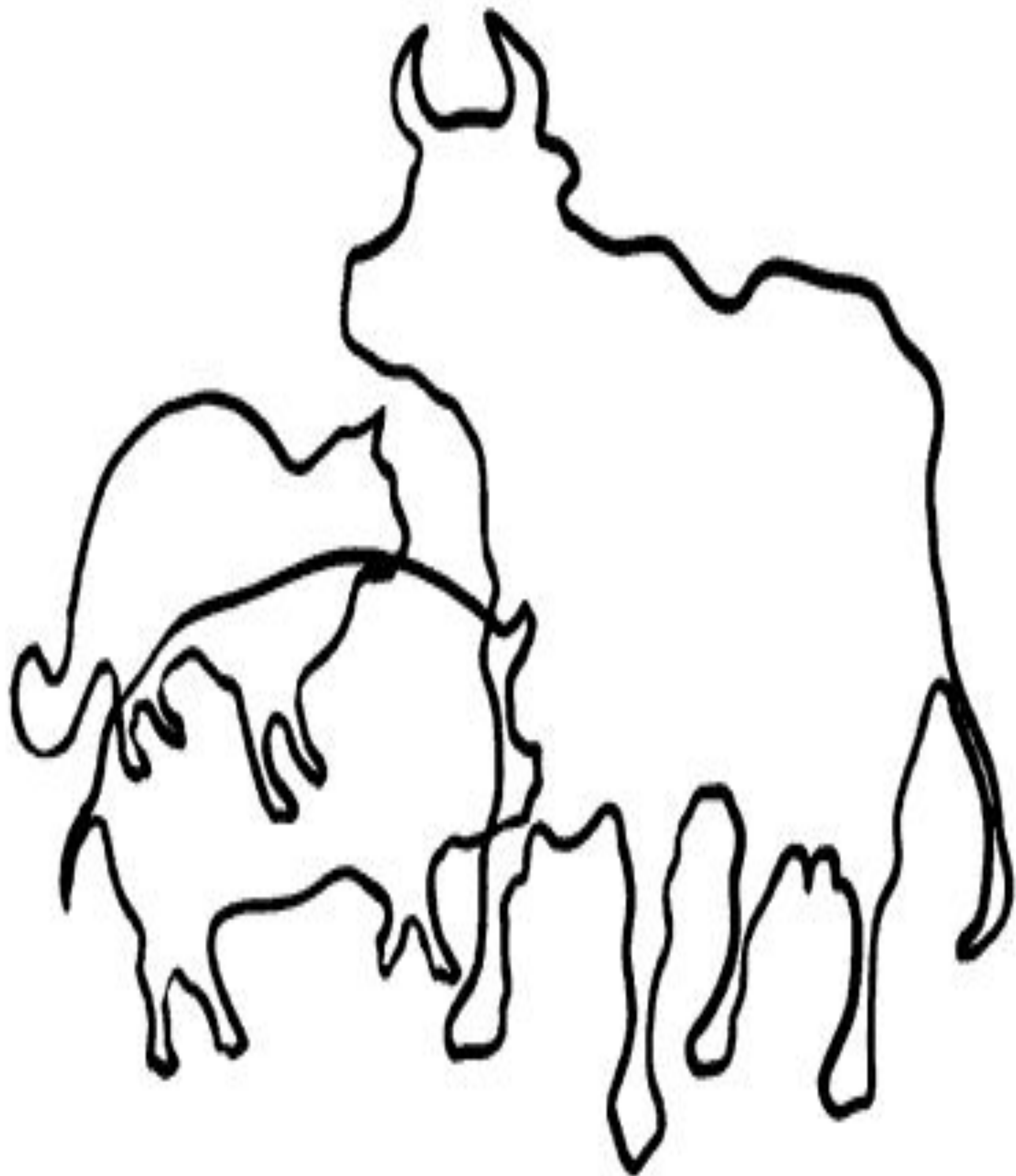














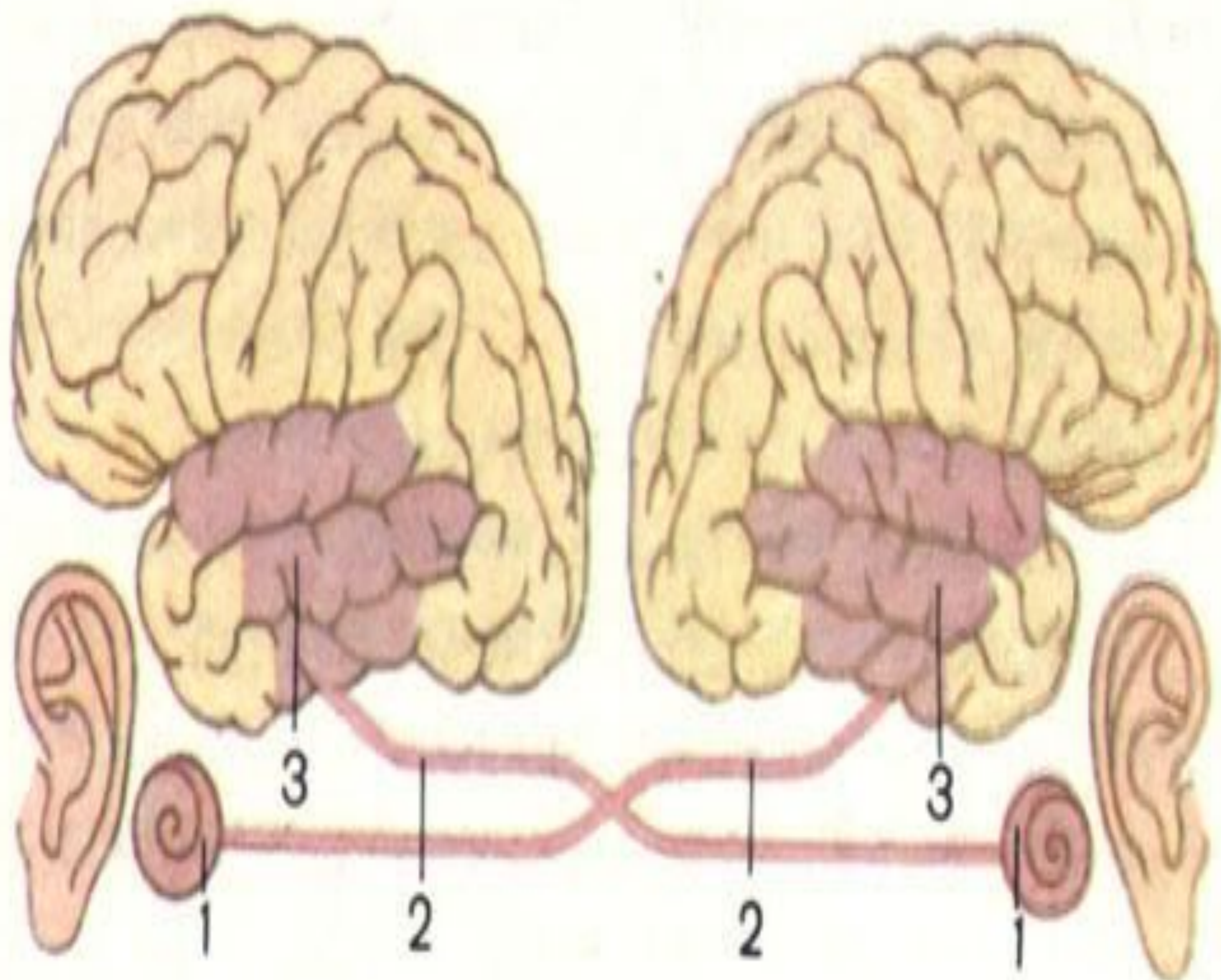
# АНАЛИЗАТОРЫ ЧЕЛОВЕКА

**Слуховой  
анализатор,  
гигиена слуха**

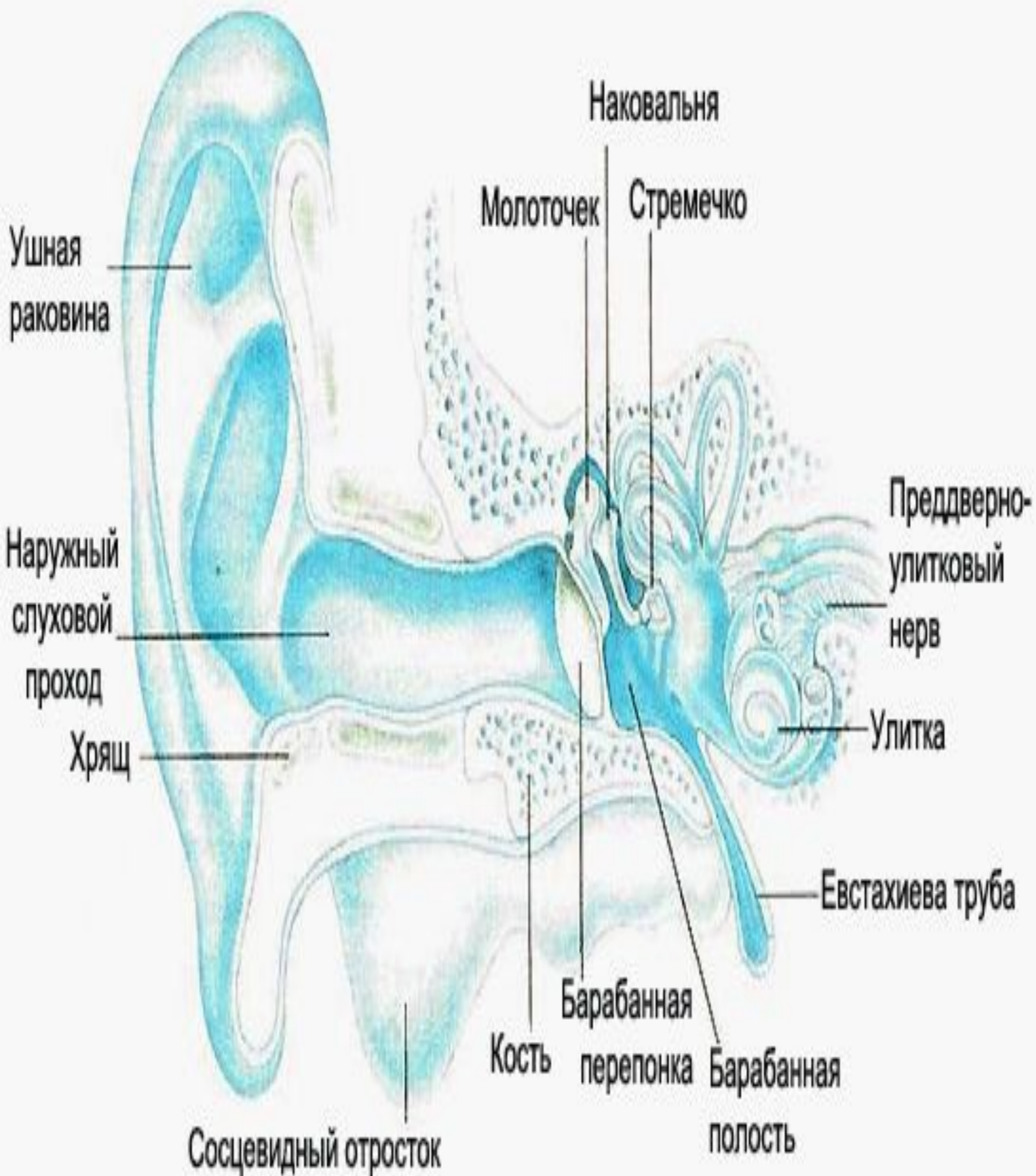


Рис. 8. Схема слухового анализатора человека: 1 — слуховые рецепторы кортиева органа; 2 — слуховые нервы; 3 —

мозговые концы слухового анализатора в височной области коры больших полушарий.









Наружное ухо

Среднее ухо

Внутреннее ухо

Слуховые  
косточки

Волокна  
слухового  
нерва

Барабанная  
перепонка

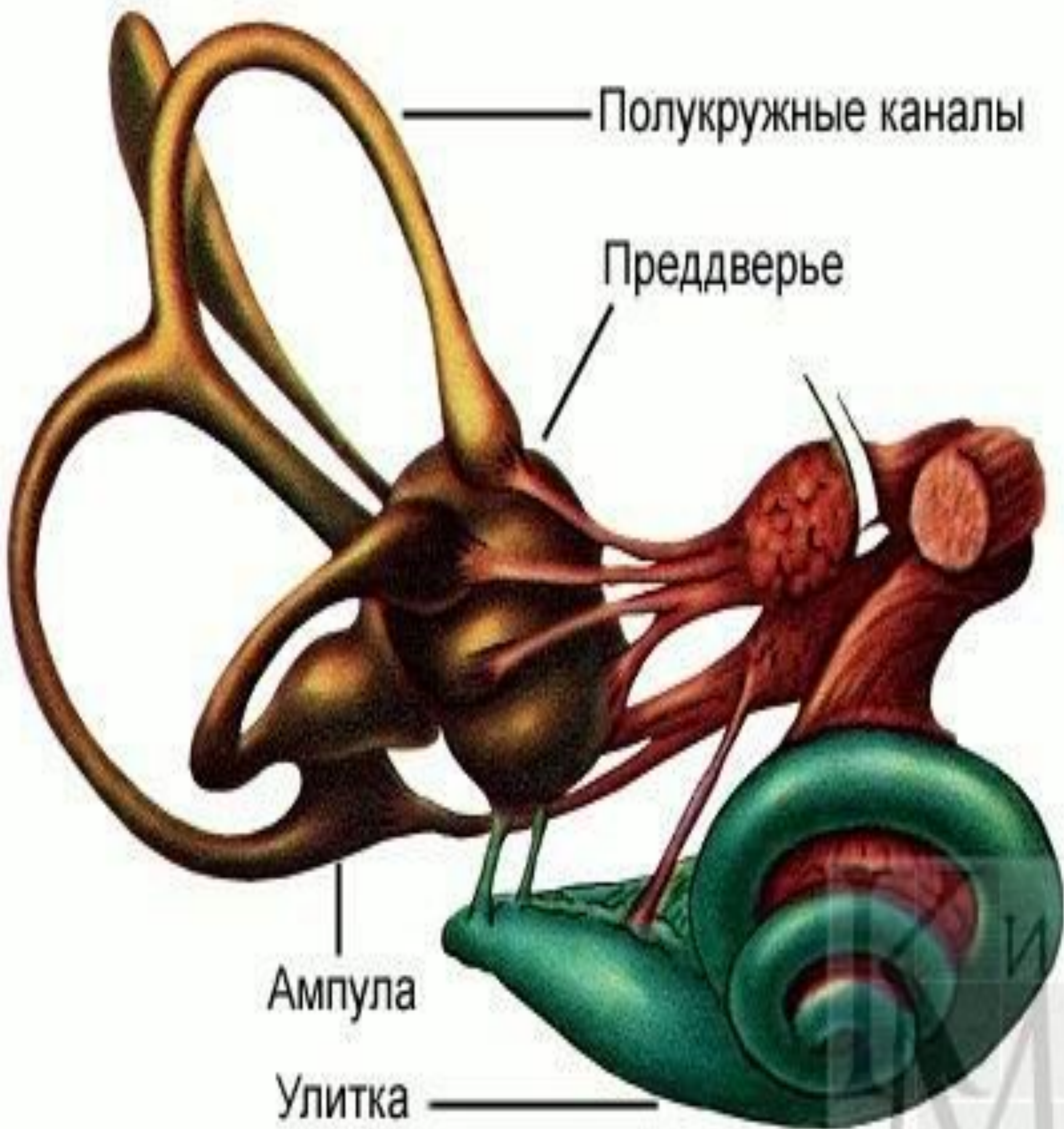
Слуховой  
проход

Ушную раковину следует  
очищать с внешней  
стороны, но не нужно  
стараться проникнуть в  
слуховой проход

Здесь  
образуются  
пробки







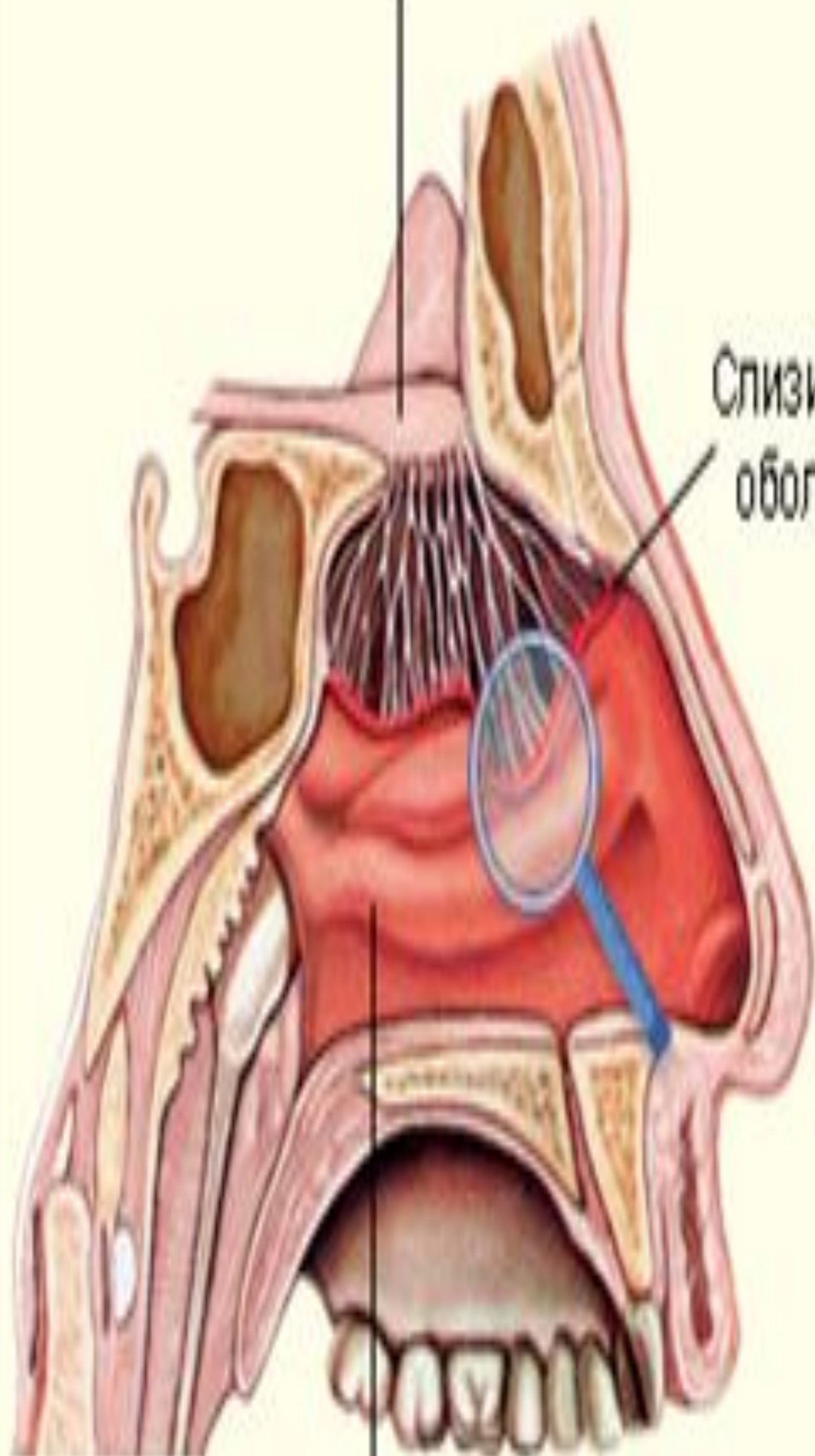


# АНАЛИЗАТОРЫ ЧЕЛОВЕКА

**Обонятельный  
анализатор**

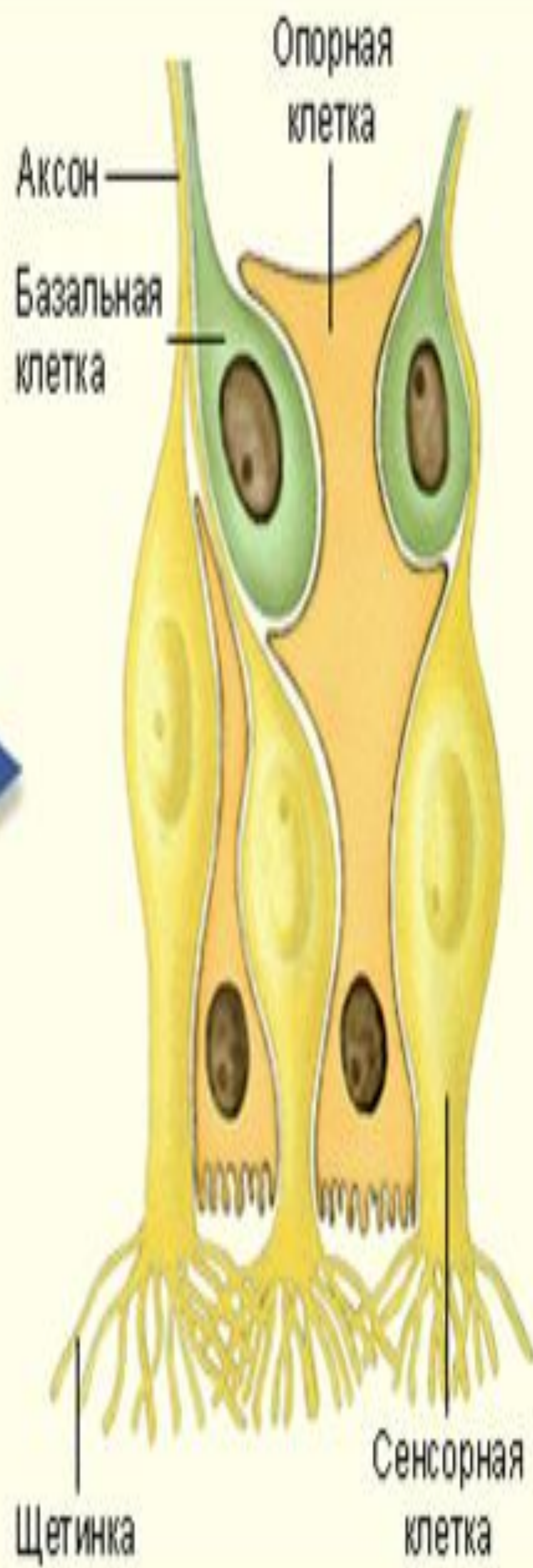


Обонятельный  
нерв



Слизистая  
оболочка

Носоглотка



Аксон

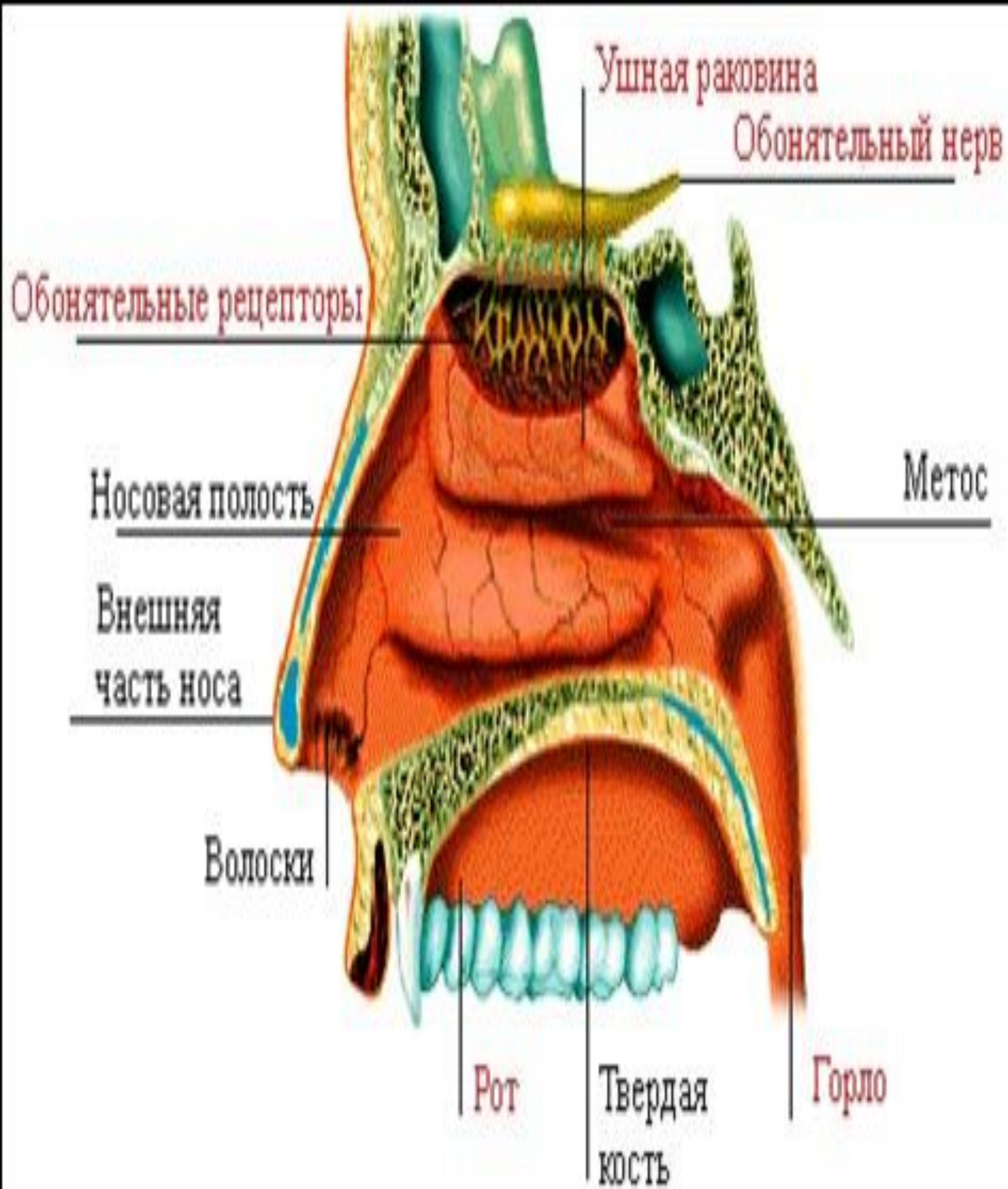
Опорная  
клетка

Базальная  
клетка

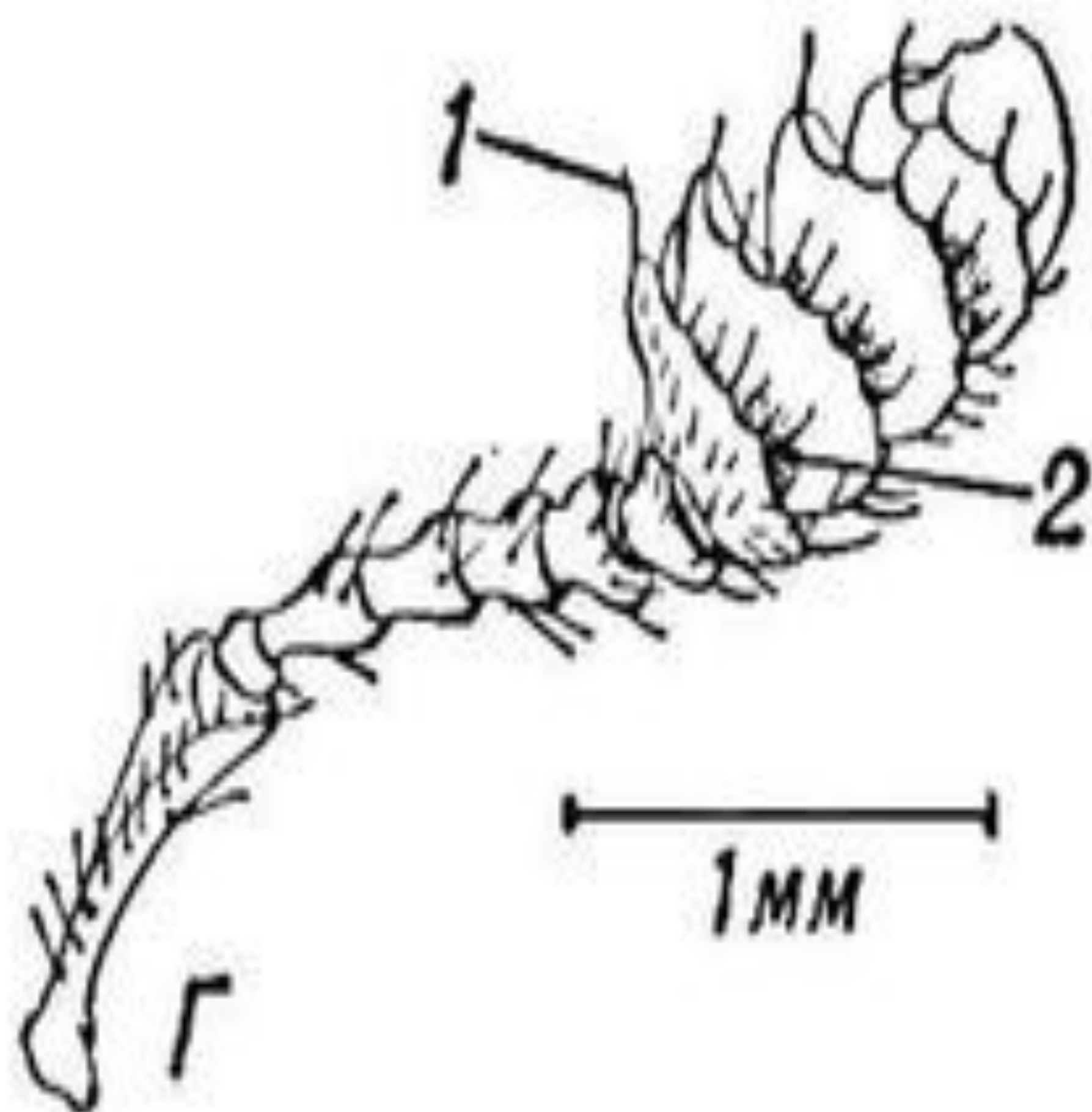
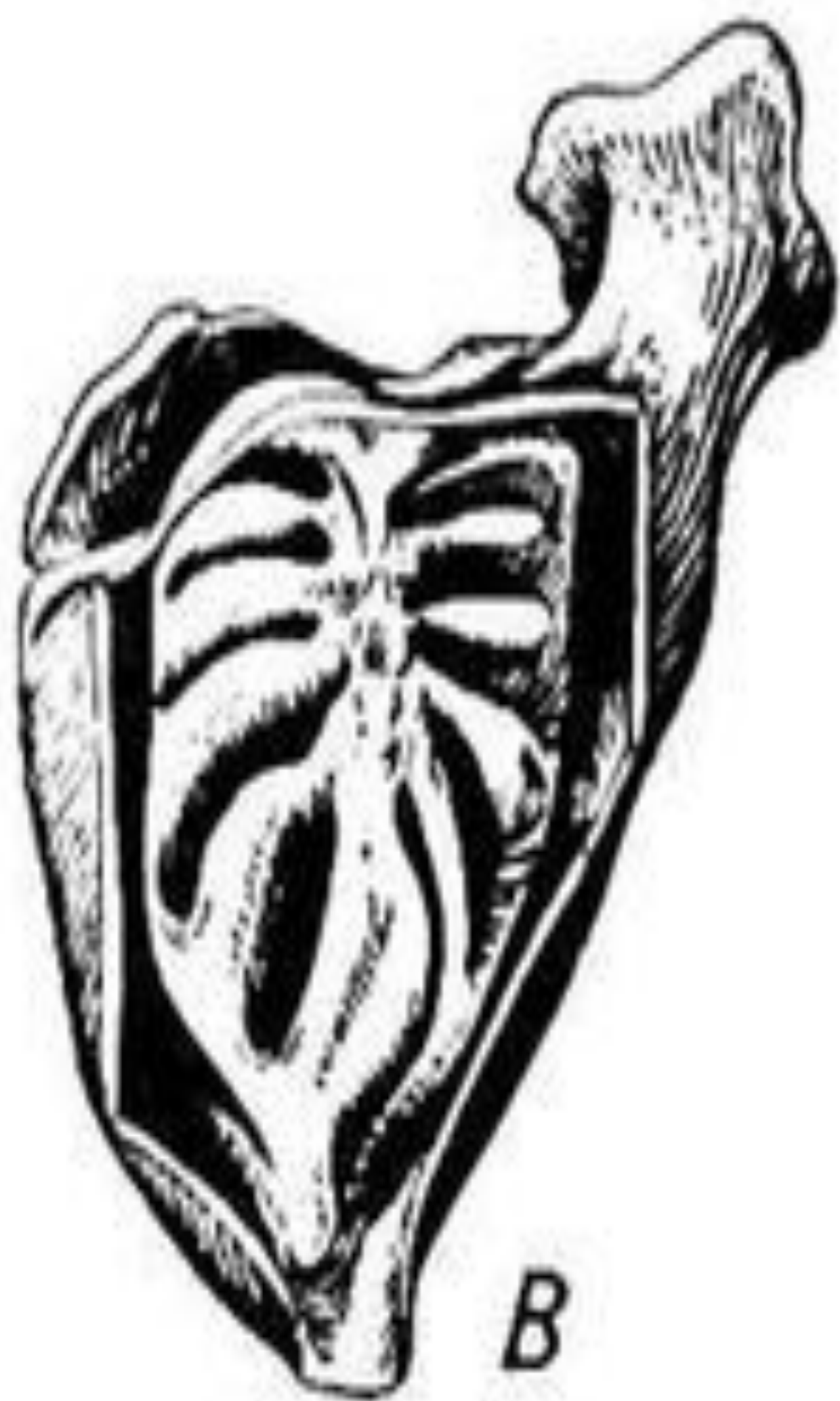
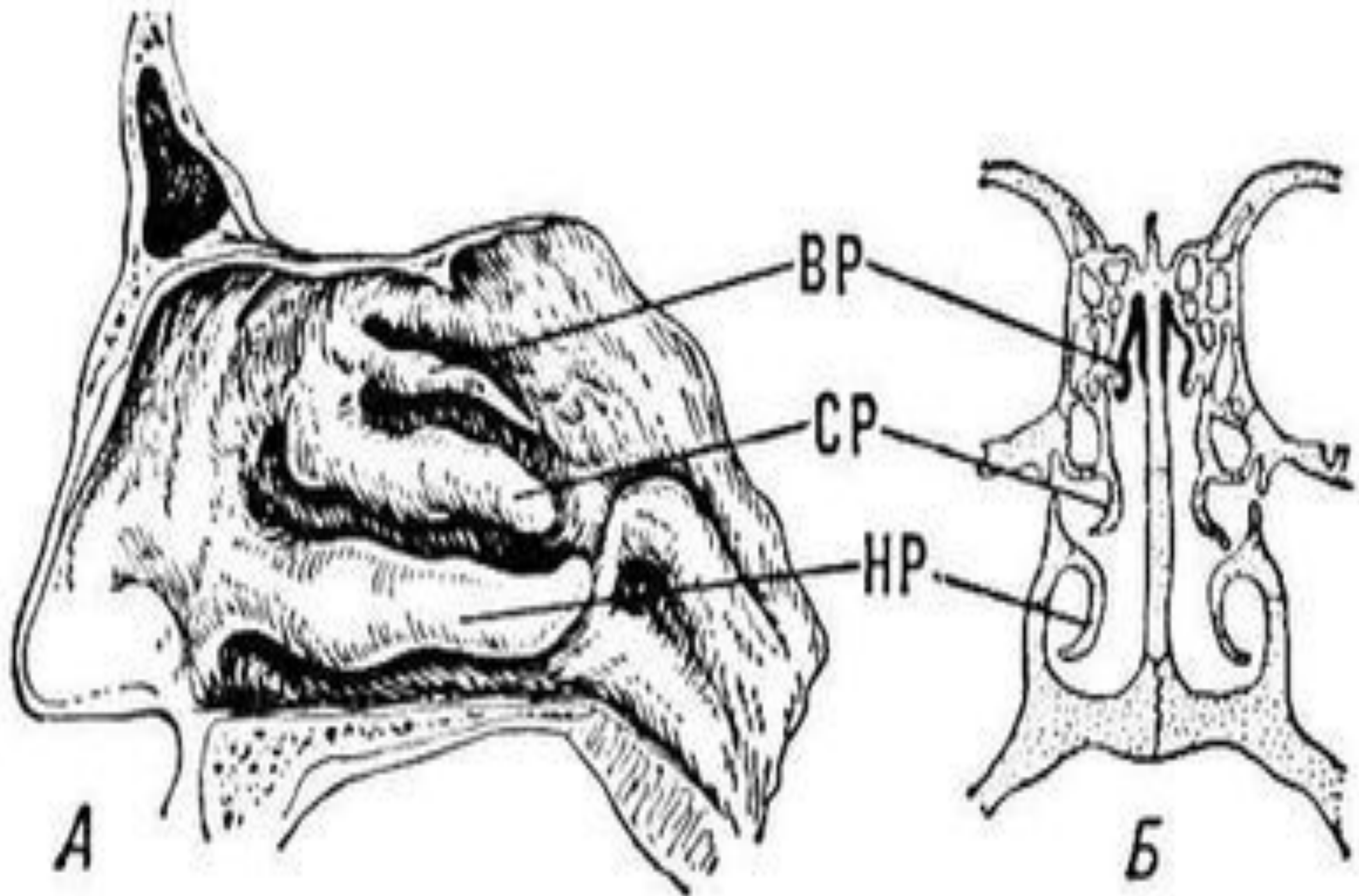
Щетинка

Сенсорная  
клетка

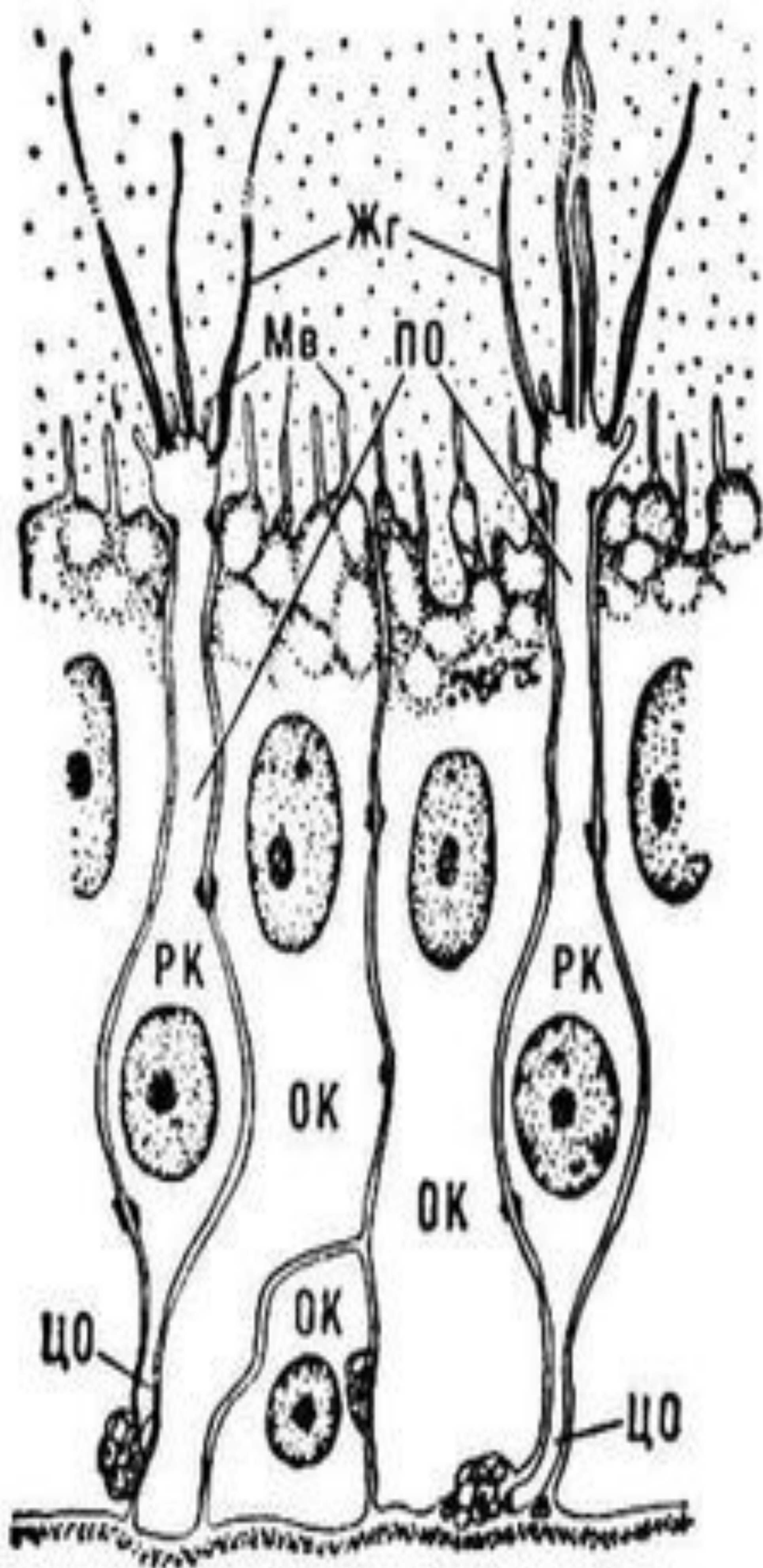




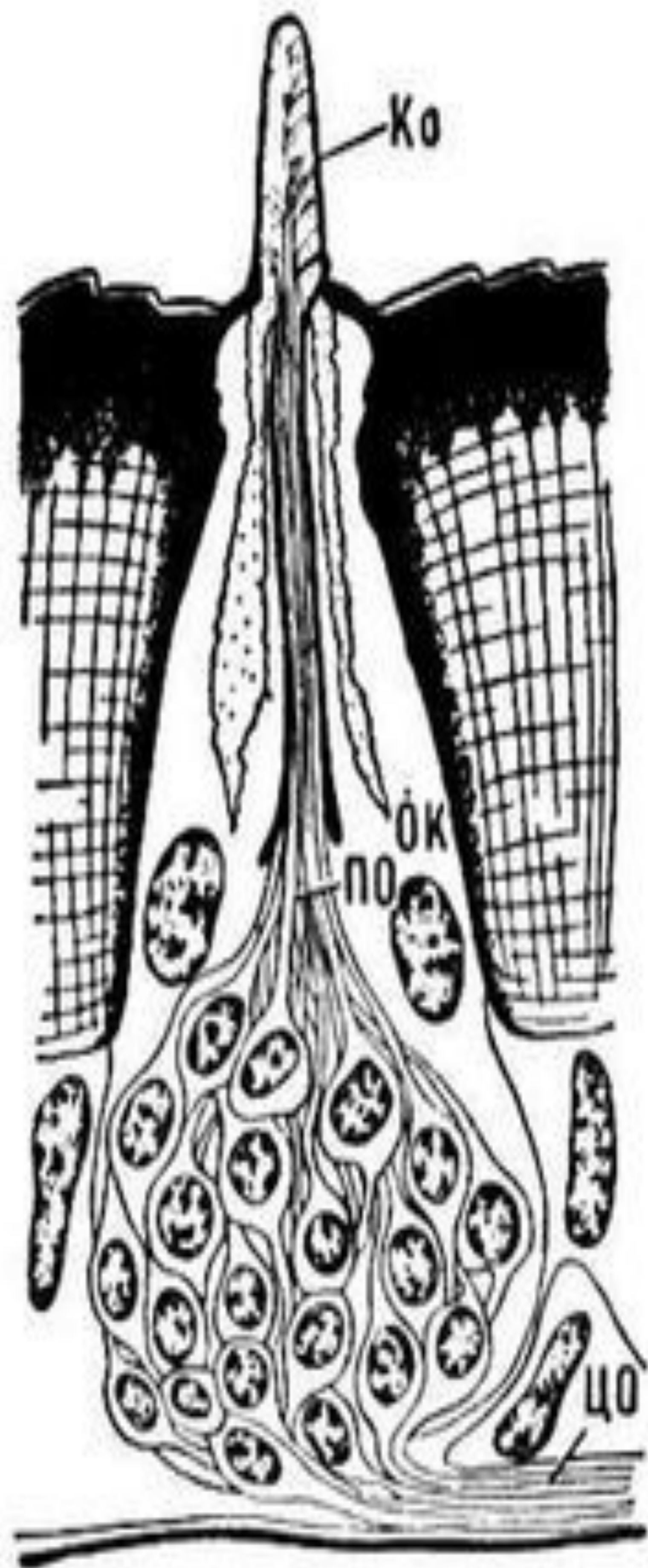






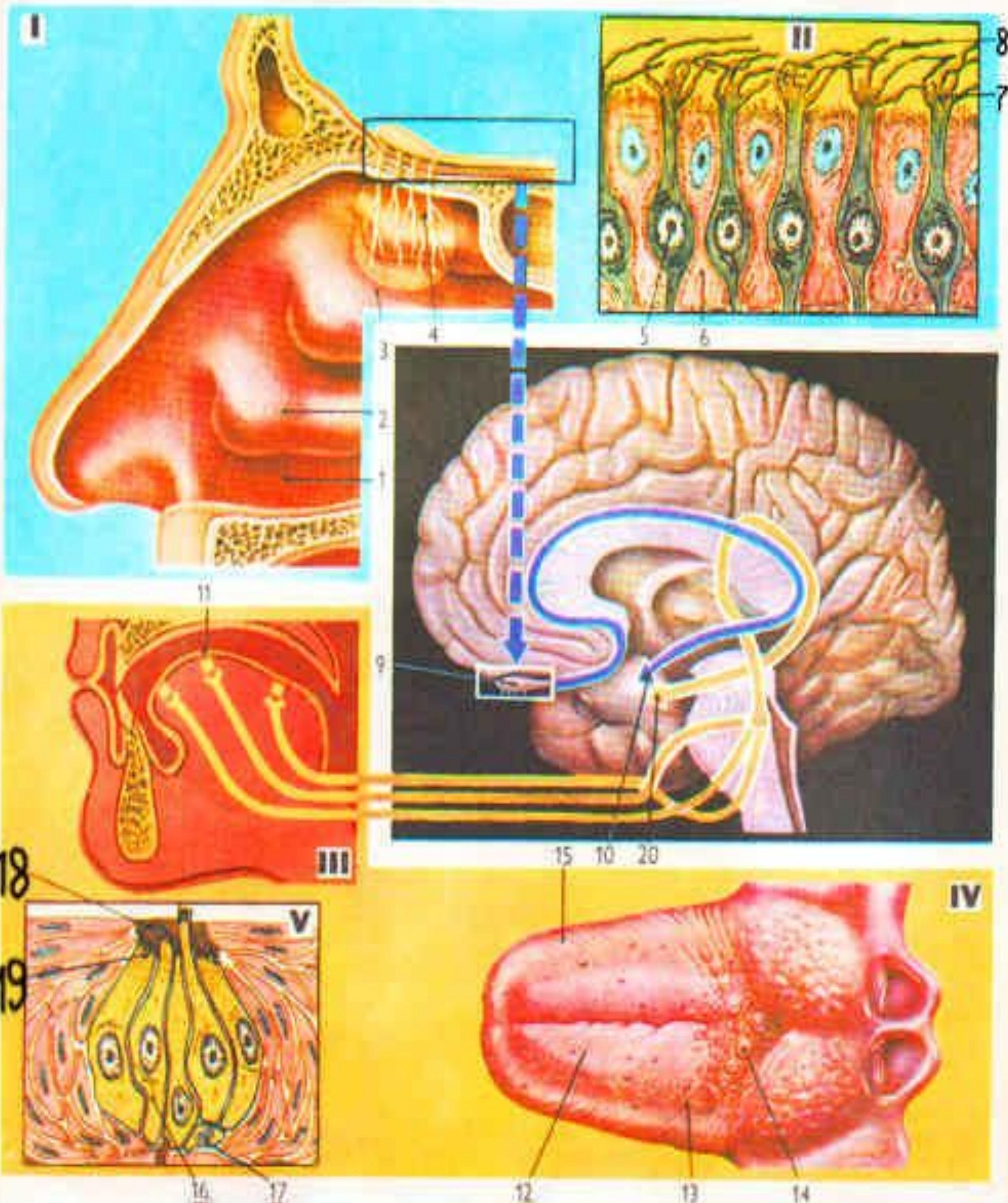


А



Б



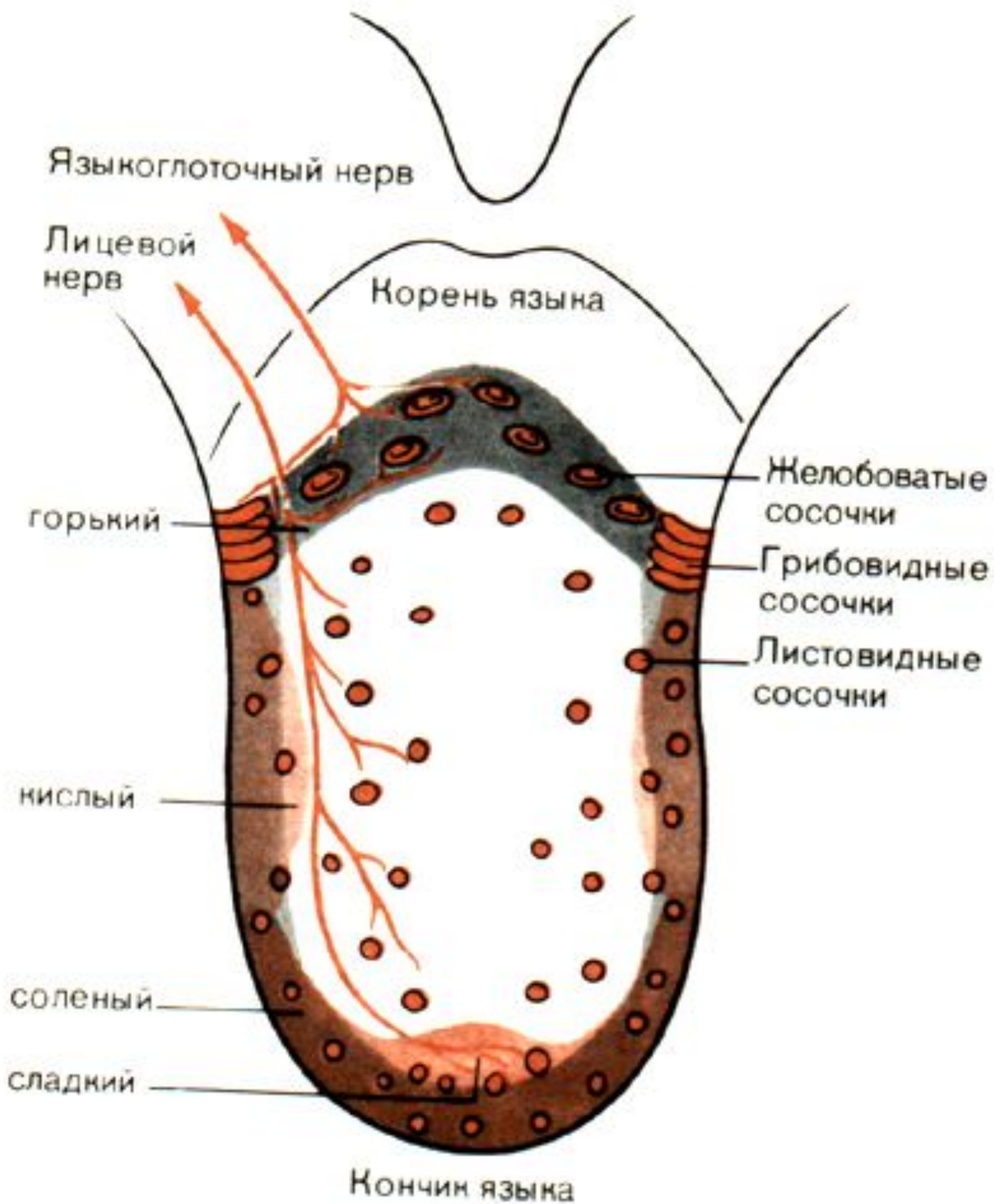




# АНАЛИЗАТОРЫ ЧЕЛОВЕКА

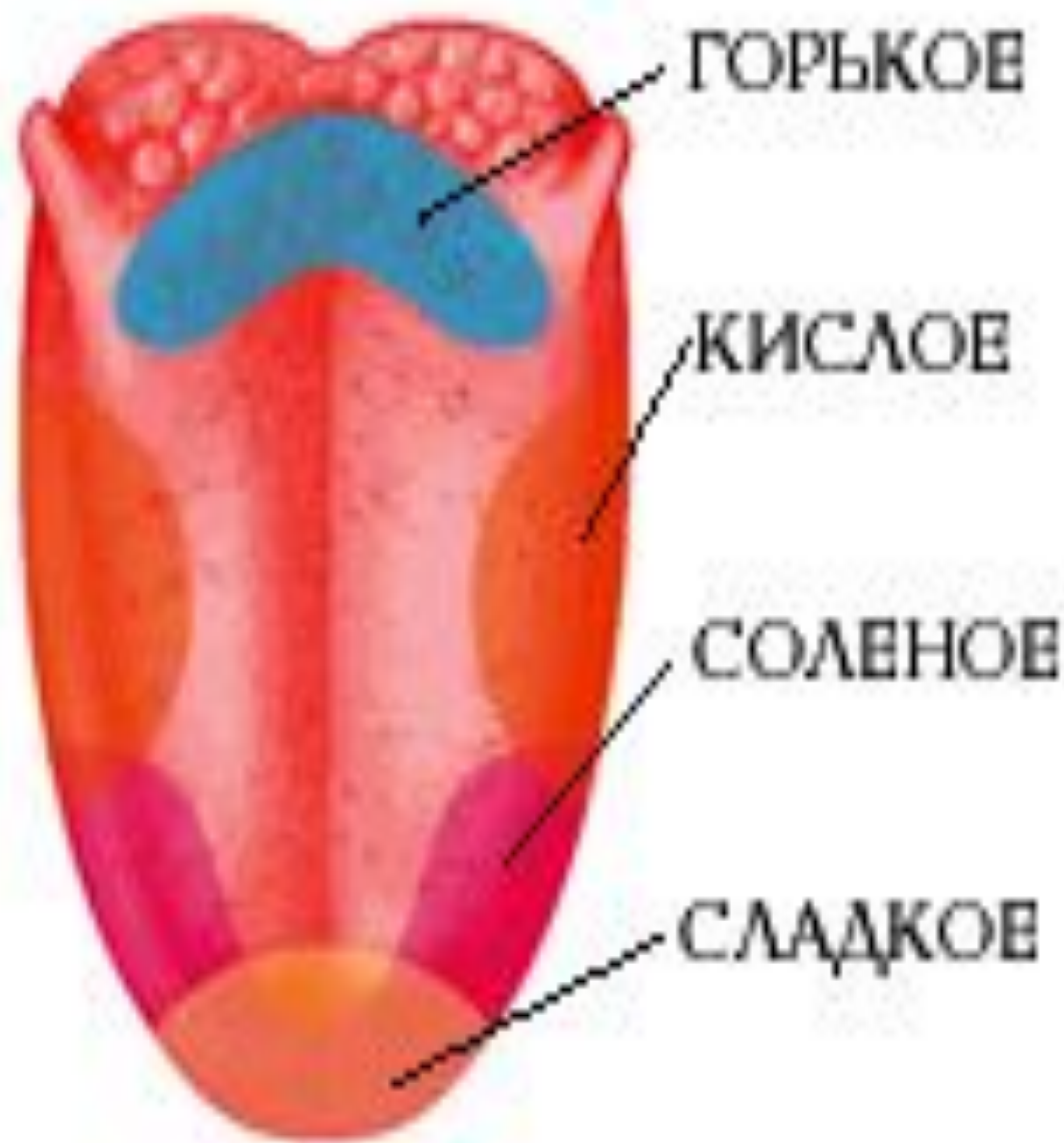
**Вкусовой  
анализатор**







# ВКУСОВЫЕ ЗОНЫ ЯЗЫКА

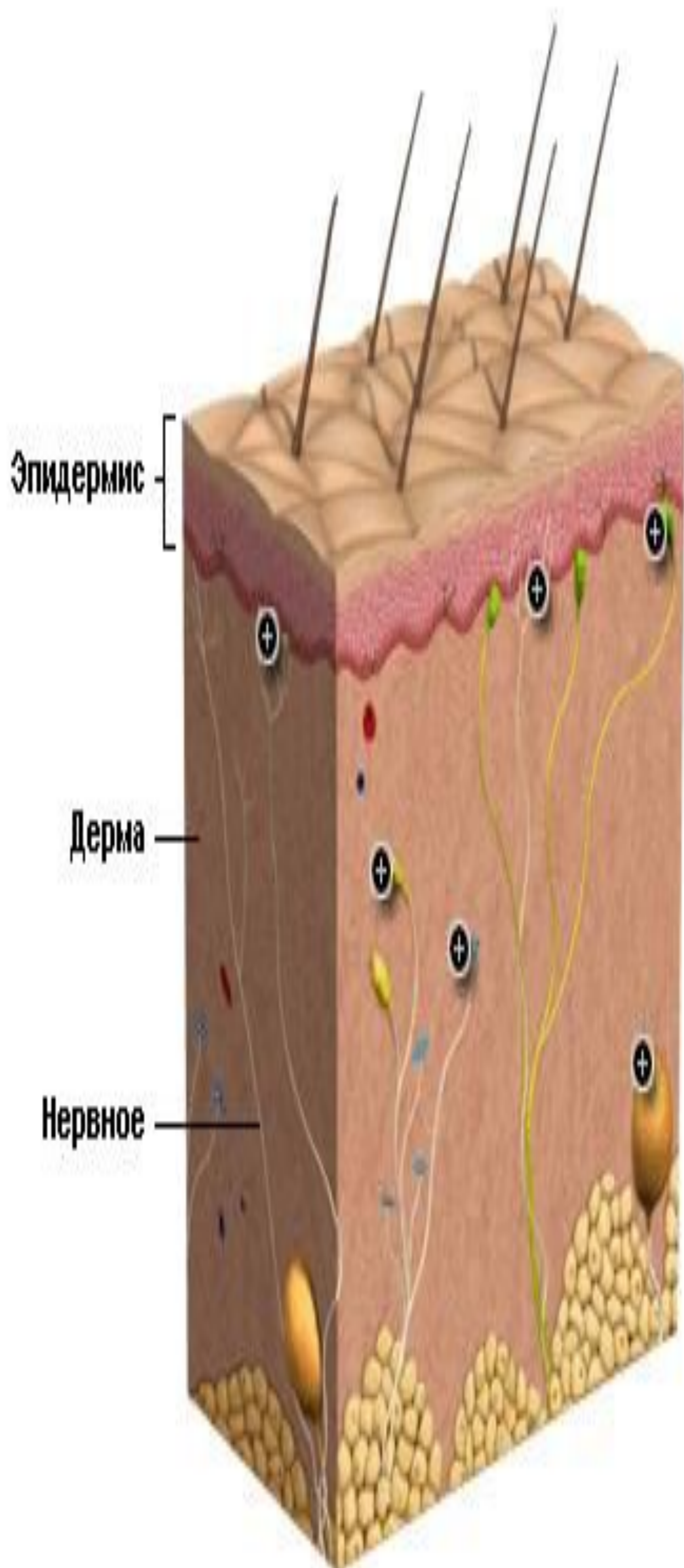




# **АНАЛИЗАТОРЫ ЧЕЛОВЕКА**

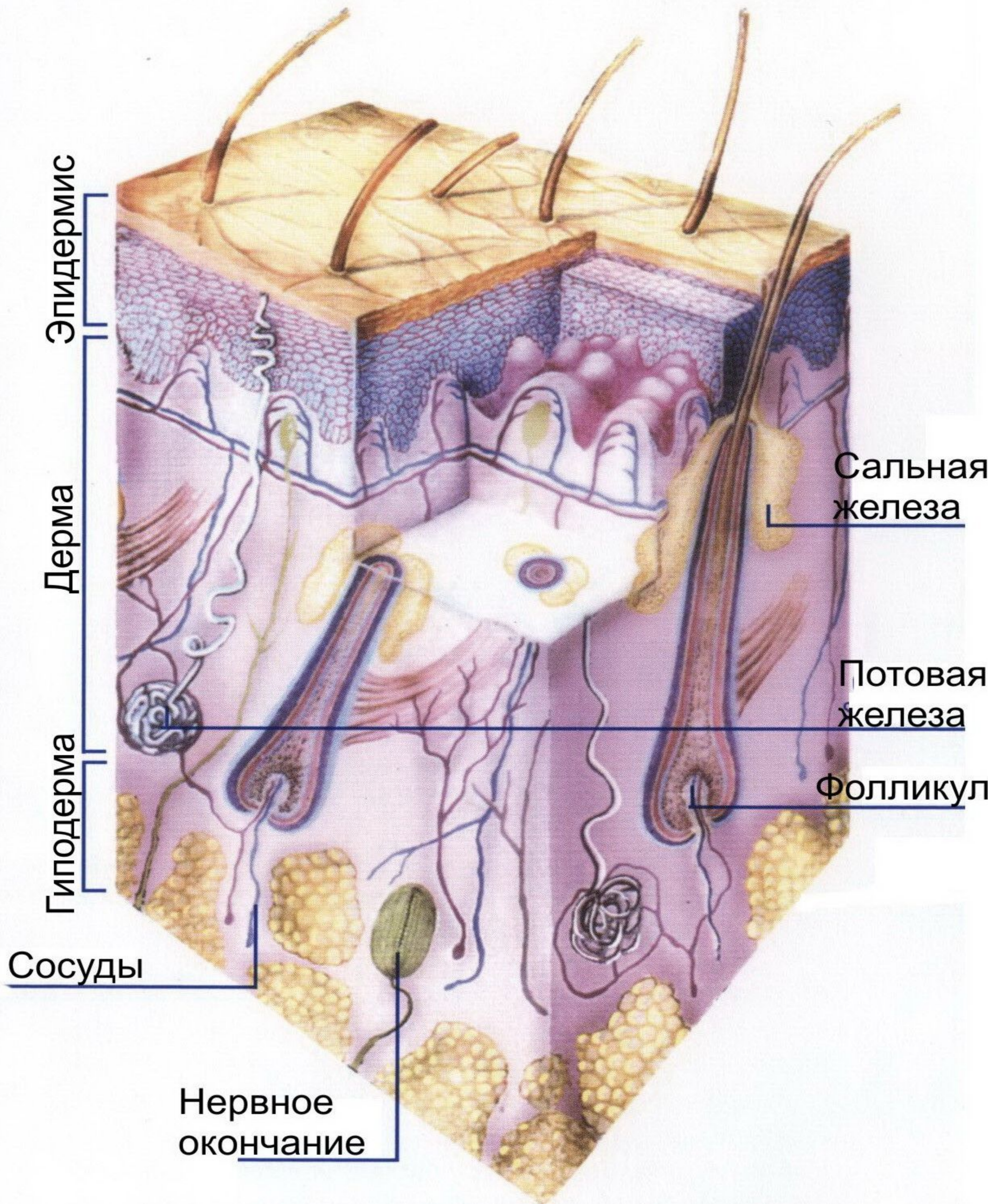
**Кожный  
анализатор,  
гигиена кожи**





\* **Раздражитель:** Элемент окружающей среды, который раздражает сенсорный





Эпидермис

Дерма

Гиподерма

Сосуды

Нервное окончание

Сальная железа

Потовая железа

Фолликул



Роговой слой

Волос

Фибробласты

Эпидермис

Базальный слой

Дерма

Сосочковый слой

Гиподерма

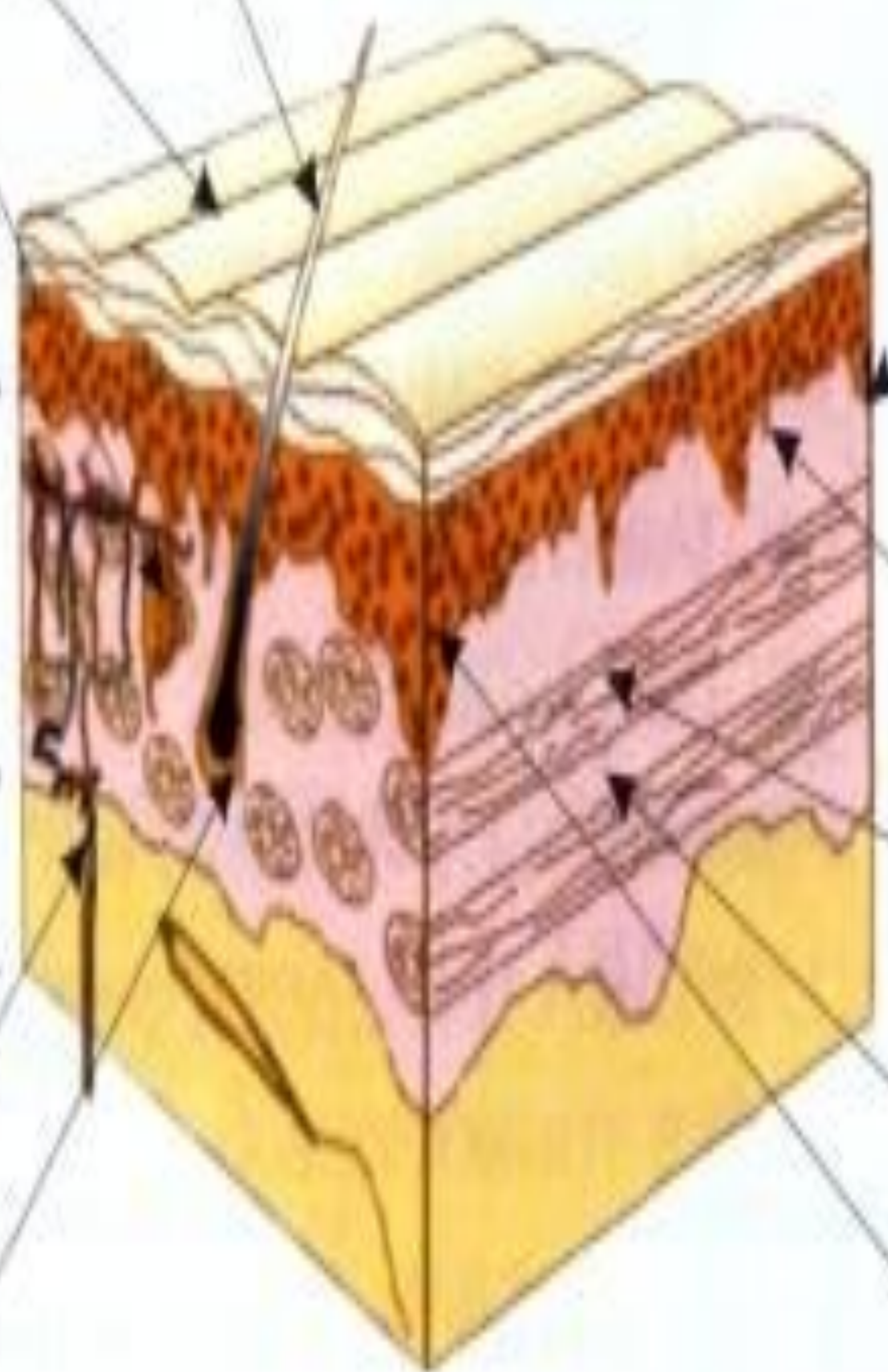
Коллагеновые волокна

Глубокая сосудистая сеть

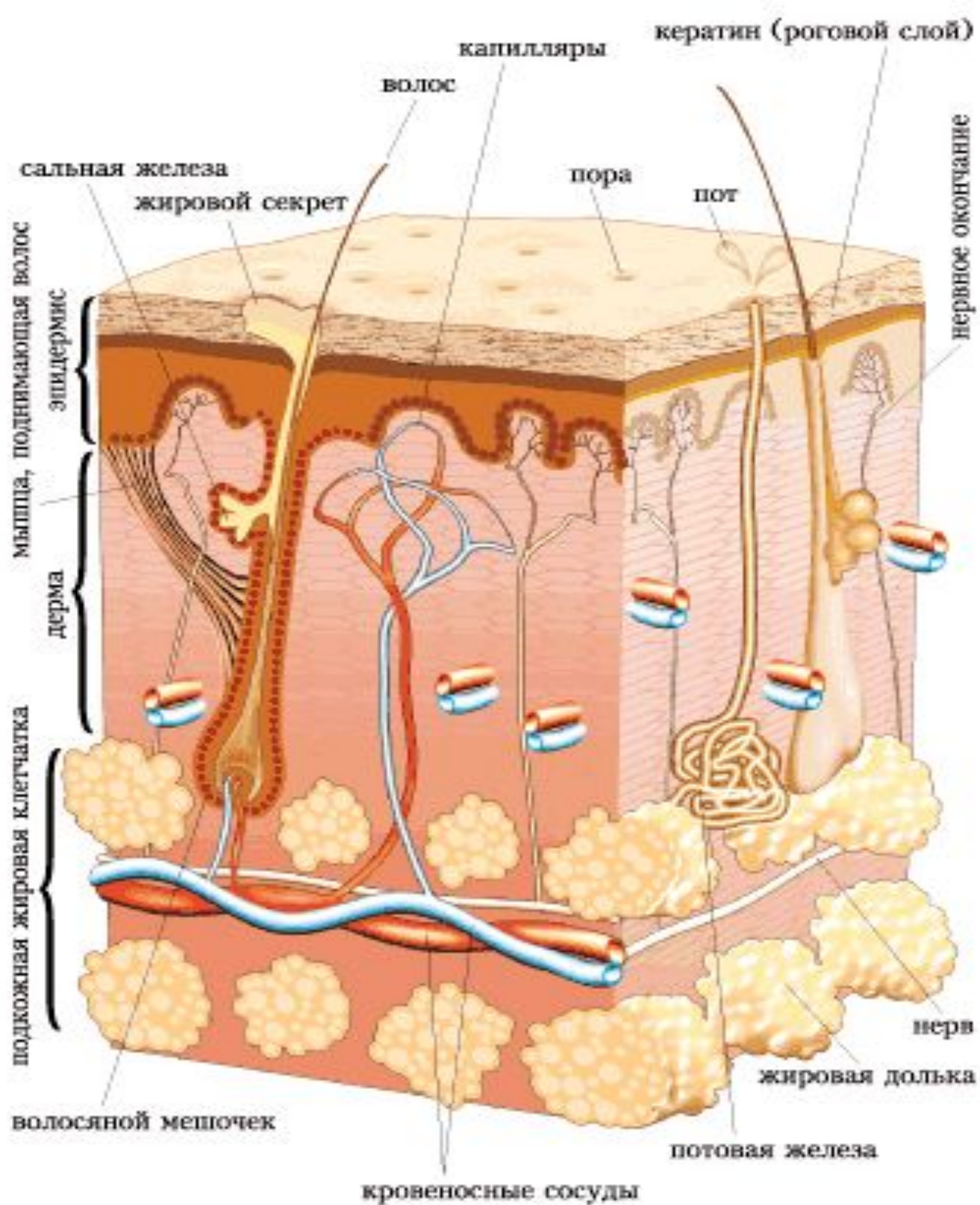
Сетчатый слой

Сальная железа

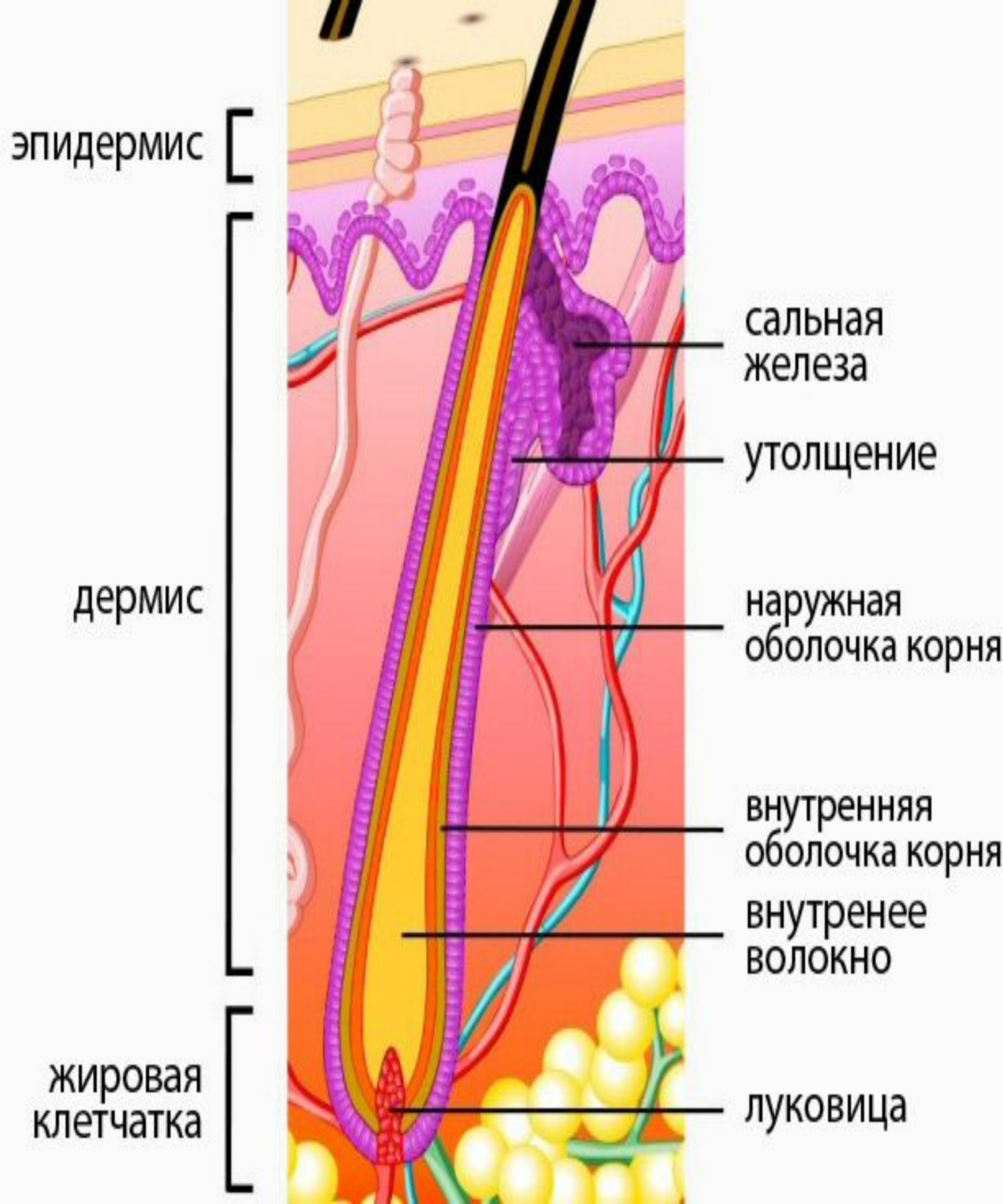
Кератиноциты











эпидермис

дермис

жировая  
клетчатка

сальная  
железа

утолщение

наружная  
оболочка корня

внутренняя  
оболочка корня

внутреннее  
волокно

луковица



