

**Муниципальное общеобразовательное учреждение  
начальная общеобразовательная школа №28**



**Работу выполнила:  
Носырева Анна,  
ученица 1 Б класса  
Руководитель:  
Мухамедзянова С.В.**

**п. Чунский, 2009**

# Кошка - ОХОТНИЦА

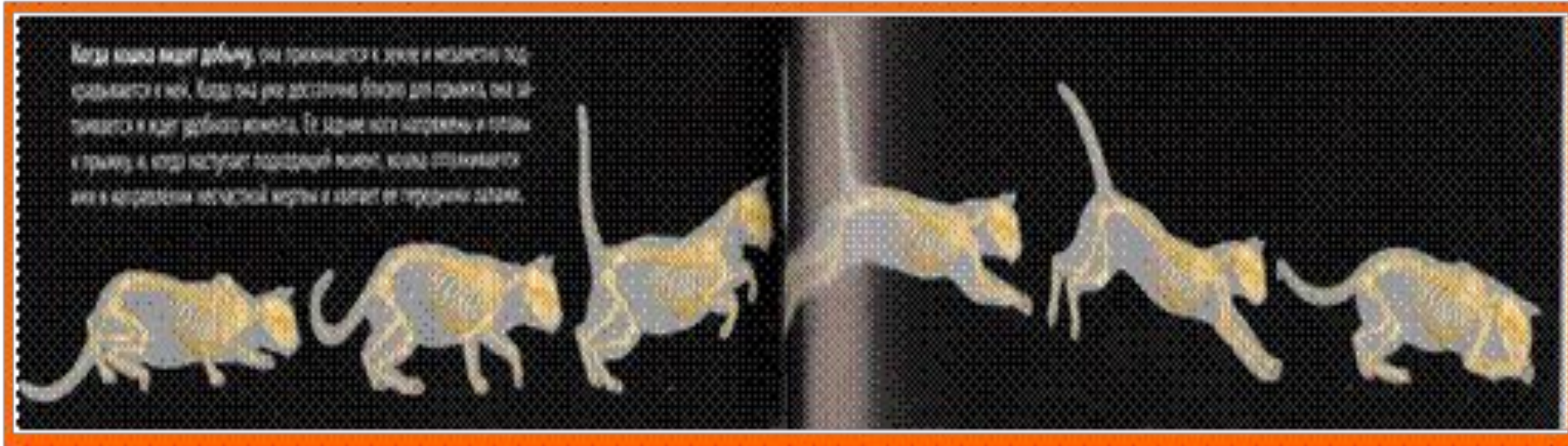


А ЧТО ОНА ИМЕЕТ В СВОЕМ АРСЕНАЛЕ?

# Моя Мурочка.



# Скелет обеспечивает кошке плавные и быстрые движения



# Когти кошки – холодное оружие



# Зубы кошки

## Зубы кошки


У новорожденного котенка уже имеется полный комплект из 26 острых, как иголки, молочных зубов. В течение первых шести месяцев жизни молочные зубы сменяются 30 постоянными. Верхние и нижние резцы используются для захвата добычи, клыки удерживают и убивают ее, а премоляры и моляры рвут и режут мясо. Моляров у кошки совсем мало; верхние моляры почти исчезли, так как мясную пищу кошачьи почти не пережевывают.

Верхние резцы

Верхние клыки

Нижние клыки

Нижние премоляры



# У кошки превосходное зрение







**Нос и усы –  
ПОМОЩНИКИ  
КОШКИ**



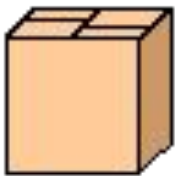
# Великолепный слух



# Кошка не боится высоты



# Окрас – это маскировка





**А Мурочка – охотница  
Сидит в окно глядит,  
За каждой птичкой, бабочкой  
Внимательно следит.**

# Спасибо за внимание!

