
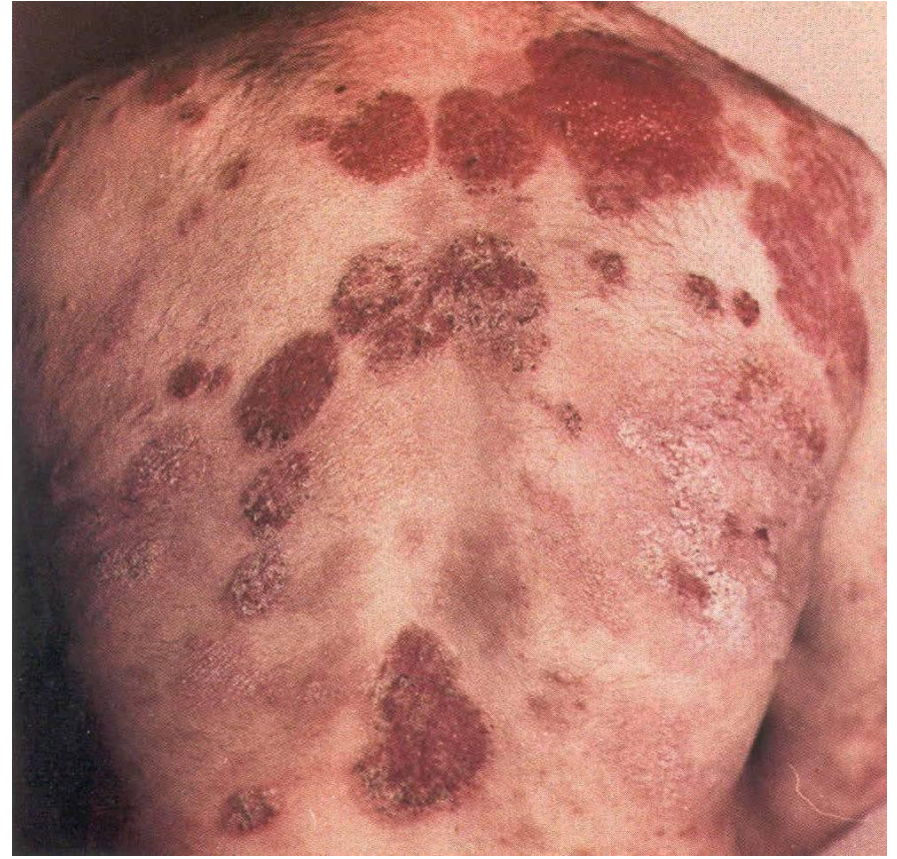
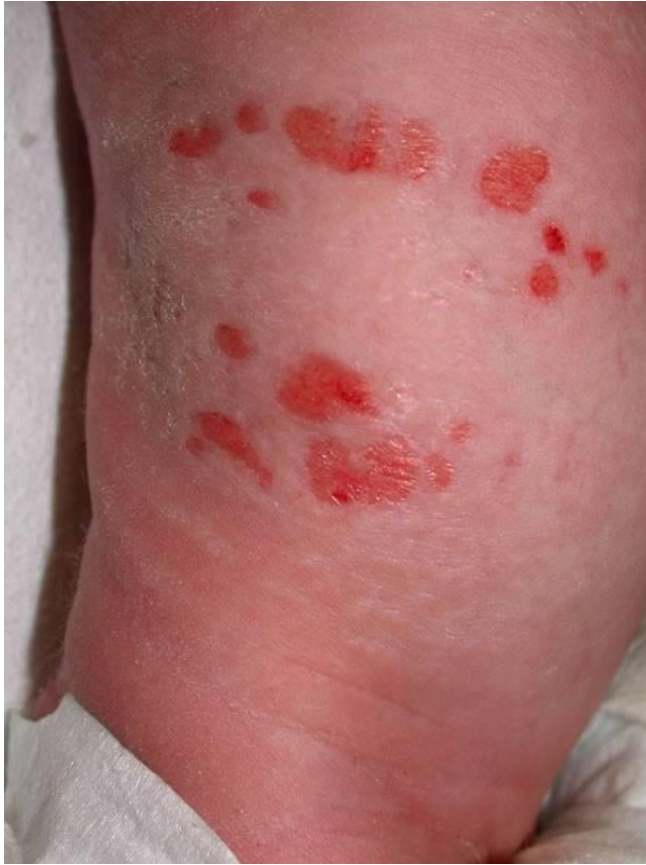20 КОЖНЫХ заболеваний

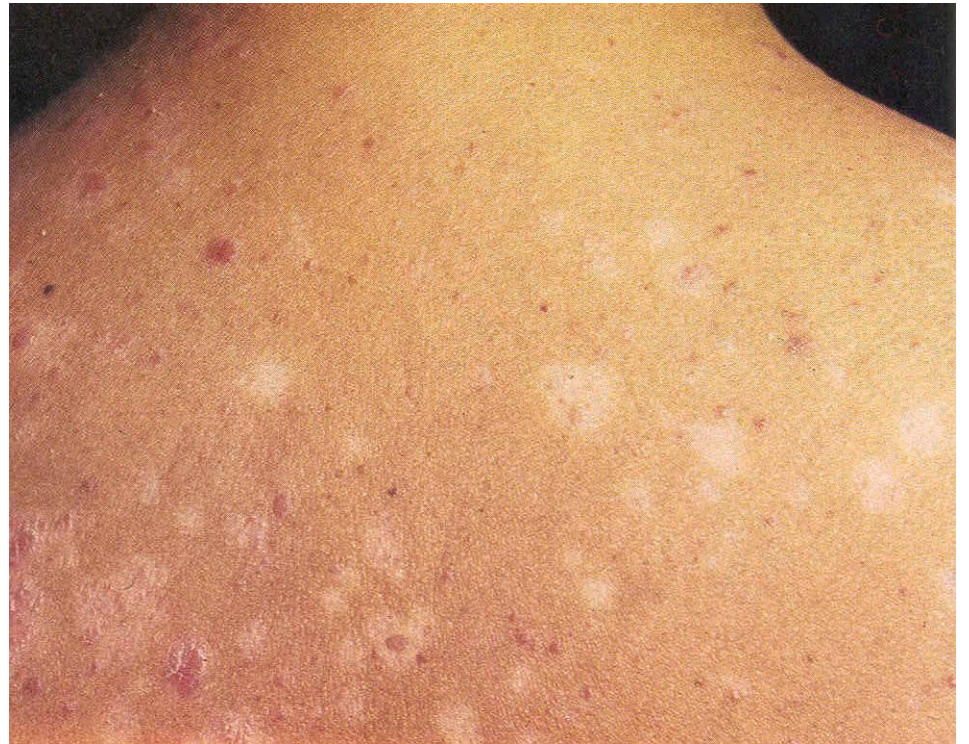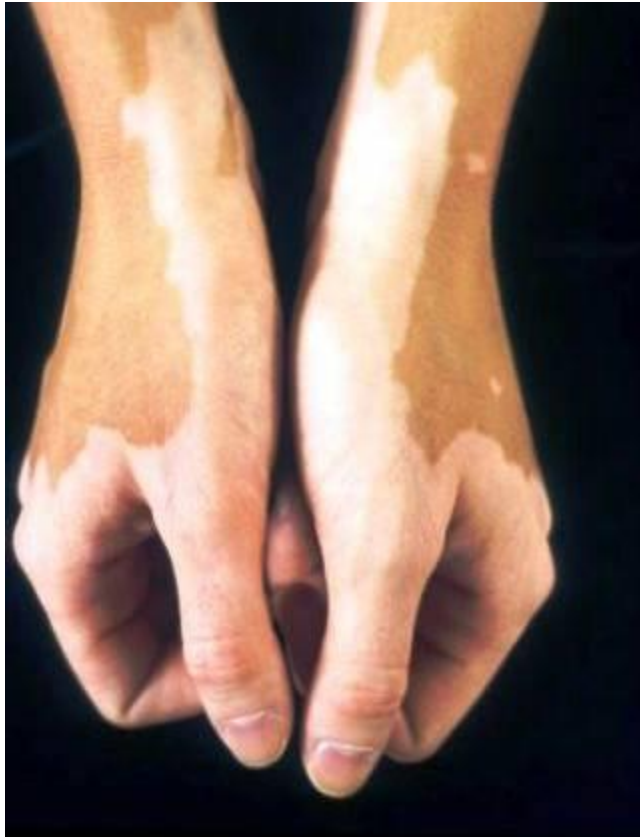Студентки группы 02-2ПЭ
Немоляевой Ольги

Эрозия



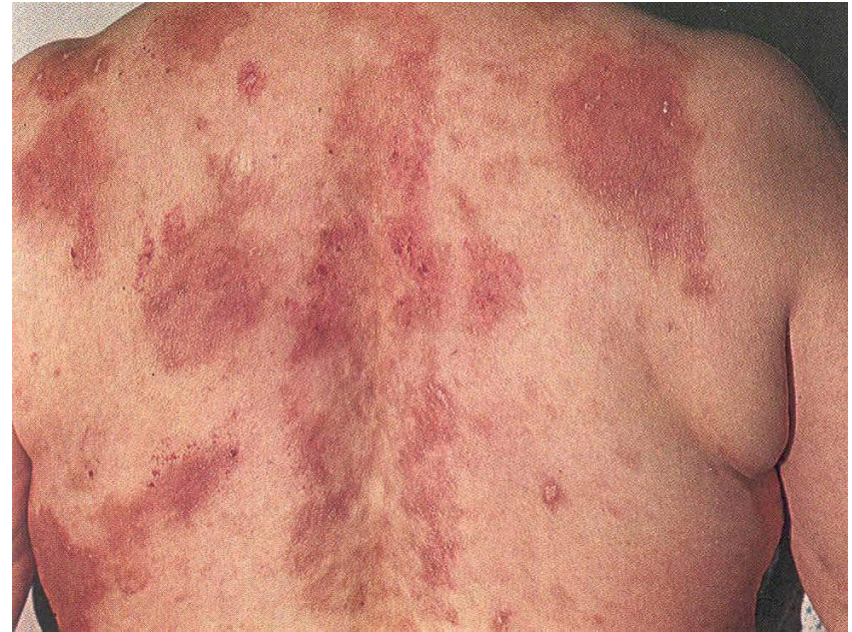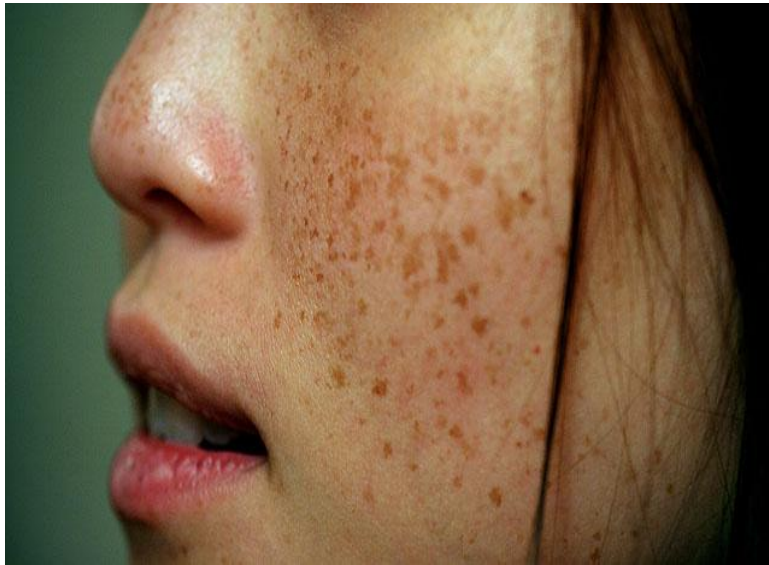Erosio (pemphigus vulgaris)

Депигментация



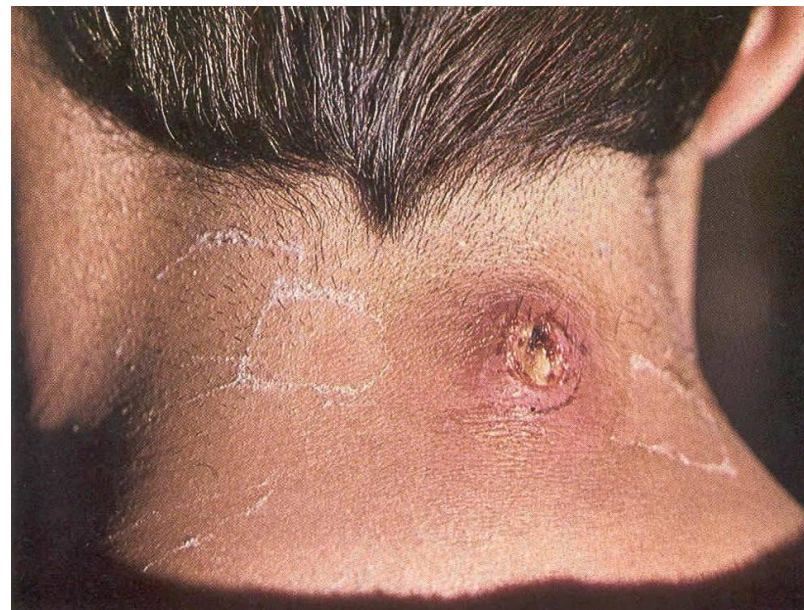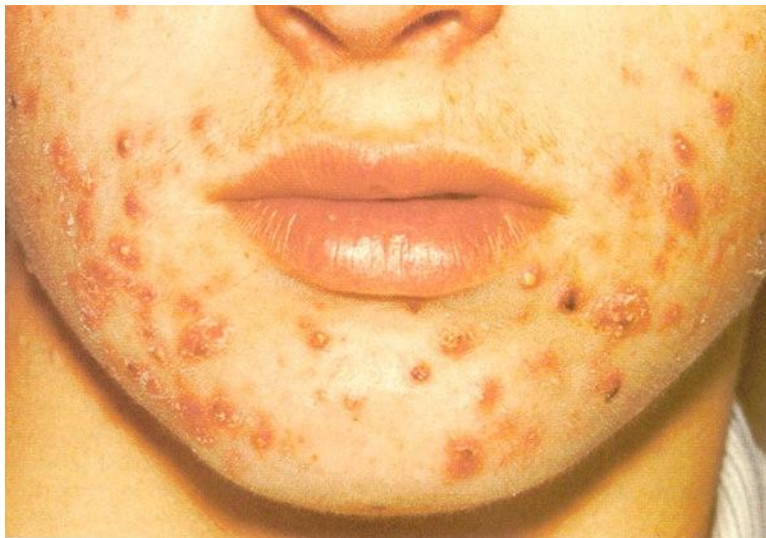
Depigmentatio (psoriasis)

Гиперпигментация



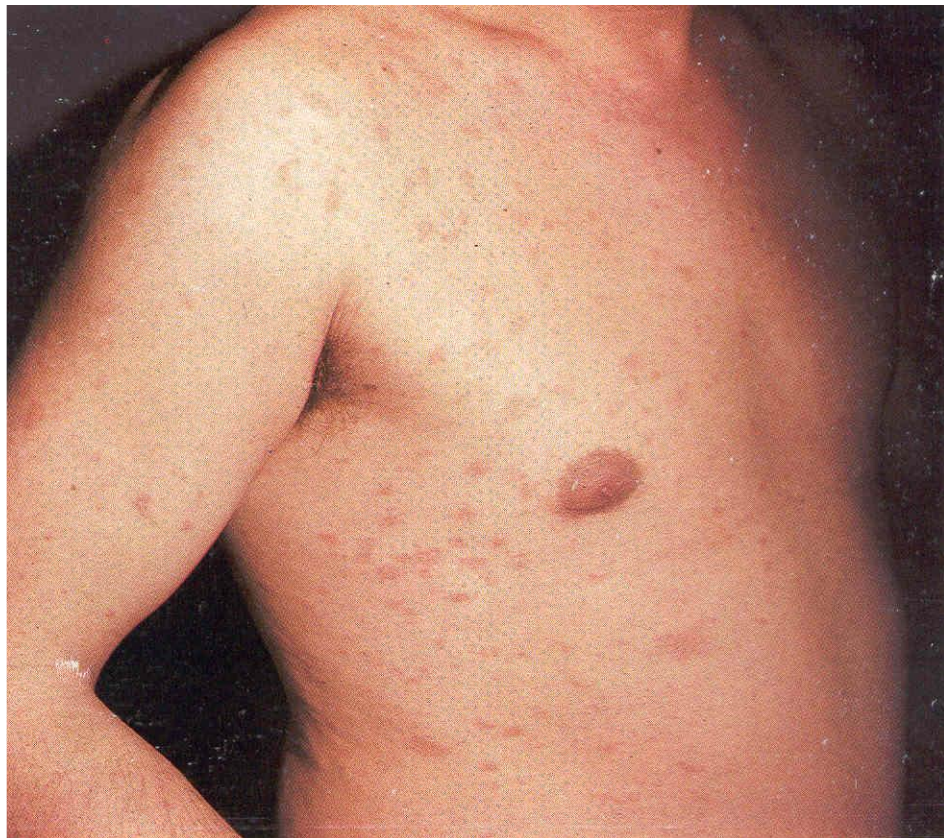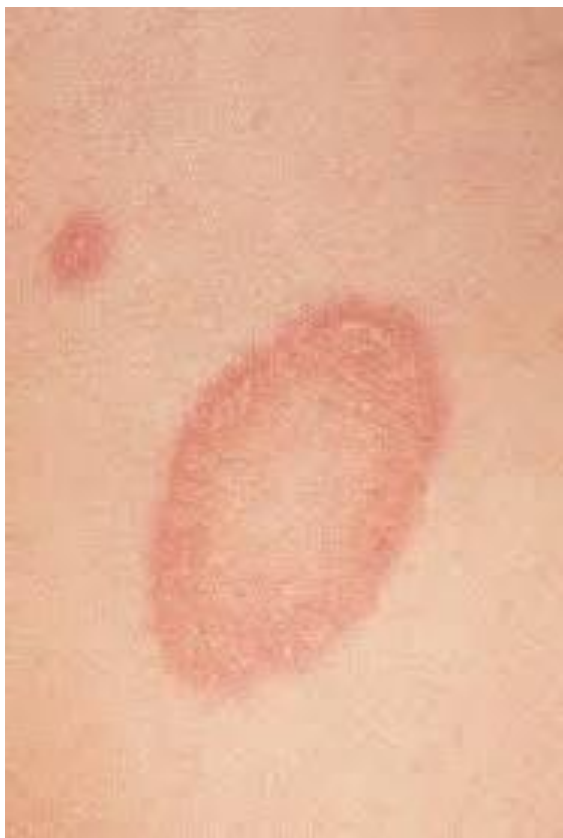Hyperpigmentatio (pemphigus vulgaris)

Гнойничок

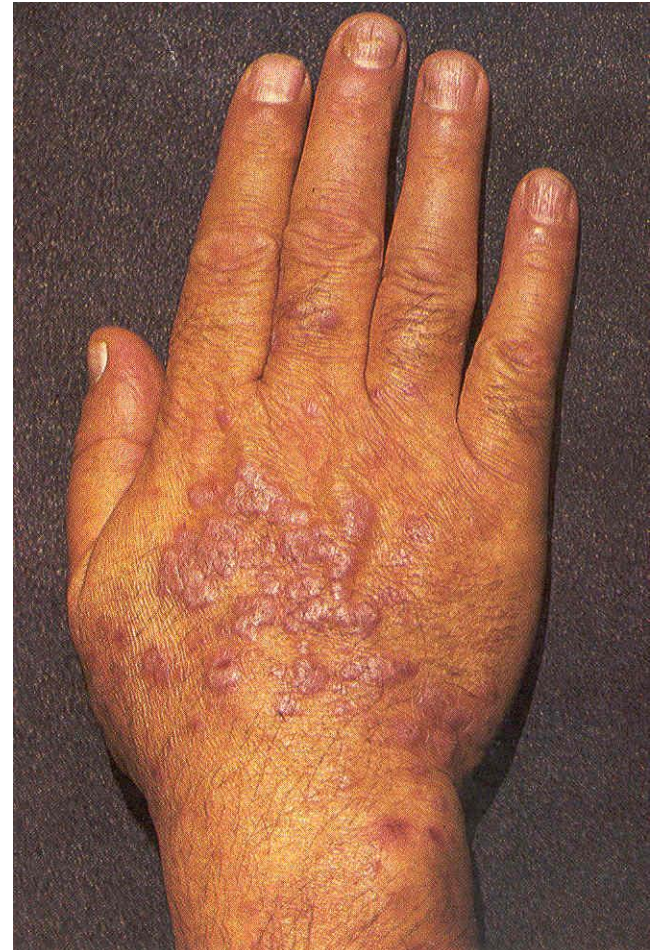
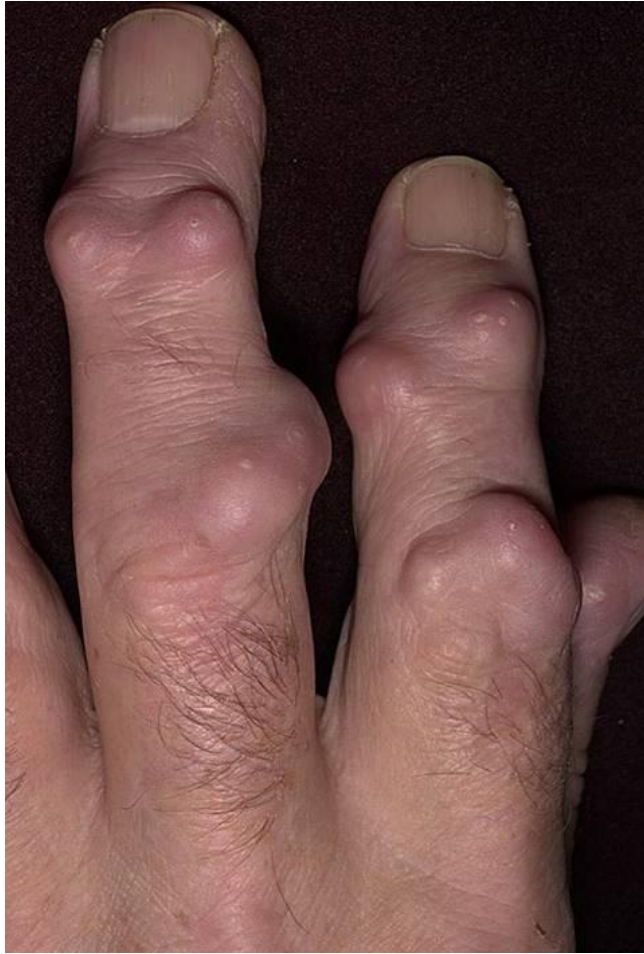
Pustula (furunculus)

Пятно

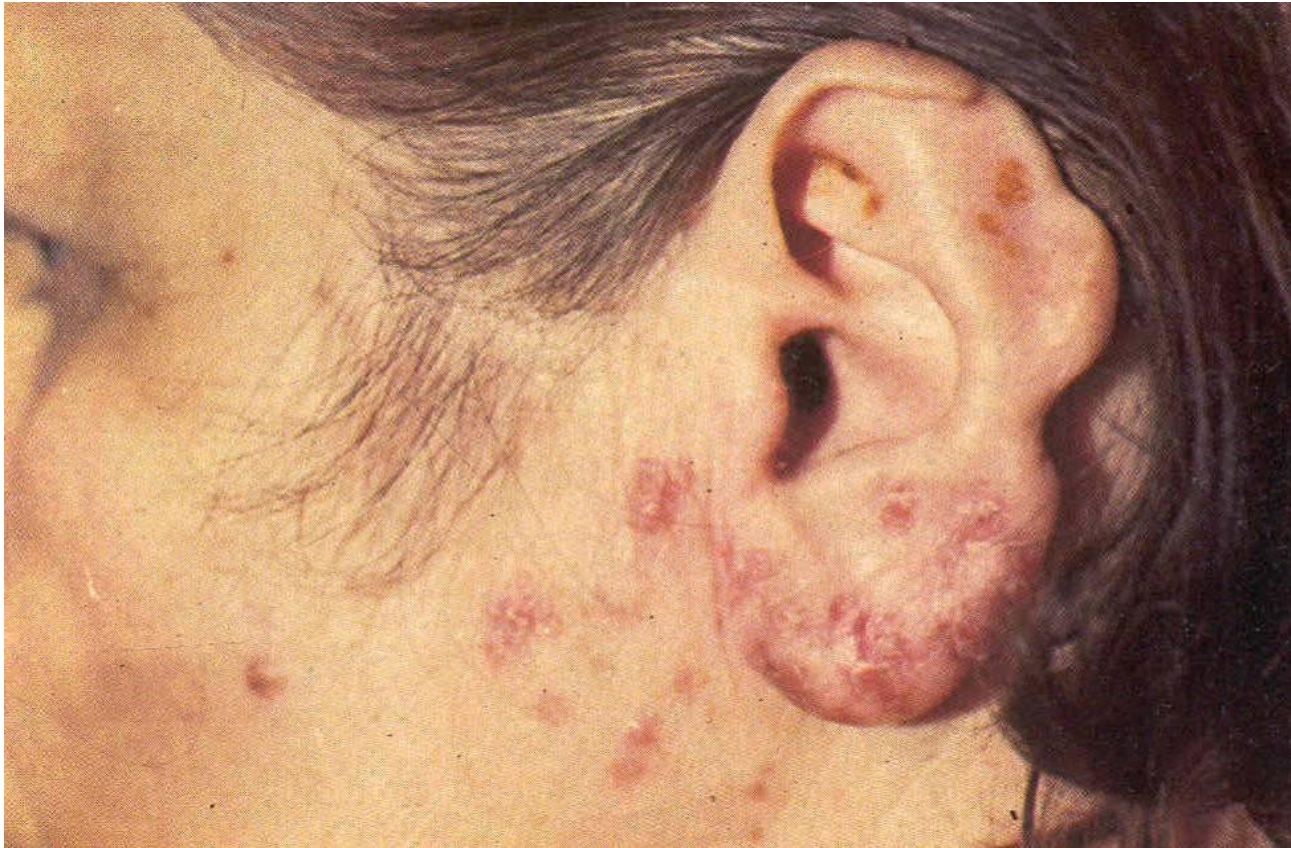

Узелок



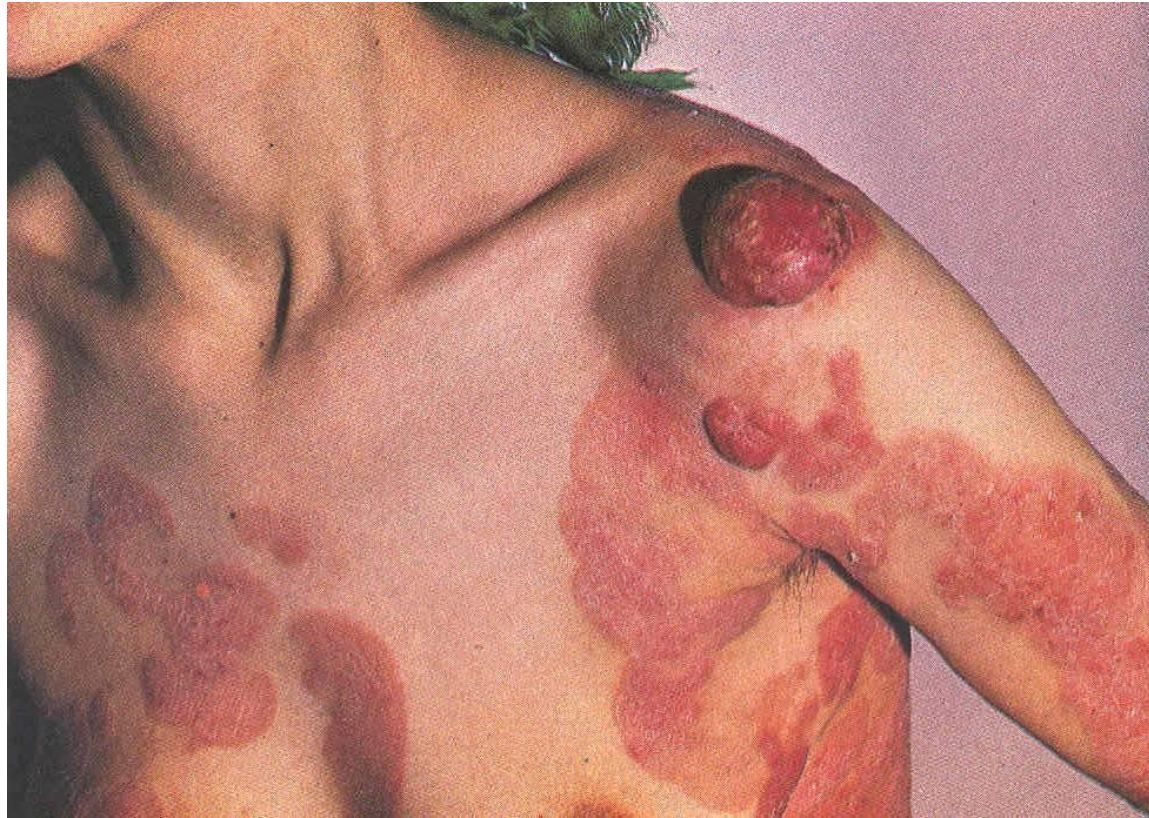
Papula (lichen ruber planus)

Бугорок



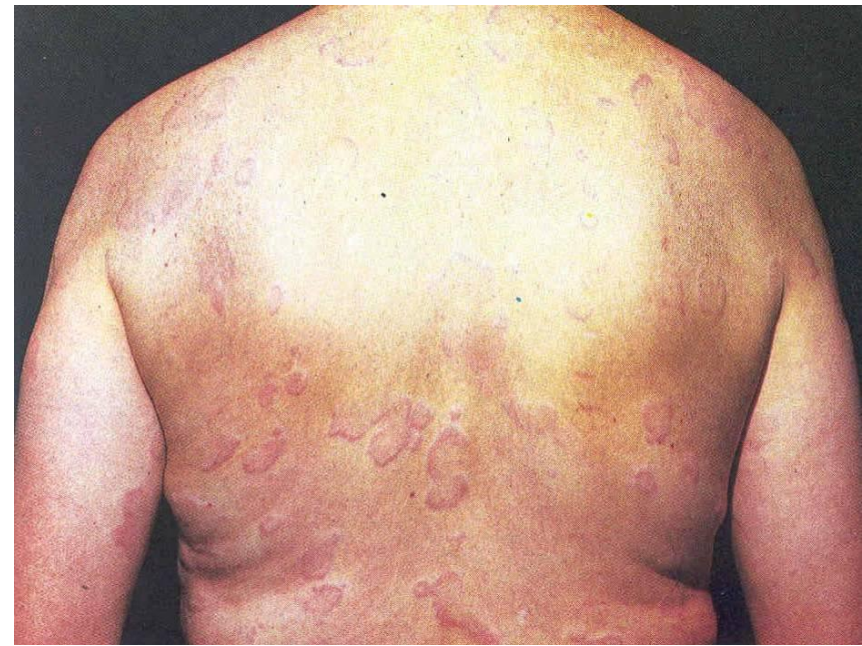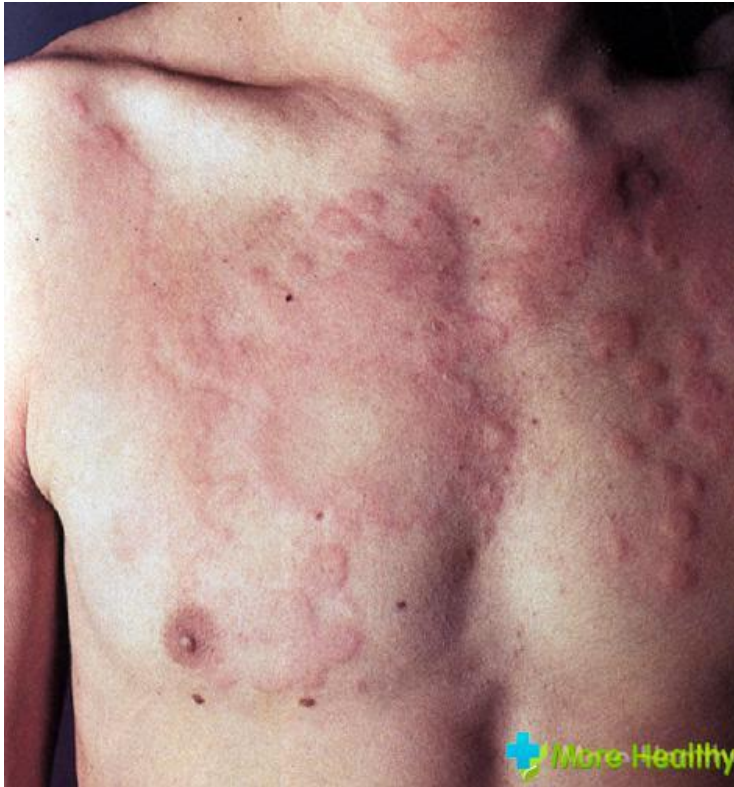Tuberculum (lupus vulgaris)

Узел



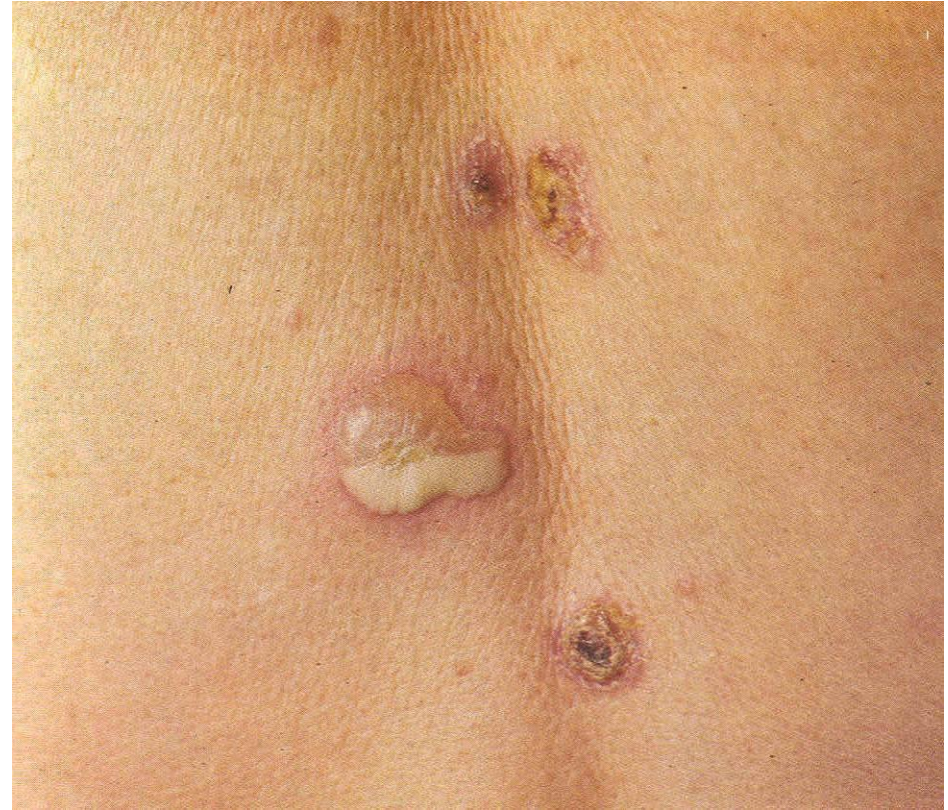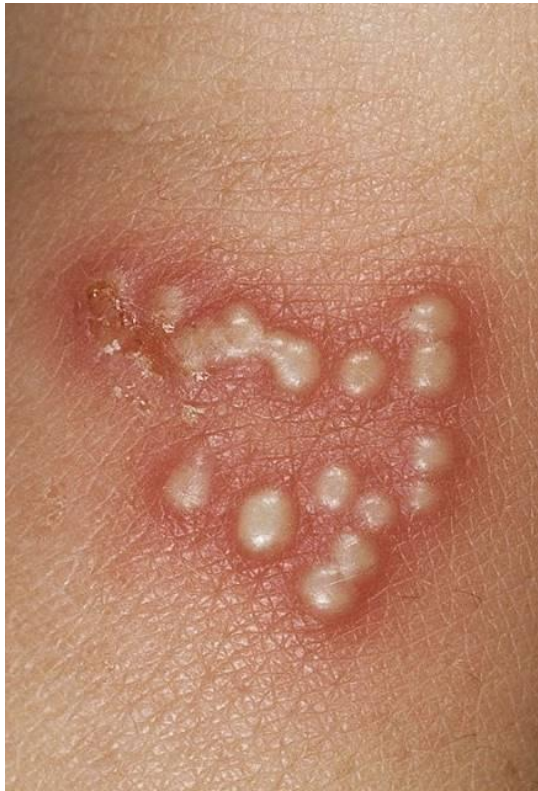Nodus (reticulosarcomatosis cutis)

Волдырь



Urtica (urticaria)

Пузырёк.



Vesicula (herpes zoster)

Пузырь

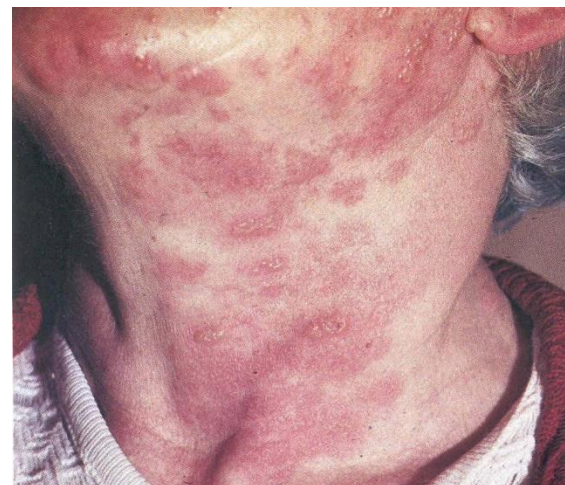
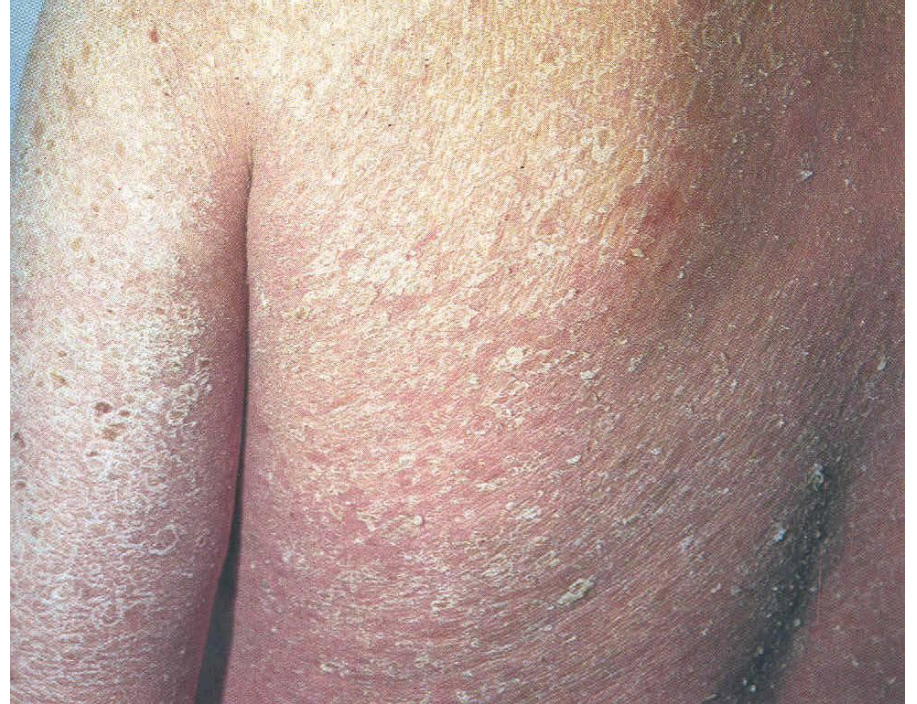
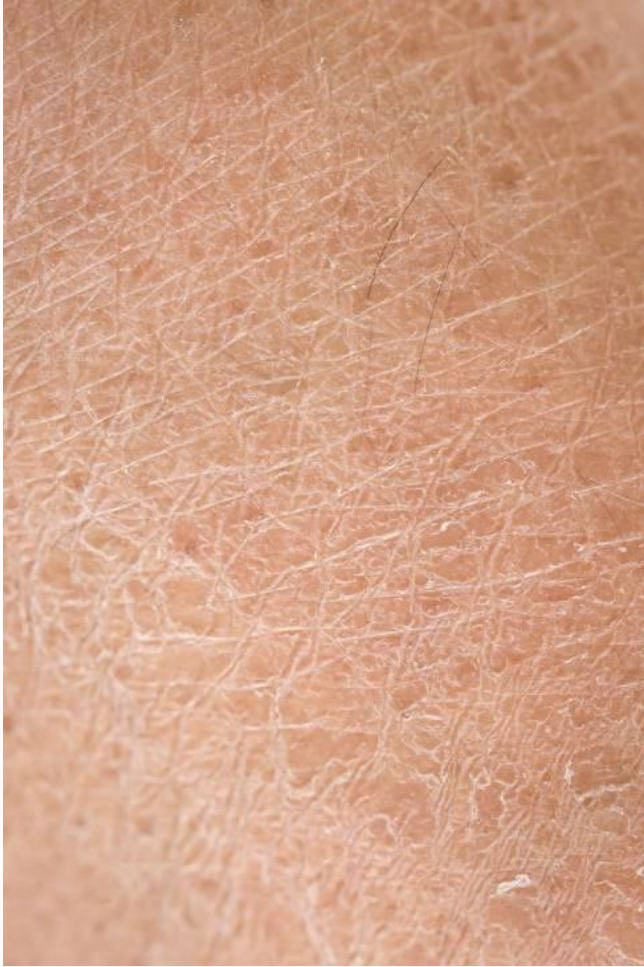
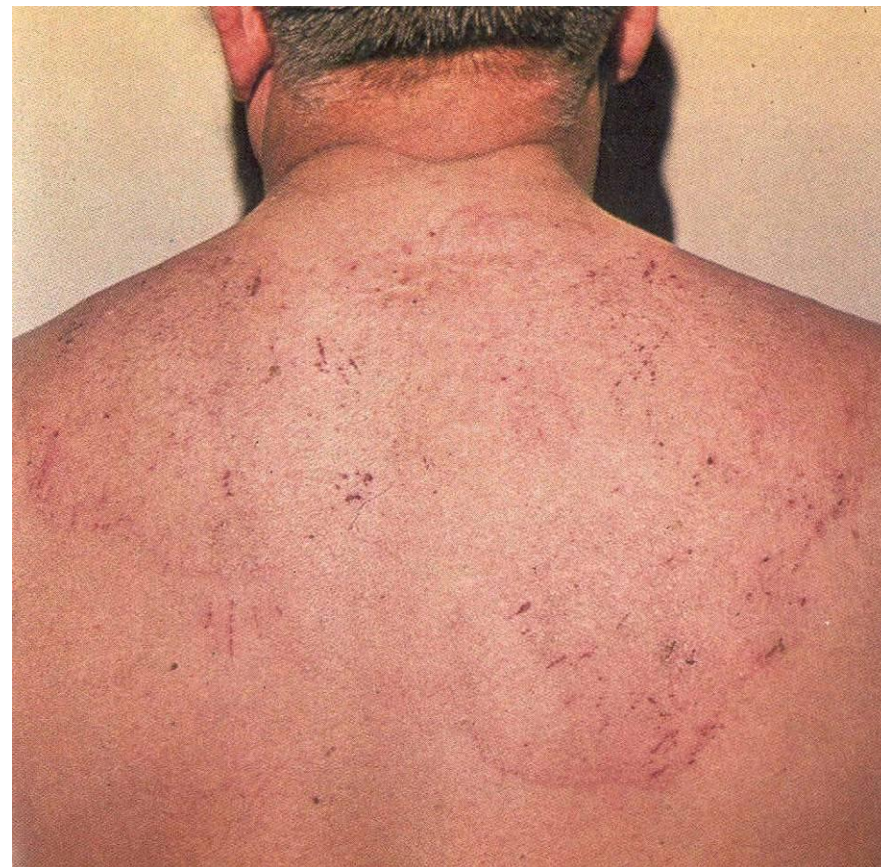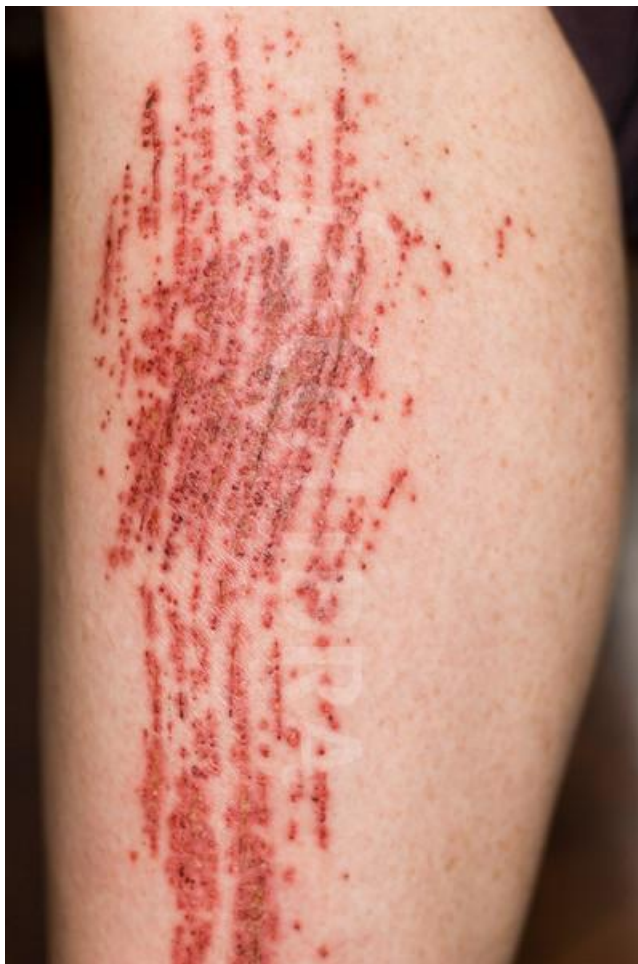Рис.19 Bulla (pemphigus vulgaris)

Чешу́йка



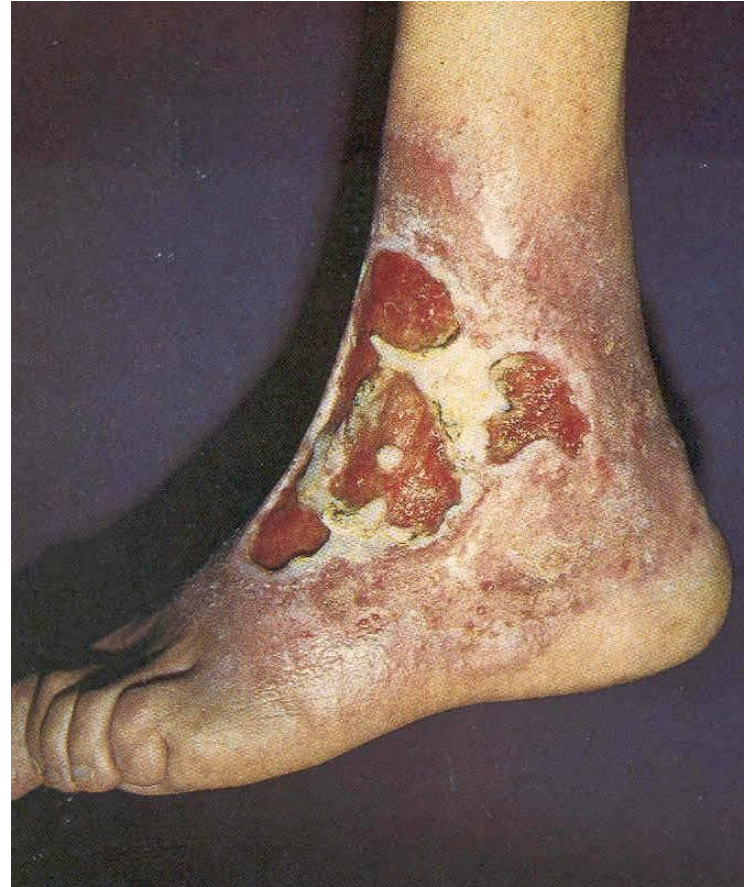
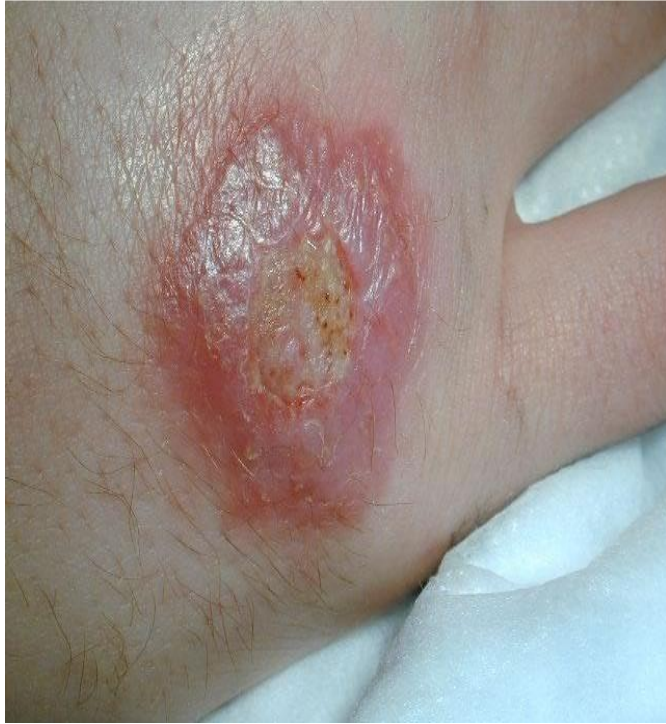Squama (erythrodermia)

Ссадина



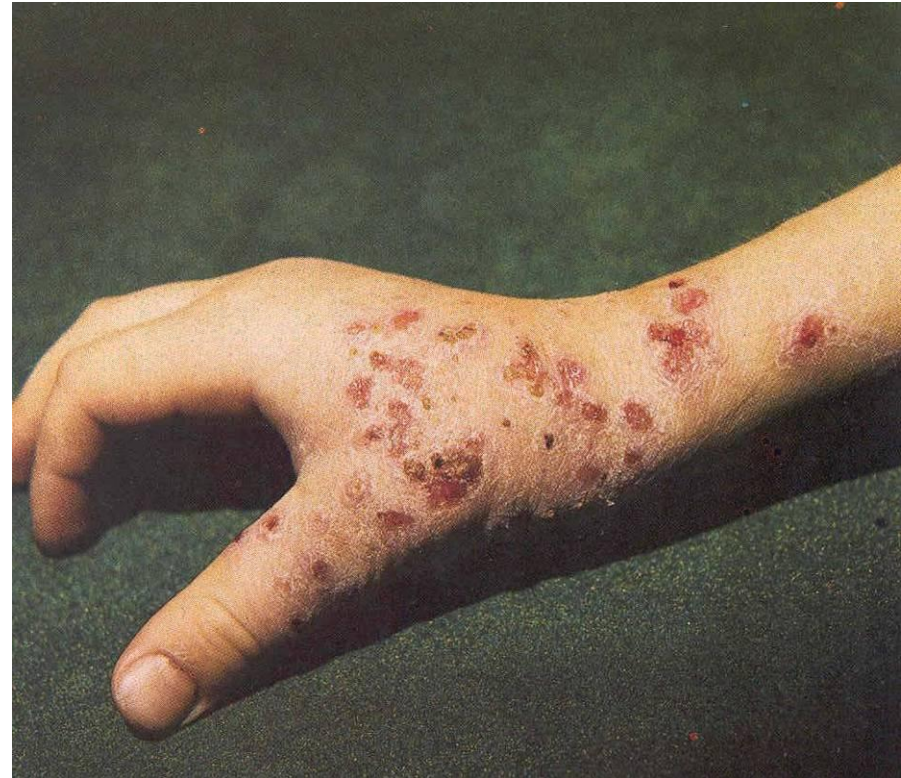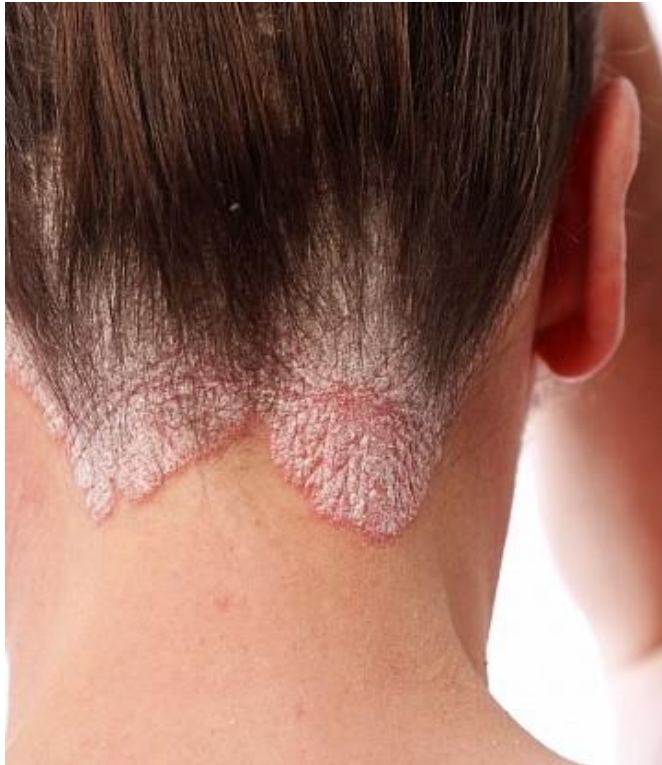Excoriatio (rubromycosis)

Язва



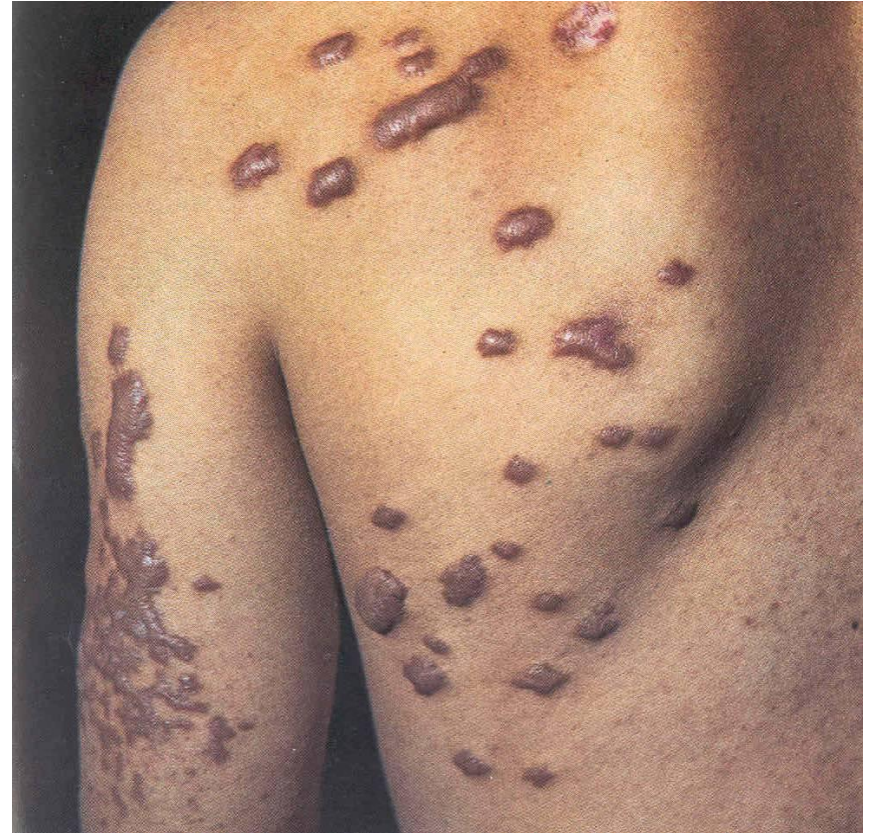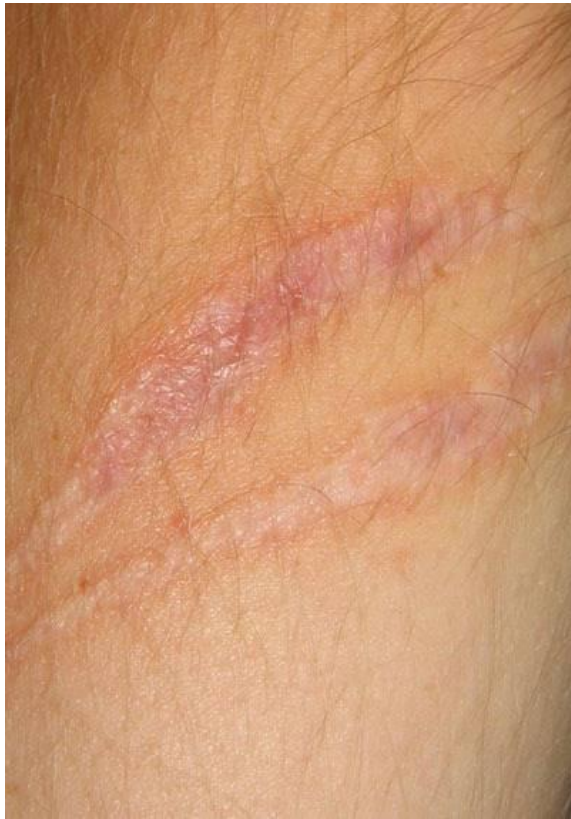Ulcus (trophicum)

Корка



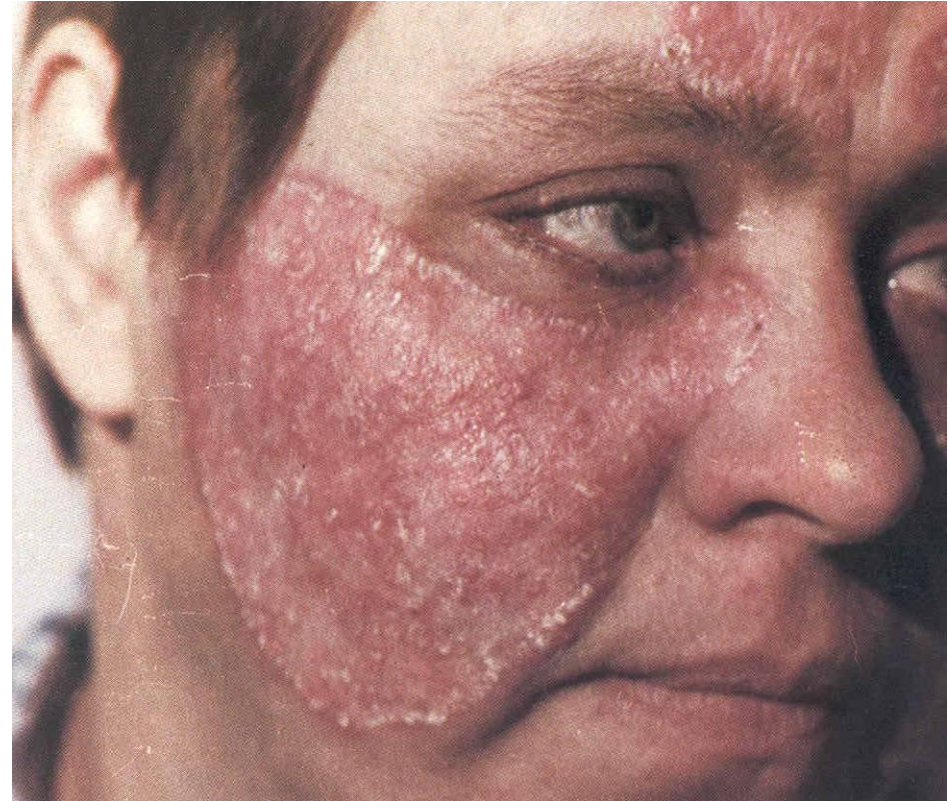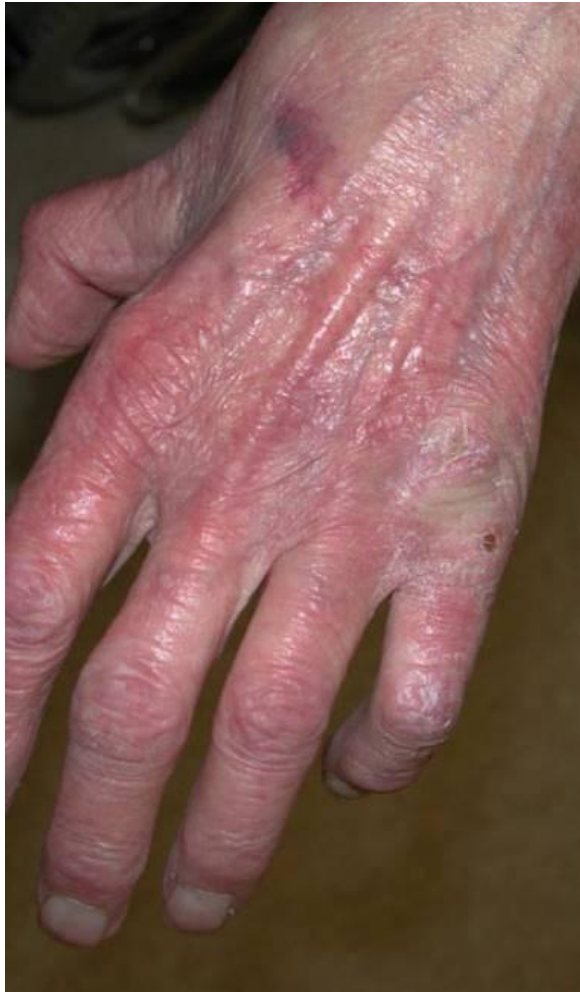**Crusta serosi purulenti haemorrhagici
(pyodermia secundaria)**

Рубец



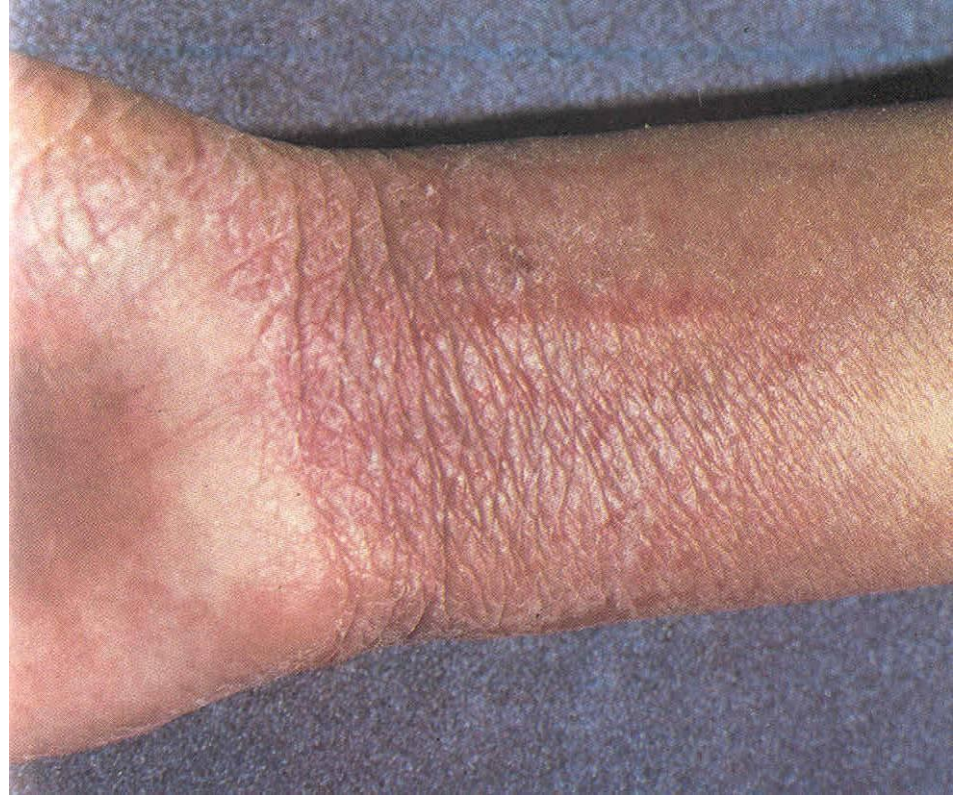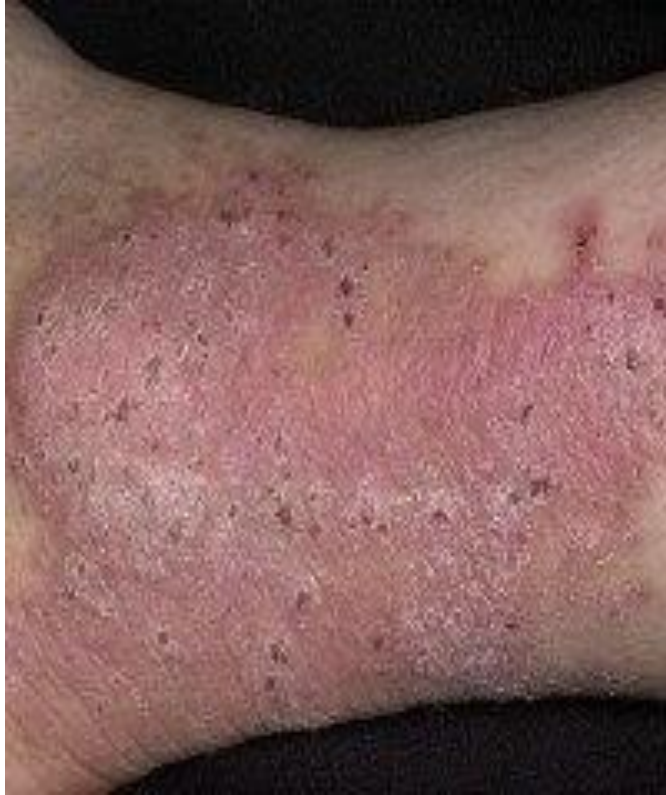Cicatrix (acne vulgaris, keloid)

Атрофия



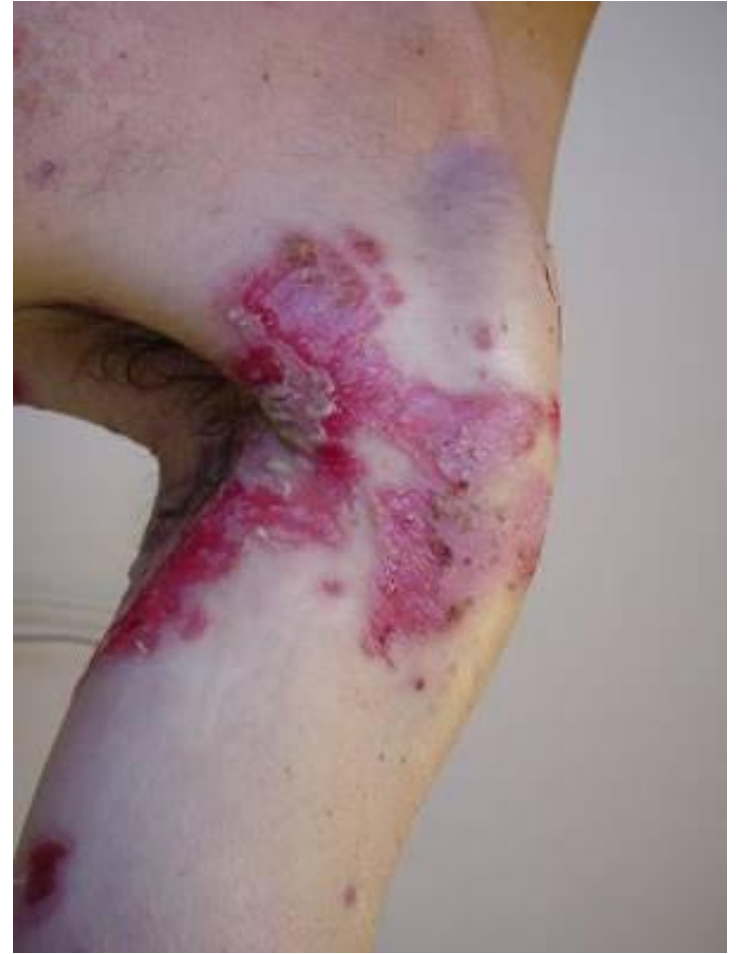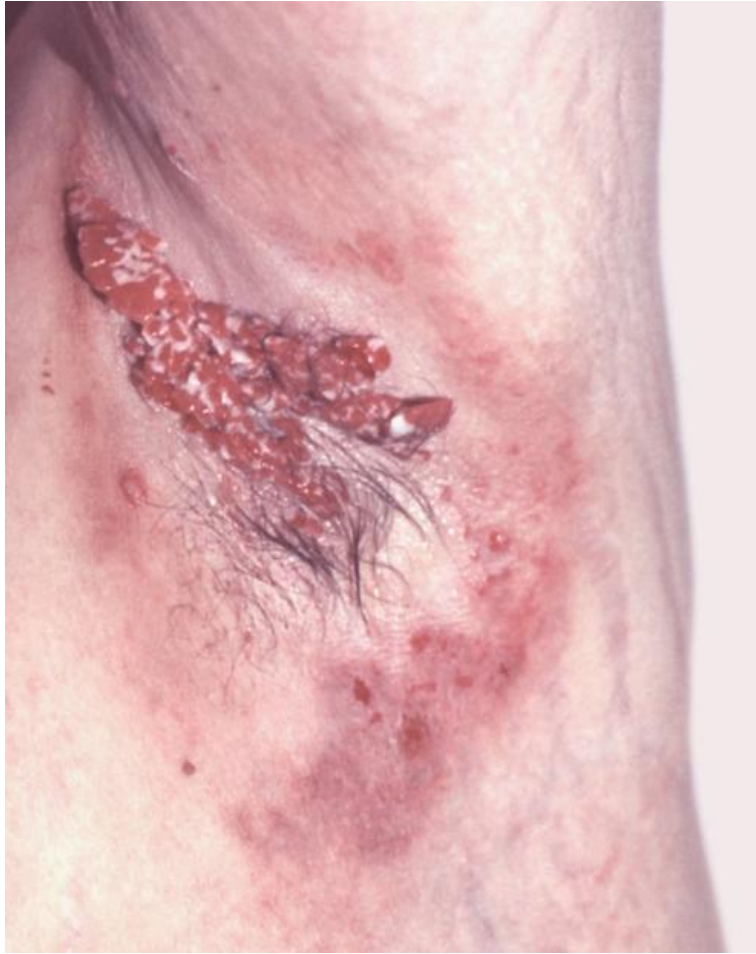Atrophia (lupus erythematoses)

Лихенификация



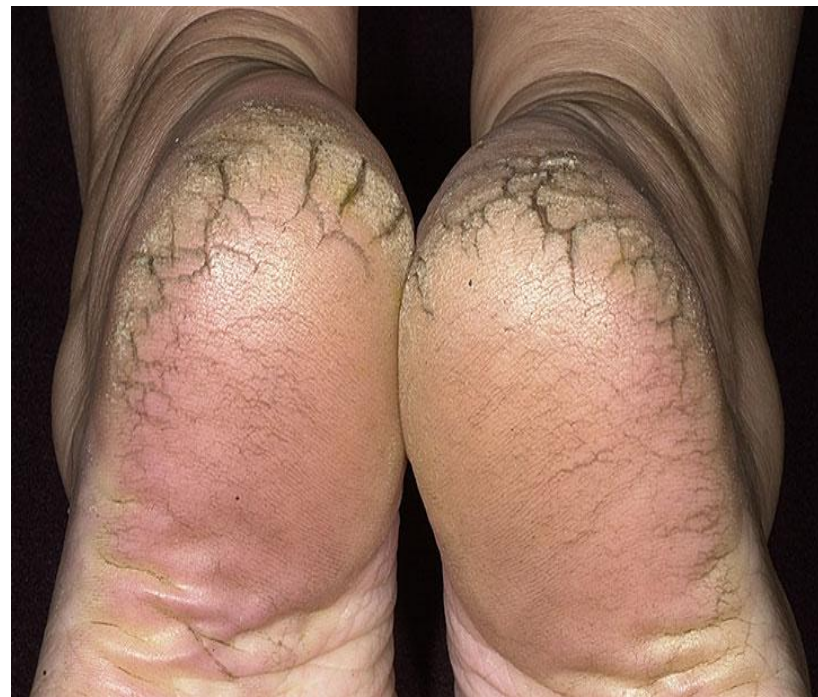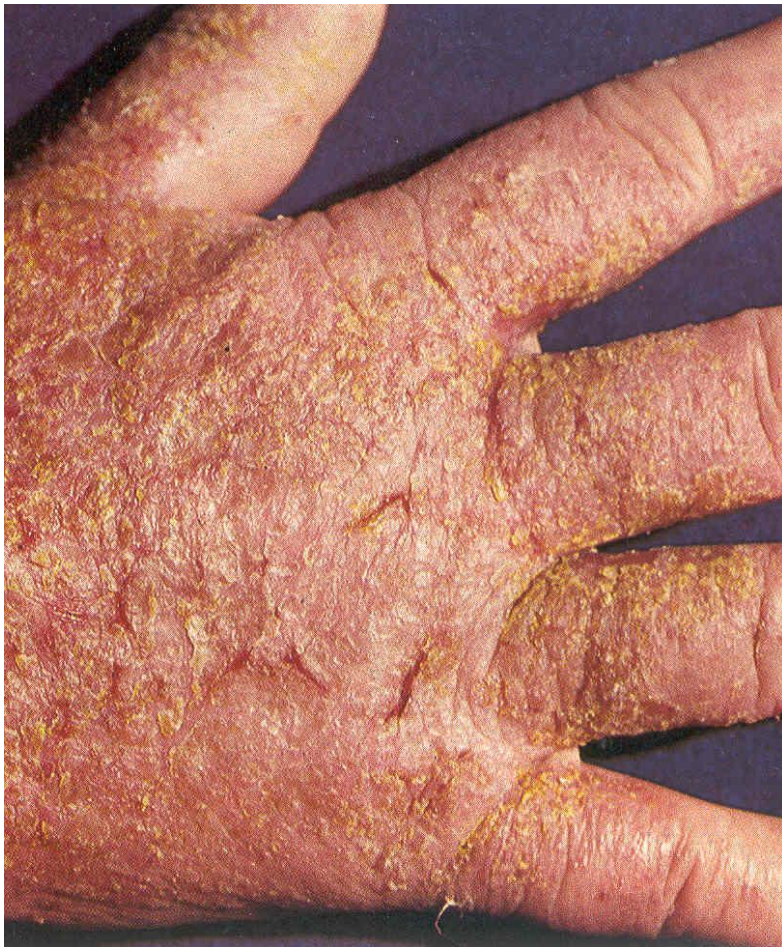Lichenificatio (neurodermitis)

Вегетация



Vegetatio (lues secundaria)

Трещина



Fissura (eczema)



**Спасибо за
внимание**