

*Қ.А.Ясауи атындағы ХҚТУ  
Медицина факультеті*

# *3 жасқа дейінгі балалардағы жедел аппендицит*



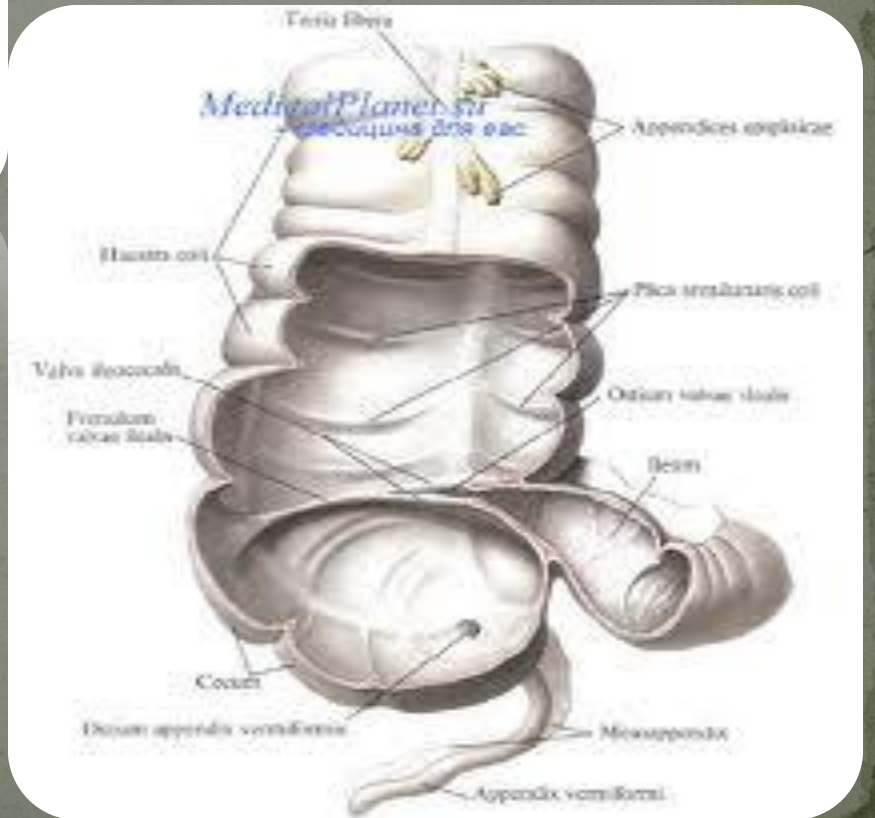
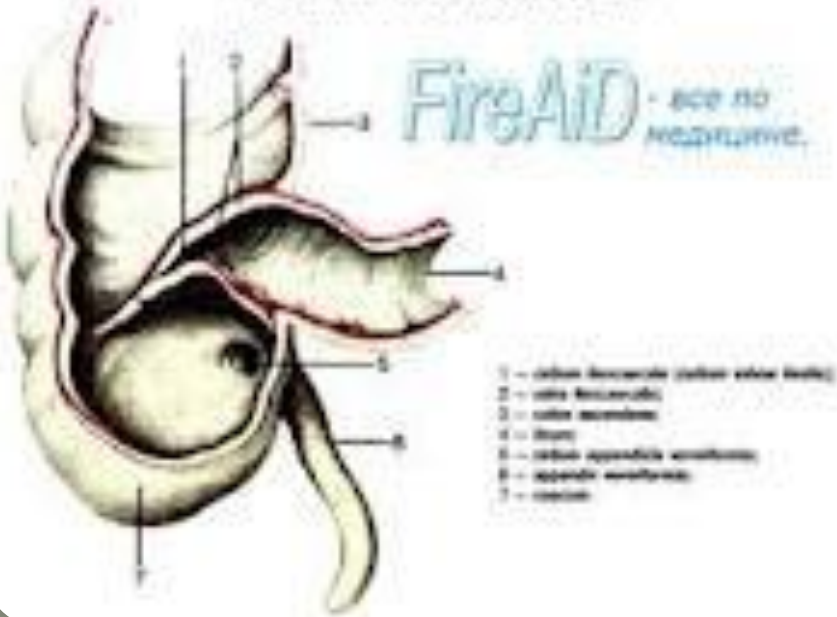
*Қабылдаған: Турметов И.  
Орындаған: Ергеишбаева А.  
Тобы: ЖМ- 802*

# Ақпарат тарихи бетінің анатомиясы мен қан тамырлармен жабдықталуы

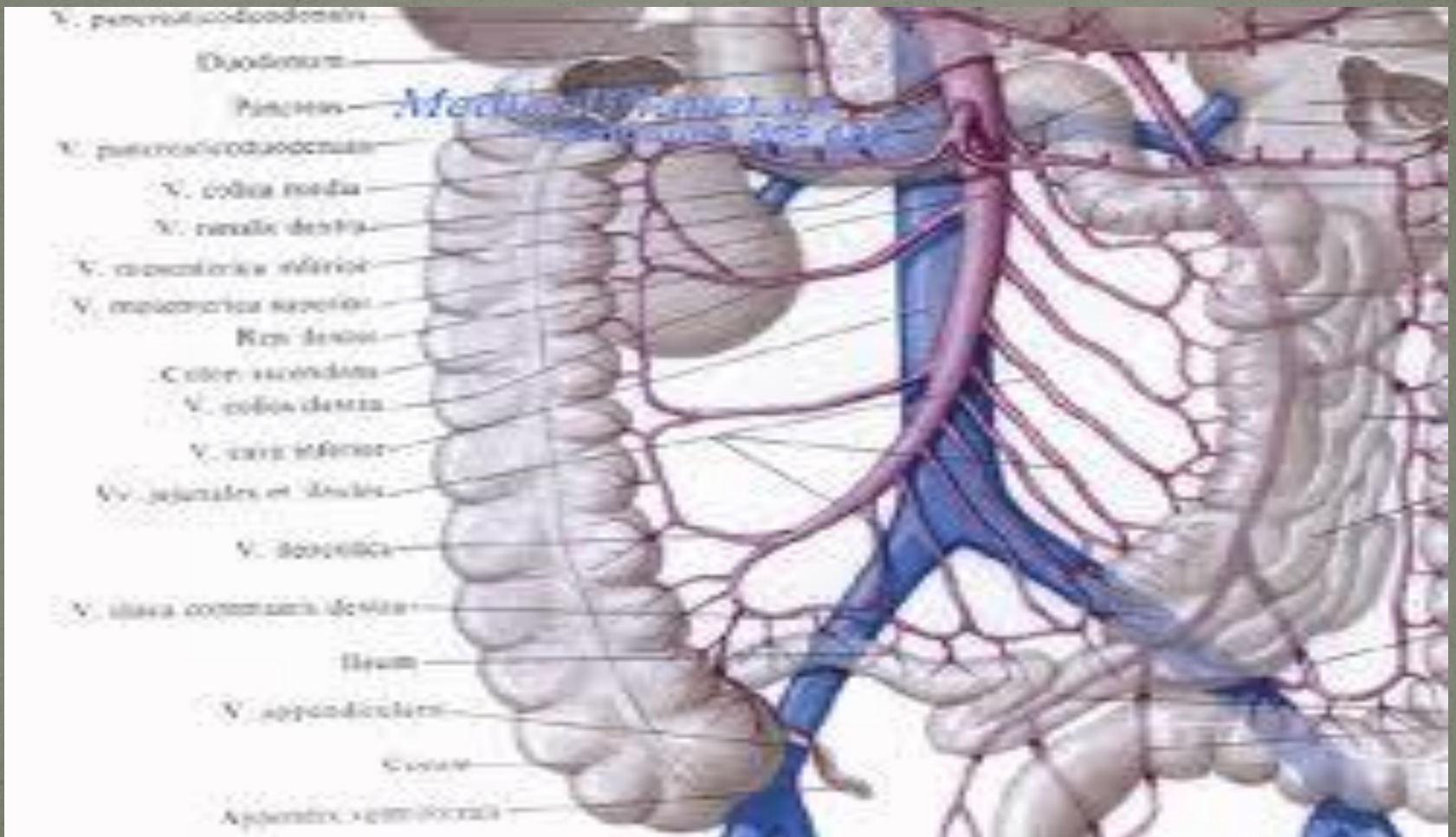



Fig. 218. Large intestine, caecum, and vermiform appendix, appendix vermiformis.  
(Anterior view of caecum and large intestine proper.)

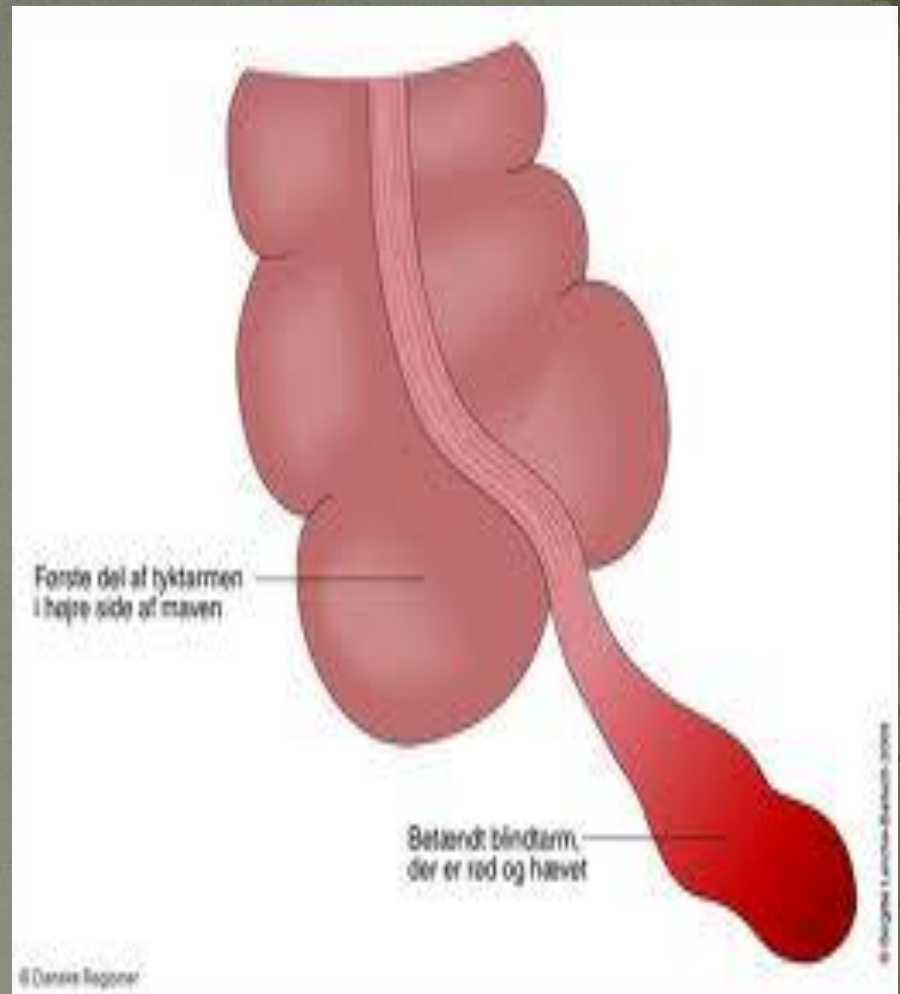
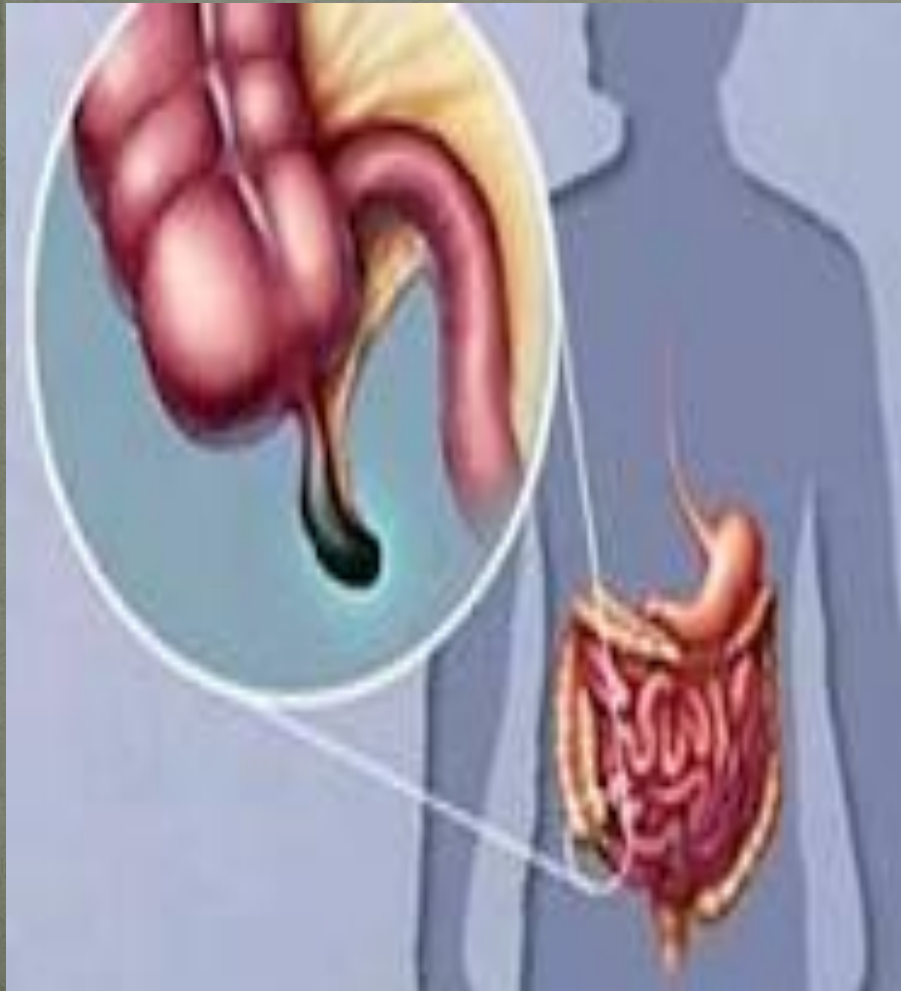

# Жедел аппендицит

## Анықтамасы:

Іш қуысының кең таралған хирургиялық қабыну ауруы. Жедел аппендицит көбінесе 7 жастан кейін кездеседі, ал 3 жасқа дейінгі балаларда кездесу жиілігі 8%. Кіші жастағы балаларда сирек кездесу себебін құрт тәрізді өсіндінің анатомиялық ерекшеліктеріне байланысты және сол аймақта нәжістің іркілмеуі немесе құрт тәрізді өсіндіде фолликулярлы және нервтік аппараттарының дамымауымен байланыстырады.





Жедел аппендициттен өлім көрсеткіші 0,2-0,4%-ы кұрайды, ал өмірінің алғашқы жылындағы сәбилерде көрсеткіш жоғары. Перитонит болған жағдайда 2,3% өліммен аяқталады. Балалар хирургтарының көпшілігі жиі жедел аппендициттің мына гистологиялық классификациясын қолданады:

- Катаральды
- флегмонозды
- гангренозды

Соңғы екеуінде өсіндінің перфорациясы болуы мүмкін. Бұл классификация дәрігерлік практикада өте қарапайым.

# **ЖЕДЕЛ АППЕНДИЦИТТИҢ ДАМУЫНА АЛЫП КЕЛЕТІН ТЕОРИЯЛАР:**

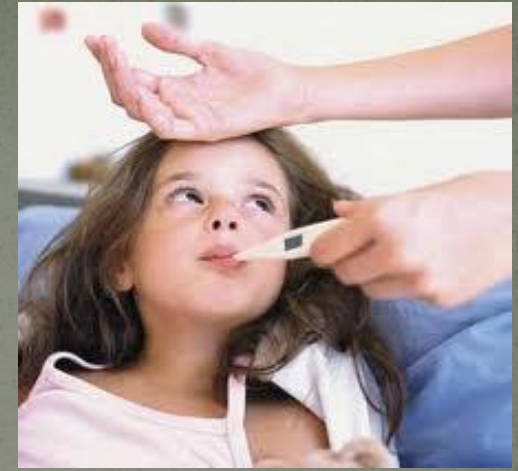
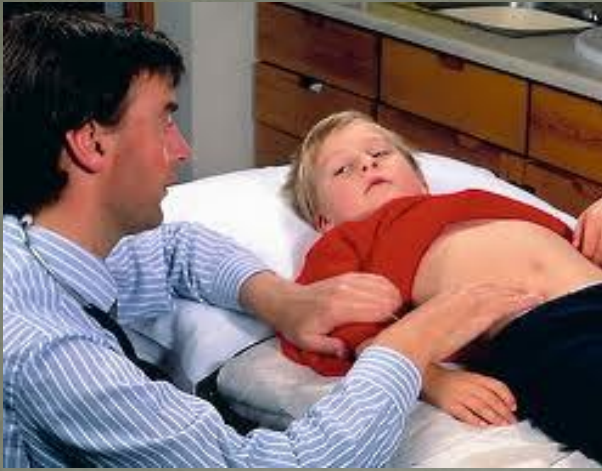- *Паразитарлы құртты инвазия*
- *Жүйке- тамырлық*
- *Инфекциялық*
- *Гематогендік*
- *Бауғиноиспазма*
- *Іркіліс*



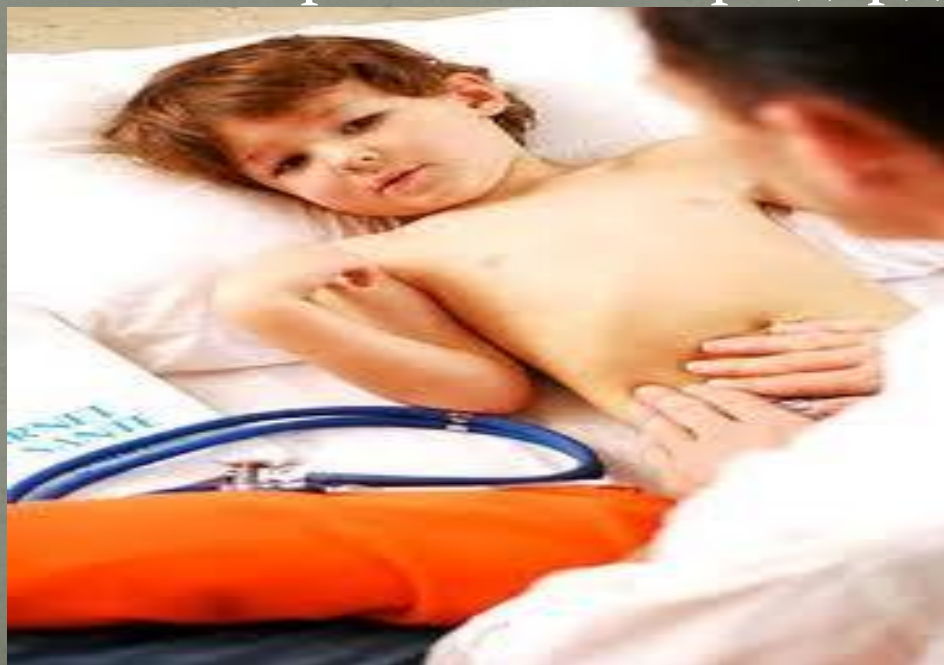Клиникасы: Бастапқыда баланың жағдайы қанағаттанарлық болады. Қабынудың өршуіне байланысты жағдайы нашарлайды, науқас оң жақ қырымен аяғы сәл бүгілген қалыпта жатады. Жасына байланысты ерекшеліктері, 3 жасқа дейінгі балаларда өте айқын болады. \бақшадағы жасында\.

Осы балалардағы жедел аппендициттің ең басты клиникалық ерекшеліктері болып, жергілікті аурудың көптеген жалпы белгілерінен артықшылығы саналады. Ал жасөспірімдерде және ересектерде керісінше. Баланың жағдайы ауырлайды, ол қатты қалтырайды үлкендердегі аппендицитте температурасы субфебрилді болады, құсық күніне бірнеше рет ал үлкендерде 1-2 рет болады. Сырқаттың басында тілі ылғалды, таза болады. Содан соң ауызы құрғайды тілі сұрғылт жабындымен қапталады.





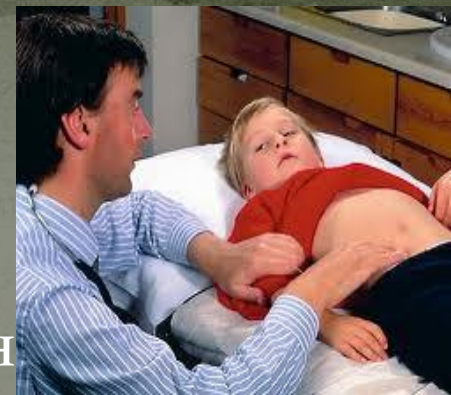Қарағанда сырқаттың алғашқы сағатында ешқандай патология анықталмайды. Іші ісінбеген тыныс алуға қатысады. Беткей пальпацияда іштің алдыңғы қабырғасында қабынған құрт тәрізді өсіндінің аймағында қысым байқалады. Терең пальпацияда оң жақ мықын аймағында ауырсыну болады. Диагнозды нақтылау үшін жедел аппендицитке тән бірнеше симптомдарды анықтау қажет:





- **Ситковский симптом** – сәбидің сол қырымен жатқанда оң жақ мықын аймағында ауырсынудың күшеюі.
- **Ровзинг симптом**- сәбидің ішінің сол жақ аймағынан сигма тәрізді ішекті оң қолмен аздап басып, ал сол жерден жоғары аймақты сол қолмен басып, қолды бірден алғанда тоқ ішектегі газ ретроградты түрде жылжиды. Егер күрт тәрізді өсіндіде қабыну болса, сол аймақта ауырсыну болады.
- **Филатов симптом** – терең пальпацияда оң жақ қабырға астында ауырсыну болады.
- **Воскресенский симптом**- оң қолдың II-IV саусақтарымен науқастың ішінде тартылып киілген көйлегінің сыртынан эпигастрий аймағынан оң және сол жақ шап қыртысының жоғарғы 1/3 қарай пальпациялағанда ауырсыну күшейсе симптом оң мәнді.

- **Щеткин – Блумберг симптомы** - оң қолдың 2-3 саусақтарымен іш қабырғасына жәймен батырып, қолды бірден алғанда ауырсынудың күшеюі іш қуысында қабыну процесі бар екендігін көрсетеді.



**3 жасқа дейінгі баларда жедел аппендициттің даму еркшеліктері:**

- **жергілікті белгілерден жалпы белгілер басым болады;**
- **құрт тәрізді өсіндіде қабыну процесі тез дамиды;**
- **перитониттің жедел дамиды;**
- **сырқат сәбидің мазасыз болуынан басталады**



# *Диагностикасы*

- Анамнез жинау
- Ішті жалпы қарау
- Лабораторлы тексеру жүргізу
- Медикаментозды ұйқы
- Рентгенография
- Ультрадыбыстық зерттеу
- Ирригография

# Лабораторлы зерттеу

- Қанның жалпы анализінде:
- Лейкоцитоз
- Лейкоформуланың солға ығысуы

## Медикаментозды ұйқы

Бұл әдісті күндіз нәресте мазасыз кезінде қолданылады. Ол үшін *хлоралгидратпен* клизма жасап тексеру қажет. Хлоралгидрат ертіндісін 3% ерітіндісін 10-15мл жасына өлшеп клизма жасайды. 15-20 минуттан кейін ішті басып тексерсе, бала оң жақ жамбас тұсын басқанда сәби оянып, дәрігердің қолын итеріп қарсылық білдіреді. Бұны “қолды итеру” белгісі деп атайды.



# *Рентгенография*

Рентген көрінісінде іштің төменгі оң жақ квадрантында газдың болады. Бұл көрініс ішектегі обструкция процесінің белгісі, ал кальцифирленген нәжістік конкременттер аппендициттің айқын белгісі.

# *Ирригография*

Құрт тәрізді өсінді бариймен толтырылмаса , аппендицит жайында айтуға болады.

# *Ультрдыбыстық зерттеу*

Ультрадыбыстық зерттеу кезінде құрт тәрізді өсіндінің патологиялық өзгерістерін анықтауға болады. УДЗ әсіресе аппендикулярлы абсцессті анықтауда маңызды.



# Дифференциальды диагностика

- **Гастроэнтерит** кезінде құсу іштің ауырсынуына алып келеді, немесе бірге болады. Ал аппендицит кезінде құсу іштің ауырсынуынан кейін бірнеше уақыттан соң пайда болады. Гастроэнтерит әдетте айқын диареямен, ішектердің перистальтикасының күшеюімен қатар жүреді.
- **Іш қатуы** кезінде температура, ауырсыну, жүрек айну, лейкоцитоз болуы мүмкін, бірақ ауырсыну іштің төменгі сол жақ квадрантыда болмайды. Жіне іш қатуы кезінде іштің тітіркенуі болмайды немесе минимальді болады. Нәжістік массалар ішектерде көп жиналып, пальпация кезінде айқын білінеді де, рентгенограммада анық көрінеді.

- **Несеп- жыныс мүшелерінің инфекциялы аурулары**

Дизуриялық бұзылыстар мен пиуриямен жүретін жиі дәретке шығу несеп – жыныс мүшелерінің ауруларына тән, бірақ аппендицит кезінде де болуы мүмкін.

- **Мезаденит** респираторлық инфекция салдарынан дамиды. Іш аймағы жағынан салыстырмалы түрде симптоматика беруі мүмкін. Мезаденитті аппендициттен ажырату қиын.

- **Дивертикулит** аппендицит секілді көрініс беруі мүмкін. Меккель дивертикулы мықын ішектің терминальды 40-70 см де орналасады, кейде одан жоғары орналасады.

- **Инвагинация** сәби өмірінің алғашқы 1-2 жыл ішінде іштің ауырсынуының жиі себебі болады. Бірақ инвагинация кезінде нәжісте қан болады және ректальды зерттеу кезінде қан көрінеді. Және рентгенологиялық зерттеулер инвагинация диагнозын айқындайды.



# *Емі*

Қазіргі таңда нәрестелердегі жедел аппендицит емі 3 кезеңнен тұрады:

- Операция алды дайындық кезеңі
- Операция кезеңі
- Операциядан кейінгі кезең

# *Операция алды кезең*

- Интоксикацияны төмендету
- Гемодинамиканы қалыпқа келтіру
- Гипертермияны жою

## *Операция*

Қазіргі таңда жалпы жансыздандырумен аппендектомия жасалынады. Ал асқынған түрінде интубациялық наркоз жасалынады.





