

# Трахома.

**Трахома – хроническое инфекционное воспаление соединительной оболочки глаз, представляющее собой сложную реакцию конъюнктивы при взаимодействии макро- и микроорганизма (*Chlamydia trachomatis*), заключающуюся в её воспалительном утолщении и в образовании рубцовой ткани.**

---

---

Передаётся с больных глаз на здоровые посредством рук и предметов (платок, полотенце, таз для умывания и др.), загрязнённых выделениями (гной, слизь, слезная жидкость), а также мухами. Инкубационный период — 7—14 сут. Обычно поражены оба глаза.



## *Стадии трахомы:*

Первая стадия – стадия *прогрессивная*, которая характеризуется нарастающим развитием воспалительных явлений: утолщения – *инфильтрация конъюнктивы*, появление *фолликулов*, разрастания папиллярных тел от самых начальных признаков процесса вплоть до картины ярко выраженной трахомы.

---

---

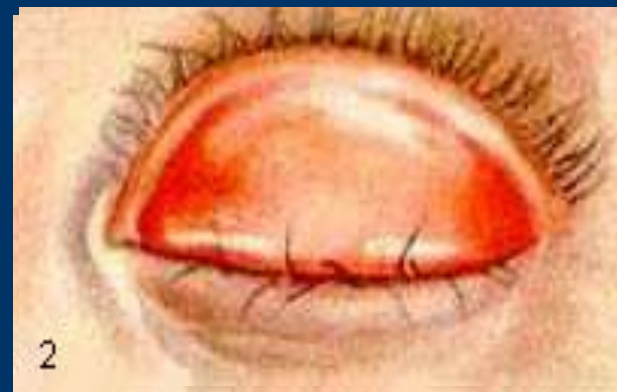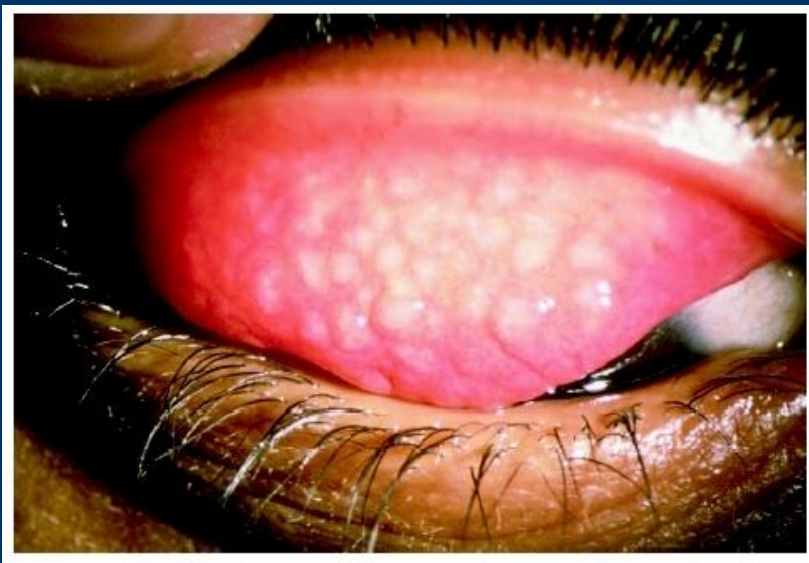Вторая стадия – *регрессивная* стадия, при которой имеются *дегенерация фолликулов*, их распад, дегенерация воспалительной ткани и начало *рубцового процесса* – появление отдельных рубцов.

Третья стадия – стадия, когда *преобладают или исключительно* происходят процессы *рубцевания*, замещающие воспалительную инфильтрацию с фолликулами.

---

---

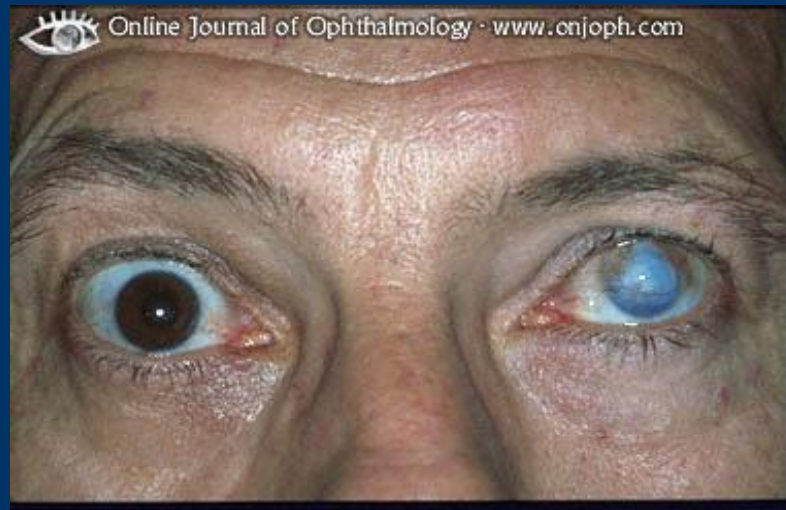Четвертая стадия – закончившееся рубцевание, фолликулов и инфильтрации ткани нет (*практическое выздоровление*).



Трахома III стадии с заворотом и трихизом нижнего века.

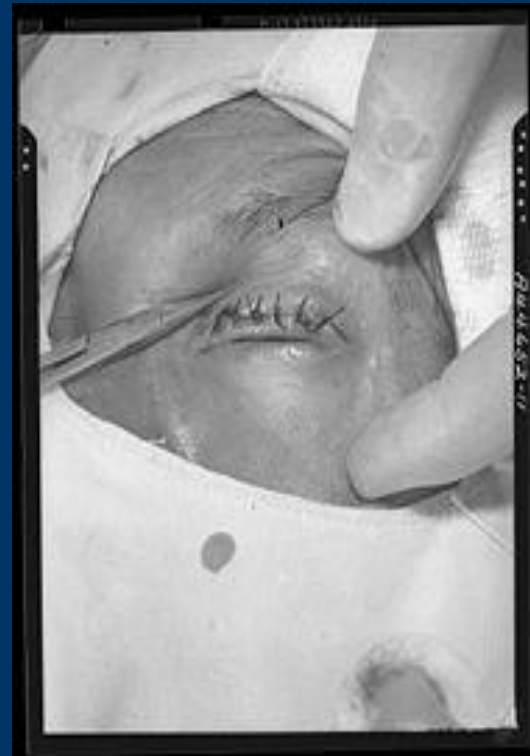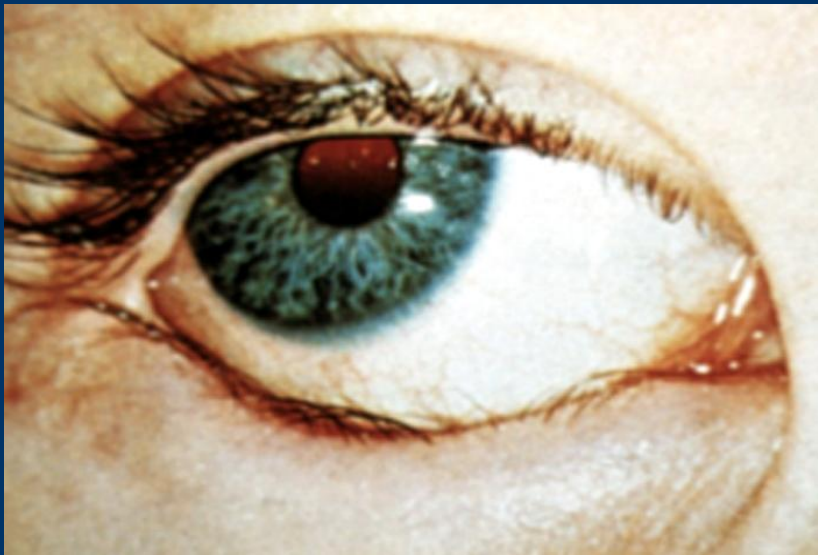
Без лечения заболевание может продолжаться годы и даже десятилетия.

Кроме конъюнктивы, часто поражается роговая оболочка (паннус); в результате присоединения вторичной инфекции может развиться гнойная язва роговицы.



*Распространение инфильтрации и рубцевания на хрящ века и сухожилия приводит к опущению верхнего века или завороту век с неправильным ростом ресниц (трихиаз) и механической травматизацией роговицы.*

*Рубцевание конъюнктивального мешка может привести к сращению конъюнктивы век с глазным яблоком.*



Заворот века и трихиаз при трахоме 4й стадии. Конъюнктивит, кератит.

Госпиталь, период Второй Мировой Войны



Следствием трахомы может быть ксерофтальмия. - поражение глаз, выражающееся в сухости конъюнктивы и роговицы и возникающие в результате нарушения слезоотделения и главным образом трофических расстройств.

Ухудшение зрения находится в прямой зависимости от степени поражения роговой оболочки.

---

---



## Лечение.

Местное применение 1 % мази или 1 % раствора *тетрациклина*, *эритромицина*, *олететрина*, 10% раствора *сульфапиридазина натрия*, 5% мази или 30-50% раствора *этазола* 3-6 раз в день.

При необходимости спустя 1-2 нед от начала лечения - экспрессия фолликулов.

В случаях тяжелой трахомы общее применение *тетрациклина*, *олететрина*, *этазола*, *сульфапиридазина*, витаминотерапия, дегельминтизация, устранение аллергических проявлений.

При осложнениях показано хирургическое лечение.

---

---

*Заболеваемость трахомой определяется социальными факторами: экономическим и культурным уровнем, и санитарно-гигиеническими условиями жизни населения.*

*Наибольшее число больных отмечается в странах Азии и Африки.*

*Профилактика трахомы включает комплекс мероприятий по выявлению больных, их систематическому лечению, санитарному просвещению населения (в частности, пропаганду навыков личной гигиены).*

---

---

