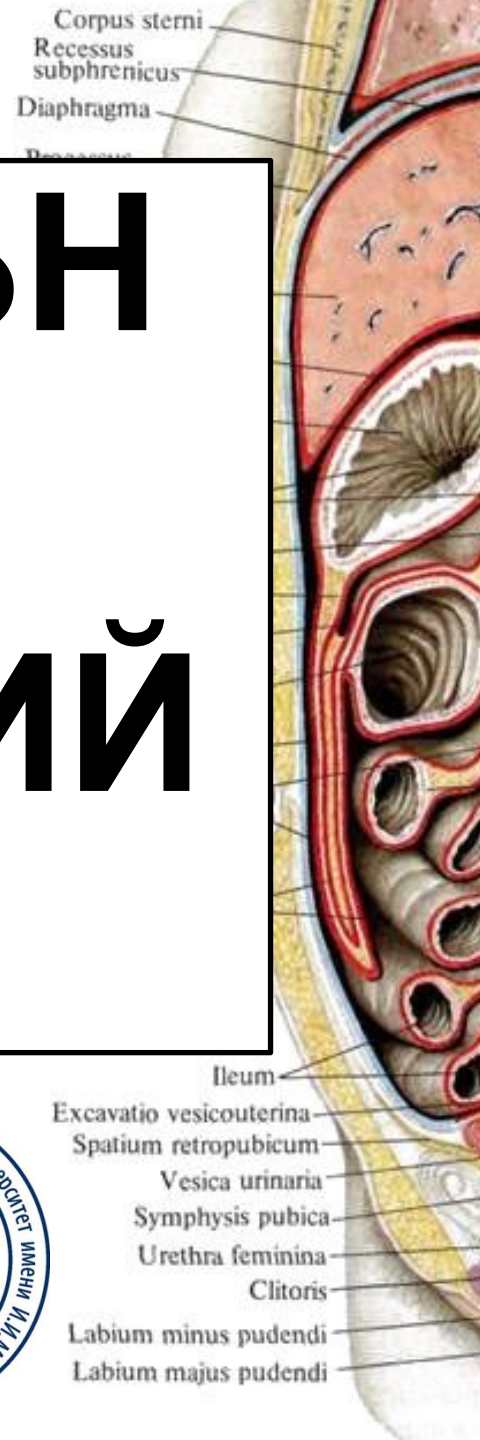


АБДОМИНАЛЬНАЯ ТРАВМА. ИСТОРИЧЕСКИЙ ОБЗОР.

Свиридов И.Е 345ЛФ


СНО Кафедры госпитальной хирургии

им. В.А. Опплея



АБДОМИНАЛЬНАЯ ТРАВМА. ДРЕВНИЙ МИР


- **Ксенофонт «Анабасис»**.
Капитан греческой армии, который вернулся в свой лагерь держа кишечник в руках после сквозной рань живота.
- Из гомеровских эпосов мы изучаем о смерти **Полидора («Иллиада»)** от рук Ахилла, чье оружие при входе в тыл жертвы торчали, выпадая вперед, тем самым оставляя мальчика «согнувшись, когда его кишечник сжат в его руках».
- **Эвримах («Одиссея»)** пострадал от последствия раны печени, которая



АБДОМИНАЛЬНАЯ ТРАВМА. ДРЕВНИЙ МИР

«...тяжелая
рана мочевого
пузыря, тонкого
кишечника,
желудка и
печени


смертельна.»
Литократ
(460-355 г. до н.э.)



АБДОМИНАЛЬНАЯ ТРАВМА. ДРЕВНЯЯ

Индия

- В случае выпадения кишечника необходимо промыть его молоком, смазать топленым маслом и осторожно поместить обратно в брюшную полость.
- На любые перфорации или разрывы



«Яджурведа»

Чарака и

III—Сушрута

АБДОМИНАЛЬНАЯ ТРАВМА. ЯПОНИЯ

Харакіри или сэппуку (букв. «вспарывание живота») — ритуальное самоубийство методом вспарывания живота, принятое среди самурайского сословия



САМУРАИ НАШИХ ДНЕЙ



Димитровград. 23.08.2017
в одном из магазинов
мужчина вскрыл себе живот
ножом.

США 2000-е
Молодой человек под воздействием
амфетамина вскрыл брюшную полость
НОЖОМ

СРЕДНЕВЕКОВЬЕ. НОВОЕ ВРЕМЯ

XIV – XV вв.

распространение огнестрельного

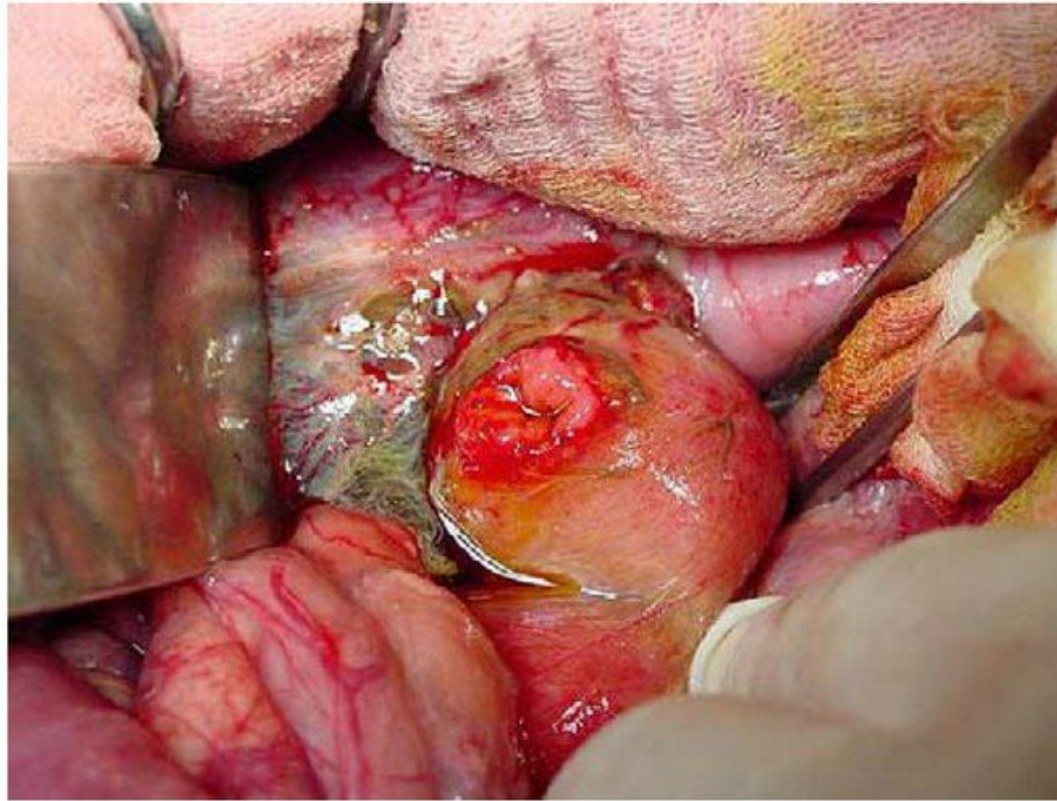


Fig. 2. Gun shot wound to duodenum.

- Амбруаз Паре

- Доминик Жан Ларрей

- Николай Иванович Пирогов


принципы тигрирования
сосудов, первичной
хирургической обработки

раны,

первые попытки
гемотрансфузии.

Основы военно-полевой
хирургии и сортировки

раненных



- **Летальность** (согласно данным Пирогова) при ранениях живота **практически абсолютная**.
- **Консервативные методы неэффективны**, улучшение результата можно ждать только от оперативного лечения.



4 ВЕЛИКИХ ОТКРЫТИЯ НОВАЯ ЭРА ХИРУРГИИ

- ЭФИР, ХЛОРОФОРМ
- АСЕПТИКА,
АНТИСЕПТИКА
- СОСУДИСТЫЙ ШОВ
КАРРЕЛЯ

КОН. XIX - НАЧ XX

АКТИВНОЕ РАЗВИТИЕ

ВВ.

ЛАПАРОТОМИИ

ПРИ МАССИВНЫХ
КРОВОТЕЧЕНИЯХ,

ИЗПИЯНИЯХ ИЗ РАНЬ П.Б.С

НАЧАЛО XX ВЕКА

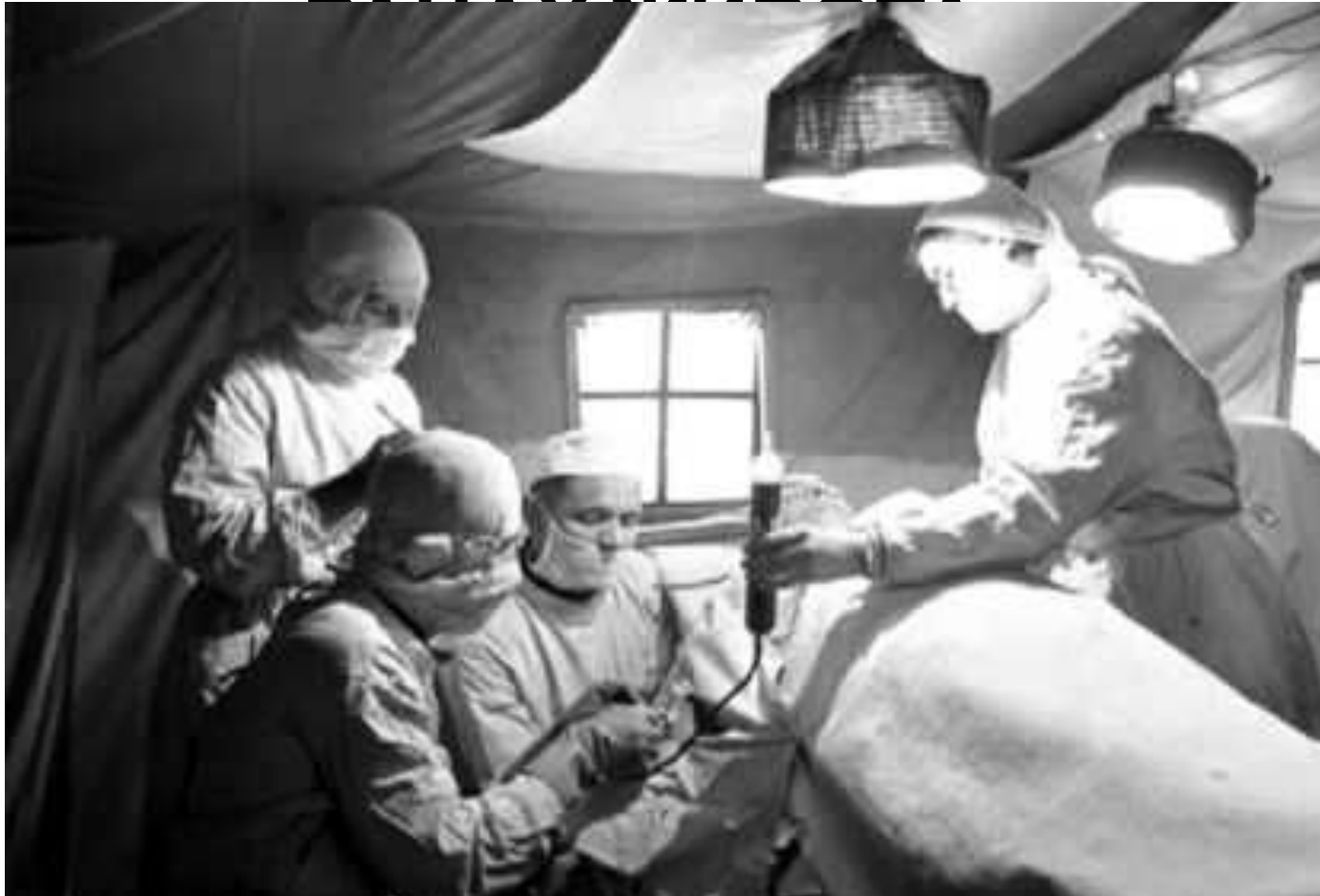

**ВЫЖИДАТЕЛЬНАЯ
ТАКТИКА**

**НЕМЕДЛЕННЫЕ
ОПРЕАТИВНЫЕ
ВМЕШАТЕЛЬСТ
ВА**

- Конец I Мировой войны

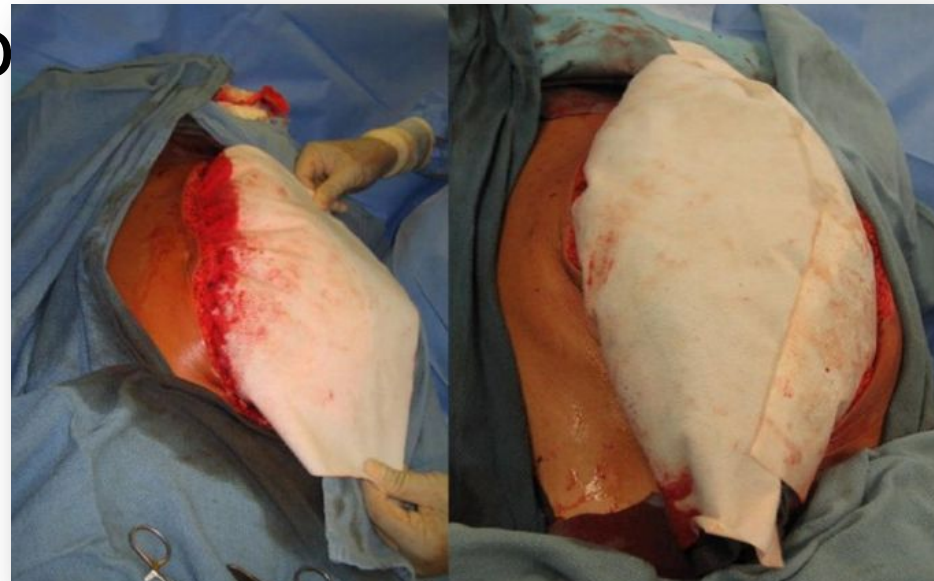
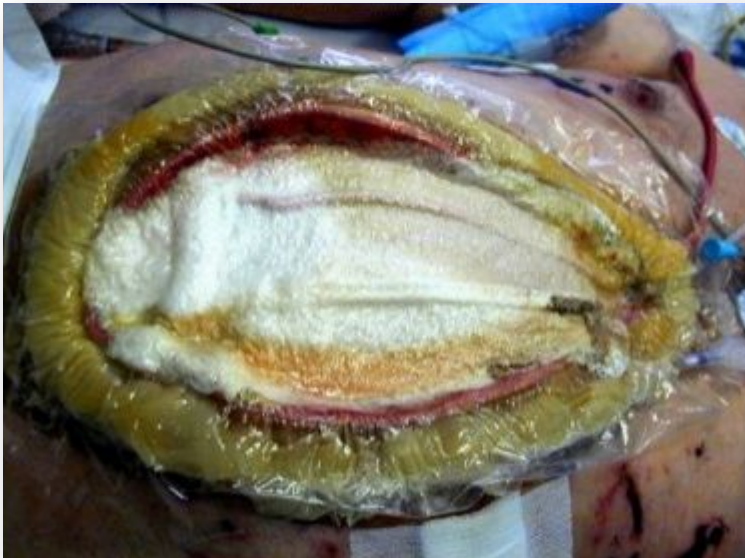РАННЯЯ ЛАПАРОТОМИЯ – ЕДИНСТВЕННЫЙ ОБОСНОВАННЫЙ МЕТОД ЛЕЧЕНИЯ ПРИ ПРОНИКАЮЩИХ РАНАХ ПИЩЕВОДА



ВНЕДРЕНИЯ ПРИНЦИПА

Всемирный конгресс
хирургов - 1997

- **DAMAGE CONTROL**
Сокращенная лапаротомия с временной интраабдоминальной тампонадой.
- Комплексная противошоковая терапия в ПИТ
- Отсроченные (24-72 часа) реконструктивно-



Спасибо за внимание!