

Urgency surgical problem

The background of the slide is a photograph of several surgeons in an operating room. They are wearing white surgical gowns, masks, and caps. The room is dimly lit, with bright overhead surgical lights. The overall tone is professional and clinical.

Significant morbidity of acute cholecystitis 20% in urgent surgery

ВЫСОКИЙ УДЕЛЬНЫЙ ВЕС В НЕОТЛОЖНОЙ ПАТОЛОГИИ (ДО 20%)

Life-threatening complication follow to emergency surgery

ЖИЗНЕУГРОЖАЮЩИЕ ОСЛОЖНЕНИЯ, ТРЕБУЮЩИЕ СРОЧНОЙ ОПЕРАЦИИ

The mainly amount of middle and elderly age patients

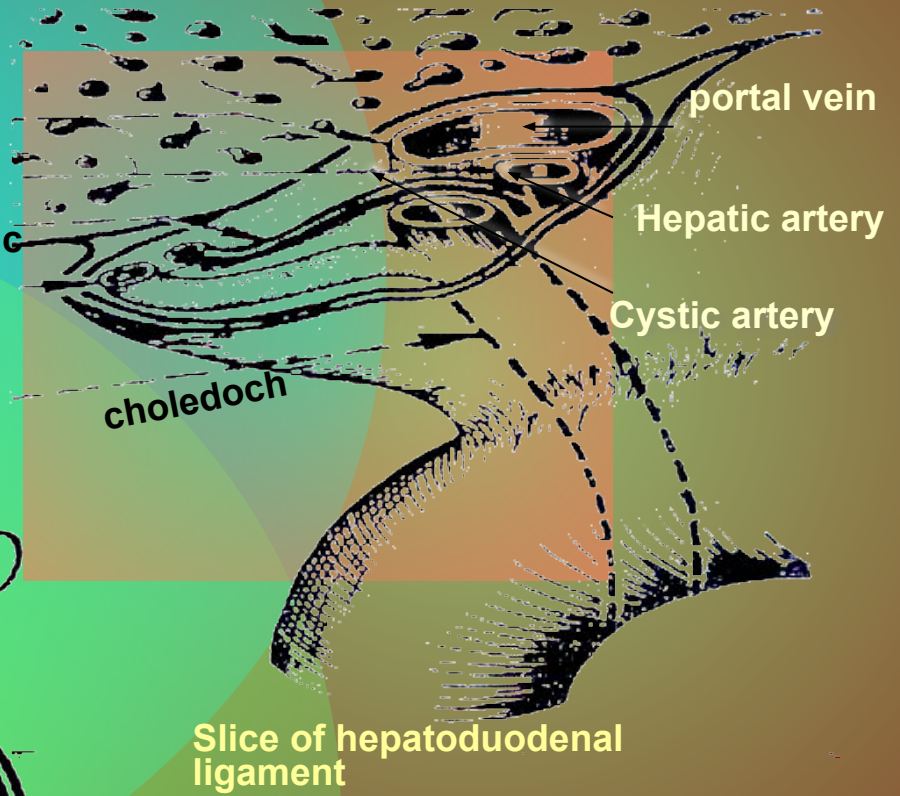
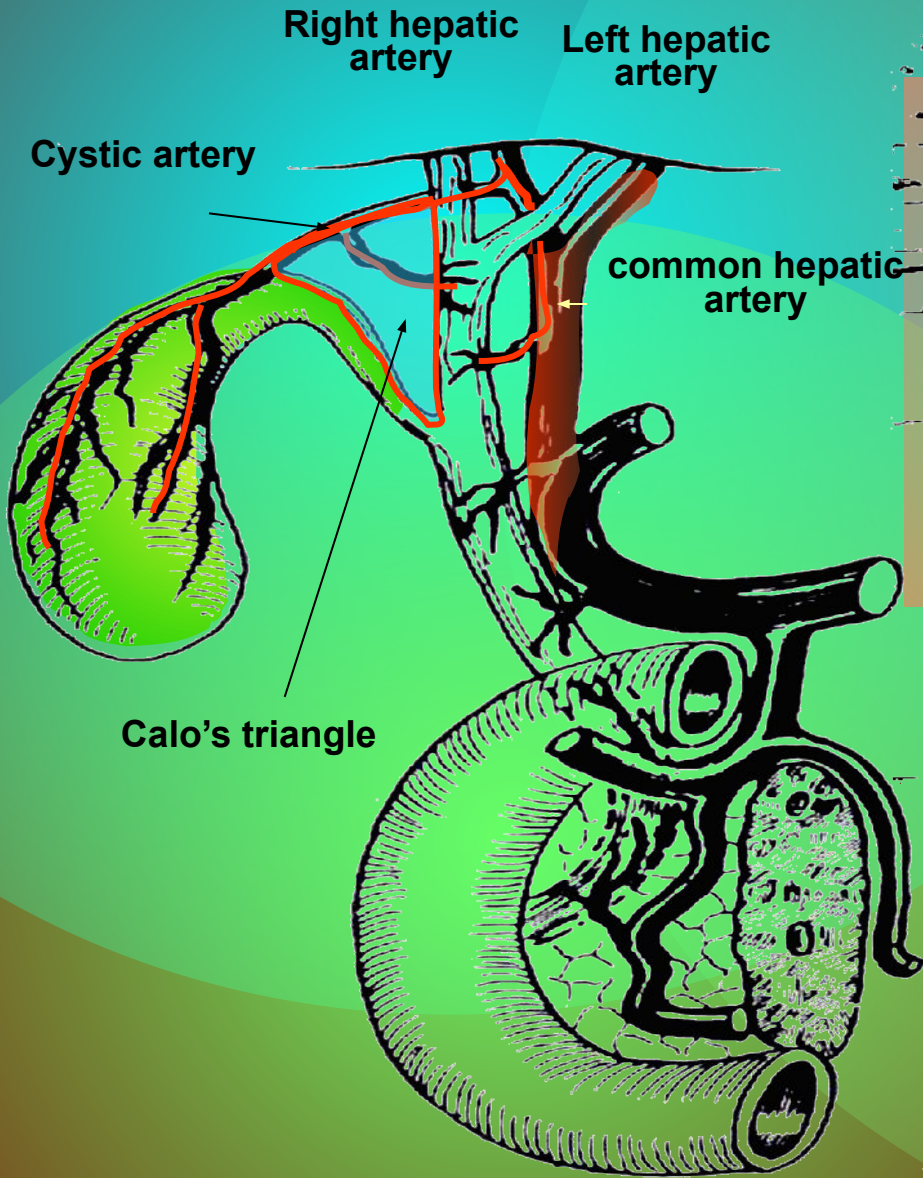
ЗНАЧИТЕЛЬНОЕ КОЛИЧЕСТВО БОЛЬНЫХ ПОЖИЛОГО И СТАРЧЕСКОГО ВОЗРАСТА

Technical complexity for cholecystitis

ТЕХНИЧЕСКИЕ СЛОЖНОСТИ ПРИ ОПЕРАЦИИ

Occurrence of organic and functional disturbances after operation (postcholecystectomy syndrome)

ВОЗНИКНОВЕНИЕ РЯДА ОРГАНИЧЕСКИХ И ФУНКЦИОНАЛЬНЫХ НАРУШЕНИЙ ПОСЛЕ ОПЕРАЦИИ (ПХЭС)



Research techniques of bile-excreting system

Ultrasound examination

Endoscopic esophago-gastro-duodenoscopy

Computed tomography

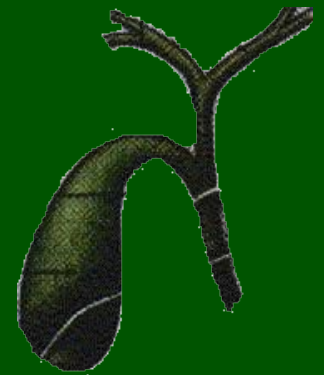Magnetic resonance tomography

Roentgen opaque methods:

indirect (oral, intravenous)

direct (endoscopic reverse pancreatocholangiography,
percutaneous transhepatic cholangiography,
perioperative)

Laparoscopy



opaque radiograph

Контрастная рентгенография

left hepatic duct

right hepatic duct

cystic duct

gallbladder neck

body of gallbladder

gallbladder bottom

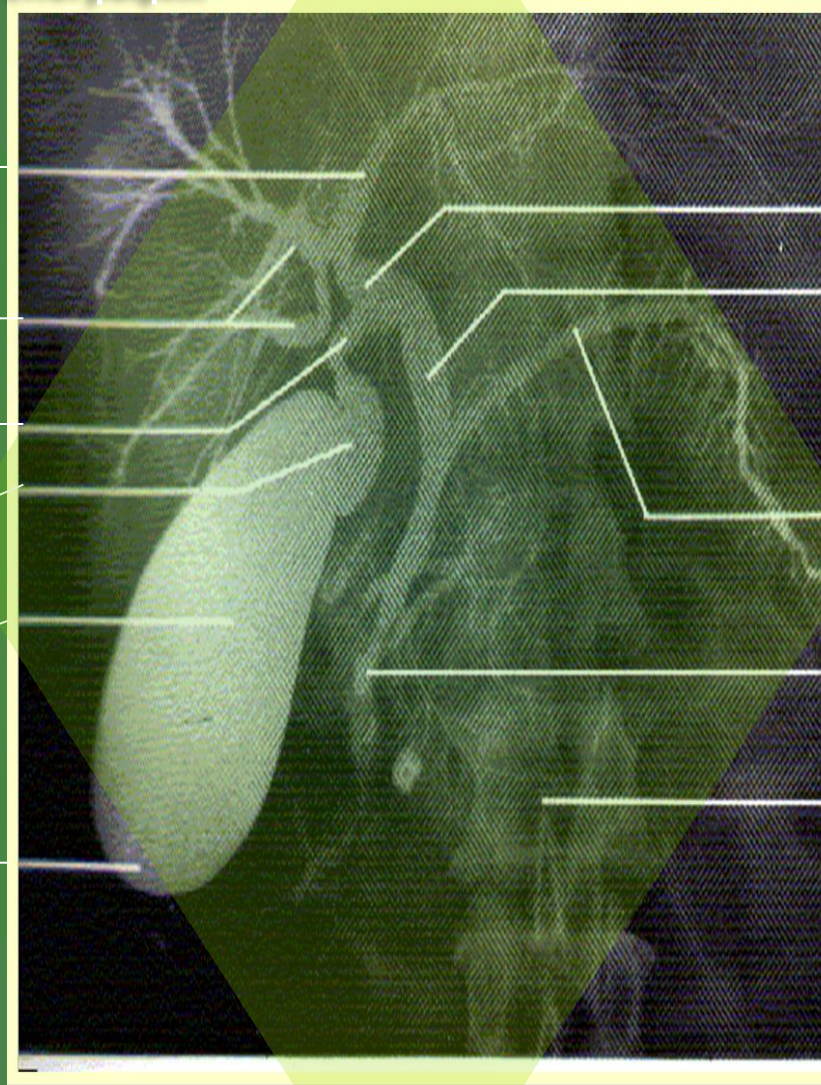common hepatic duct

choledoch

Pancreatic
Wirsung's duct

Terminal portion of
common bile duct

spine



Gallbladder and bile ducts

Classification of Acute Cholecystitis

Etiology

- calculous cholecystitis
- acalculous cholecystitis

Clinical course:

uncomplicated

- catarrhal
- phlegmonous
- gangrenous

complicated

Intravesical:

Perforation
obstruction
abscess

extravesical:

peritonitis
cholangitis
obstructive jaundice
abscesses of liver
pancreatitis
sepsis

Pathogenesis of cholelithiasis

Патогенез ЖКБ

Deranged consistency of
cholesterol-phospholipids-bile acids complex

(Нарушение стабильности комплекса холестерин- фосфолипиды-
желчные к-ты)

Causes of cholesterol oversaturation of bile

Причины перенасыщения желчи холестерином

- **Epactal inflow** (Избыточное поступление извне)
- **Epactal excreting from hepatocytis (obesity ,
diabetes mellitus , contraceptive ...)**

(Избыточная продукция гепатоцитами ожирение, сахарный диабет, контрацептивы, ...)

- **GIT diseases** (Заболевания ЖКТ)
- **heredity** (Наследственность)

Pathogenesis of acute cholecystitis

Infection invade the gallbladder follows to edema of mucosa, neutrophil and macrophages steeping of mucosa,

(ПРОНИКНОВЕНИЕ ИНФЕКЦИИ В СТЕНКУ ЖЕЛЧНОГО ПУЗЫРЯ ВЫЗЫВАЕТ ОТЕК СЛИЗИСТОЙ, ПРОПИТЫВАНИЕ ЕЕ НЕЙТРОФИЛАМИ, ЛИМФОЦИТАМИ, МАКРОФАГАМИ)

Infection invade the gallbladder follows to inflammatory damage of tissue the detritus and pus flow into the gallbladder with infection invade into the abdomen

(РАСПРОСТРАНЕНИЕ ИНФЕКЦИИ В СТЕНКЕ ПУЗЫРЯ ПРИВОДИТ К ВОСПАЛИТЕЛЬНОЙ ДЕСТРУКЦИИ ЕГО ТКАНЕЙ С ВЫХОДОМ ДЕТРИТА И ГНОЯ В ПОЛОСТЬ ПУЗЫРЯ, ПРОПОТЕВАНИИ ИНФЕКЦИИ В БРЮШНУЮ ПОЛОСТЬ)

Development of thrombangiitis with necrosis and perforation of gallbladder, the detritus and infections flow into the abdomen follows to complications

РАЗВИВАЕТСЯ ТРОМБАНГИИТ С НЕКРОЗОМ СТЕНКИ ПУЗЫРЯ И ЕГО ПЕРФОРАЦИЕЙ, МАССИВНЫМ ВЫХОДОМ ДЕТРИТА И ИНФЕКЦИИ В БРЮШНУЮ ПОЛОСТЬ И РАЗВИТИЕМ ОСЛОЖНЕНИЙ

Objective Signs

Dry white furred tongue ЯЗЫК СУХОЙ, ОБЛОЖЕН БЕЛЫМ НАЛЕТОМ ●

Lag of movement the right hypochondrium area in breathing ОТСТАВАНИЕ В АКТЕ ДЫХАНИЯ БРЮШНОЙ СТЕНКИ В ПРАВОМ ПОДРЕБЕРЬЕ ●

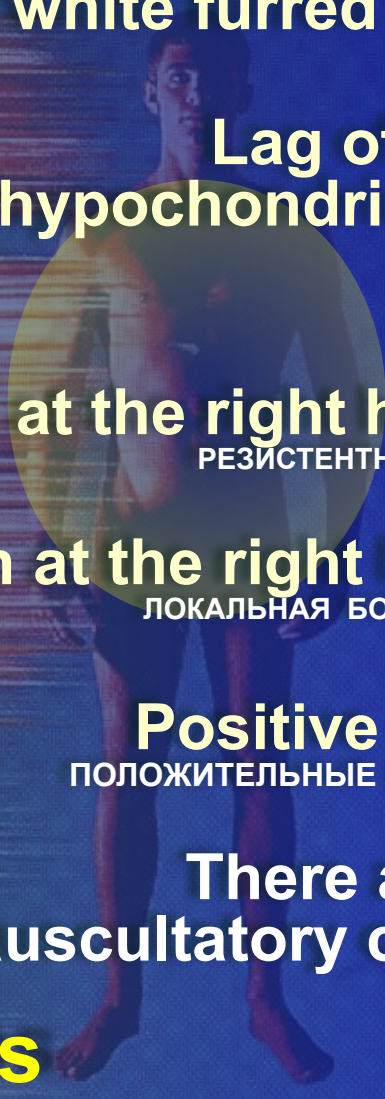
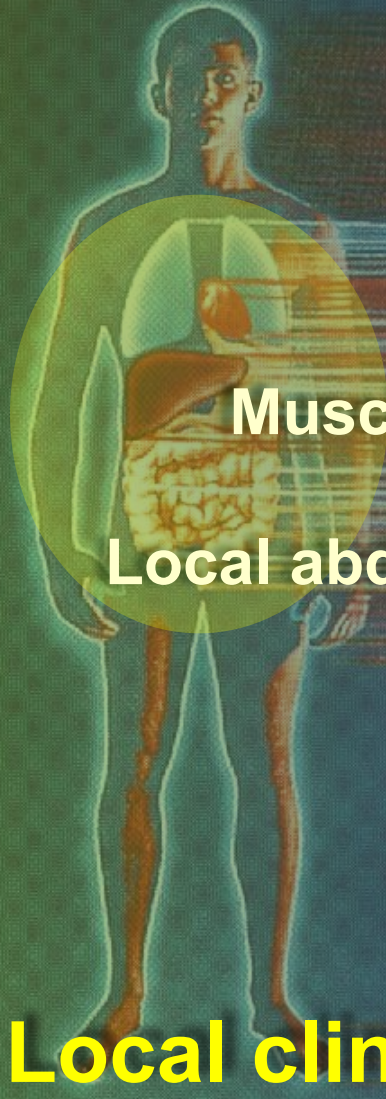Muscles defense at the right hypochondrium area РЕЗИСТЕНТНОСТЬ МЫШЦ В ПРАВОМ ПОДРЕБЕРЬЕ ●

Local abdominal pain at the right hypochondrium area ЛОКАЛЬНАЯ БОЛЕЗНЕННОСТЬ В ПРАВОМ ПОДРЕБЕРЬЕ ●

Positive pathognomic signs ПОЛОЖИТЕЛЬНЫЕ ПАТОГНОМОНИЧЕСКИЕ СИМПТОМЫ ●

There are no palpation and auscultatory changes in abdomen ПЕРКУТОРНЫХ И АУСКУЛЬТАТИВНЫХ ПАТОЛОГИЧЕСКИХ ИЗМЕНЕНИЙ СО СТОРОНЫ БРЮШНОЙ ПОЛОСТИ НЕТ ●

Local clinical signs



clinical sign

complaints

anamnesis

objective
evidence

clinical blood
analysis

> leukocytes
($10-12 \times 10^9/L$)

biochemical
findings

□ Bilirubin and his filtration
fraction; alkaline phosphatase,
transaminase,
< electrolytes of blood serum
changes in coagulogramm

clinical urine analysis

Proteins, erythrocytes

instrumental
diagnostics

ultrasonic

Testing af gallbladder,
extrahepatic ducts, pancreas

Subsidiary
examination

X-ray of
abdomen

ERPChG

Laparoscopic
diagnostics

CT

Laborat
ory
findings

instrumental
diagnostics

Subsidiary
examination

Medicamental treatment

**Cleansing fast
for 2-3 days**

Голод на 2-3 дня

Alkaline drinking

Local hypothermia

arresting pain

(nonnarcotic analgetic,
spasmolytics)

**anti-inflammatory
therapy**

(broad spectrum antibiotic)

fluid therapy

Инфузионная терапия

principle of management

Emergency operation

(2-3 hour admission to hospital)
for destructive cholecystitis
with peritonitis

Urgent operation

(24-48 hour admission to hospital)
Without treatment effect

after reduction of acute cholecystitis signs - elective surgery

