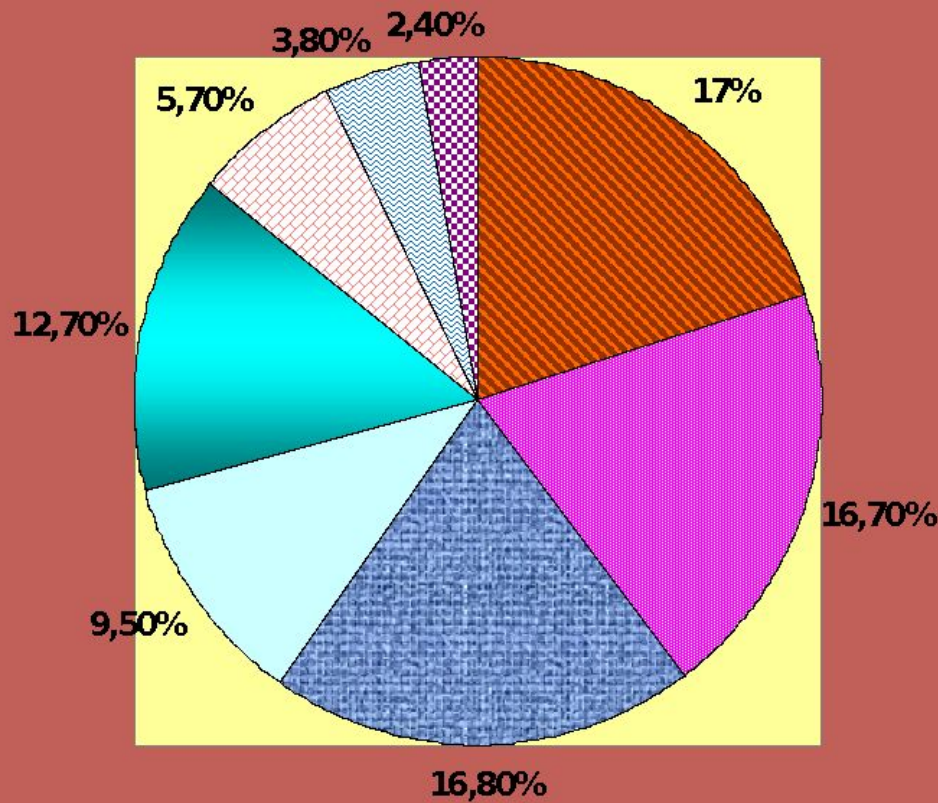


# Материнская смертность

- Материнская смертность- смерть, обусловленная беременностью (независимо от ее срока и локализации), наступившая в период беременности или в течение 42 дней после ее окончания от любой причины, но не от несчастного случая. В последние годы появилось новое понятие « поздняя материнская смертность, наступившая после 42 дней, но от причин, непосредственно связанных с беременностью.



# МАТЕРИНСКАЯ СМЕРТНОСТЬ



- Кровотечения 17%
- другие причины 16,70%
- Аборт 16,80%
- Эмболия 9,50%
- гестоз 12,70%
- Внематочная беременность 5,70%
- Сепсис 3,80%
- Осложнения анестезии 2,40%

# Этиология акушерских кровотечений

- Патология плаценты:
- *Предлежание плаценты,*
- *ПОНРП,*
- *Плотное прикрепление плаценты,*  
*приращение плаценты,*  
*прорастание плаценты,*
- *Внематочная беременность*
- *Пузырный занос*



- Предлежание плаценты-прикрепление плаценты в области нижнего сегмента с частичным или полным перекрытием ею области внутреннего зева шейки матки
- Полное ПП- плацента полностью перекрывает внутренний зев.
- Частичное- зев перекрыт на  $2/3$
- Краевое-зев перекрыт на  $1/3$
- Низкое прикрепление- край на расстоянии менее 7 см от вн.зева





# Факторы, предрасполагающие к ПП

- пожилой возраст,
- многократные роды,
- многоплодная беременность,
- наличие в анамнезе аборт,в,
- кесарева сечения,
- неправильные предлежания плодов,
- опухоли матки,
- Курение.



# Клинические проявления

- Безболезненные кровотечения, появляющиеся в покое, после половых сношений, физической нагрузки, дефекации, влагалищных исследований.
- Гипотония.
- Анемия
- Гипоксия плода и СВЗРП
- Снижение ОЦК, ОП и глобулярного объема.





# Причина кровотечений при ПП

- Отслойка низко расположенной или предлежащей плаценты, что обусловлено неспособностью плаценты растягиваться вслед за растяжением матки, при формировании нижнего сегмента при прогрессировании беременности или в начале родовой деятельности.



# Диагностика ПП

- Анамнез
- Акушерское исследование:  
высокое расположение дна  
матки, предлежащей части
- Осмотр шейки матки в зеркалах
- Влагалищное исследование
- УЗИ
- Компьютерная томография





# Геморрагический шок при ПП

- Недостаточная заместительная терапия, декомпенсация, гипотония, ЖДА, снижение ОЦК .
- . Обильное кровотечение в родах или в конце беременности .
- Геморрагический шок 1-2 степени тяжести, при недооценке состояния и недостаточной гемотрансфузионной терапии .
- Кровотечение в последовом периоде. Геморрагический шок 3-4 ст. ДВС .




# Тактика врача при ПП

- Госпитализация
- Оценка состояния матери и плода,
- Антианемическая терапия
- Снижение тонуса матки (покой, спазмолитики, токолитики,  $MgSO_4$ ),
- Улучшение маточно-плацентарного кровообращения,
- Препараты, ускоряющие созревание легких плода





# Выбор метода родоразрешения

 **Через естественные родовые пути:**  
применяется при неполном  
предлежании плаценты,  
затылочном предлежании плода,  
хорошей родовой деятельности и  
открытии не менее 3 см. При этом  
производится амниотомия,  
опускающаяся в таз головка  
прижимает плаценту. После  
рождения плода – ручное  
отделение и выделение плаценты.





# Преждевременная отслойка нормально расположенной плаценты



# ПОНРП

- 1.Спазм артериол и капилляров базального отдела децидуальной оболочки.
- 2.Повышение вязкости крови со стазом и агрегацией эритроцитов .
- 3.Лизис эритроцитов и высвобождение тканевого тромбопластина.
- 4.Развитие синдрома ДВС.



**ПОНРП -переход хронической  
формы плацентарной  
недостаточности в острую с  
определенной клинической  
симптоматикой.**





# Предрасполагающие факторы

- Предрасполагающими факторами являются заболевания, в генезе которых лежит повреждение сосудистой стенки: гестоз-36,5% ,заболевания почек-18,2%, сахарный диабет, сердечно-сосудистые заболевания(ГБ) , анемия , ожирение .



# Предрасполагающие факторы ПОНРП

- Другими факторами являются возраст, многократные роды, растяжение матки при многоплодной беременности, многоводии, патология матки- опухоли, Rh положительная кровь первой (0) I группы.
- Провоцирующими факторами может быть травма, короткая пуповина, внезапное падение АД, быстрое излитие околоплодных вод, рождение первого плода из двойни.





# ПРЕЖДЕВРЕМЕННАЯ ОТСЛОЙКА НОРМАЛЬНО РАСПОЛОЖЕННОЙ ПЛАЦЕНТЫ(ПОНРП)

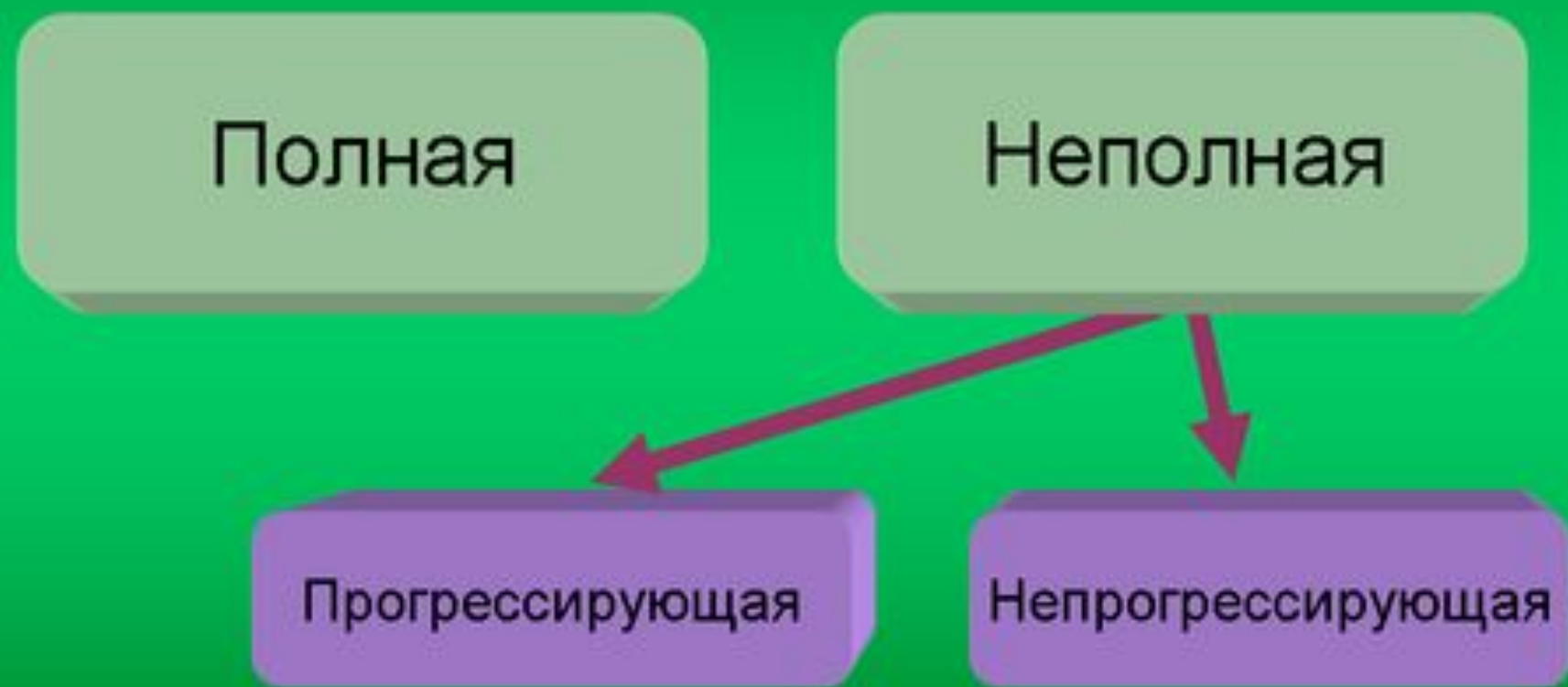
## ■ *Основные признаки:*

- 1. Постоянный гипертонус матки .
- 2. Постоянная боль .
- 3. Признаки кровопотери (явные или скрытые).
- 4. Очевидный дистресс плода .





# Преждевременная отслойка нормально расположенной плаценты



# ПОНРП

- По клиническим проявлениям различают ПОНРП, сопровождающуюся наружным кровотечением и сопровождающуюся внутренним (скрытым) кровотечением. При наружном кровотечении в 80% случаев бывает неполная отслойка плаценты, нарушения состояния плода при этом бывают реже и менее тяжелые.
- Около 50% ПОНРП имеет место до начала родов, из них 10-15% диагностируются только после рождения плаценты.



# ПОНРП

- Анатомически отслойка плаценты может быть в результате кровоизлияния в decidua basalis, которая тонким слоем прилегает к миометрию. Альтернативой этому может быть разрыв спиральных артериол, ведущий к гематоме между миометрием и decidua basalis





# ПОНРП

- Во всех случаях возникает кровотечение , формируется сгусток и плацентарная поверхность не может больше обеспечивать метаболизм между матерью и плодом. Сгусток давит на плаценту, из места поражения оттекает несворачивающаяся кровь, которая иногда может прорваться через оболочки.



# Оценка величины скрытой кровопотери -G.Sher

- По клинической симптоматике можно судить о степени отслойки плаценты и о величине ретроплацентарной гематомы :
- Гипертонус матки- величина гематомы более 150 мл
- Гибель плода величина гематомы более 500 мл
- Признаки коагулопатии потребления - величина гематомы более 1000 мл



# ФОРМЫ ПОНРП

- ***легкая форма: 40% случаев.***
- Объем кровопотери не более 100 мл. При ретроплацентарной гематоме наружного кровотечения нет
- Гипертонус небольшой
- ЧСС плода в пределах нормы
- Состояние беременной или роженицы удовлетворительное





# Формы ПОНРП

- *Средней тяжести 45 % случаев.*
- Объем кровопотери от 100 до 500 мл. Наружное кровотечение при ретроплацентарной гематоме может отсутствовать.
- Тонус матки повышен. Отмечается болезненность при пальпации.
- Признаки внутриутробной гипоксии плода налицо, может иметь место отсутствие сердцебиения плода.
- У женщины наблюдается тахикардия, гипотония, низкое пульсовое давление.
- Отмечается снижение уровня фибриногена.



# ФОРМЫ ПОНРП

- *Тяжелая форма –15%*
- **Объем кровопотери из половых путей может превышать 500 мл.**
- **Матка напряжена и болезненна.**
- **Плод- нет сердцебиения.**
- **Геморрагический шок.**
- **Возможно развитие ДВС синдрома.**



# Дифференциальная диагностика

- ***Угрожающий разрыв матки:*** Беспокойство женщины не сопровождается признаками внутреннего кровотечения, имеет место отек шейки матки, влагалища, мочеиспускание затруднено, имеются признаки клинического несоответствия между головкой плода и тазом матери.
- ***Предлежание плаценты:*** Имеются различия в анамнезе, соматической патологии, кровотечение не сопровождается болью, увеличением размеров матки, УЗИ свидетельствует о ПП.





# Тактика при ПОНРП

- При *легкой* форме наблюдение за гемодинамикой и состоянием плода. Контроль свертывающей системы. При незрелом плоде терапия, направленная на предотвращение прогрессирования процесса и пролонгирование беременности. Терапия сопутствующей патологии. Наблюдение проводится только в условиях стационара. Проводится терапия для понижения возбудимости матки, улучшения состояния сосудов и маточно-плацентарного кровообращения.



# Тактика при ПОНРП

- При *средне тяжелой и тяжелой формах* необходимы интенсивный контроль за состоянием беременной и плода. Срочное родоразрешение. Лечение шока и ДВС синдрома (гепарин противопоказан.) Ингаляция кислорода. Наложение подключичного катетера.
- При наличии возможности -первое действие врача- амниотомия, что может уменьшить вероятность развития ДВС-синдрома и эмболии околоплодными водами и инфузия плазмы.



- Вагинальное родоразрешение может быть проведено только при небольшой степени отслойки, отсутствии ее прогрессирования. Необходимым условием ведения таких родов является фетальный мониторинг для выявления ранних признаков дистресса плода.
- При ПОНРП во втором периоде родов показана операция наложения акушерских щипцов при живом плоде и краниотомия – при мертвом. После родоразрешения необходимо произвести ручное обследование полости матки
- При отсутствии условий для срочного родоразрешения через естественные родовые пути и живом плоде показано срочное кесарево сечение.





# Тактика при ПОНРП

- На фоне нарушения функции жизненно важных органов, наличия гипертонуса матки, признаков нарушения жизнедеятельности плода, локальной болезненности матки также показано срочное кесарево сечение. При обнаружении матки Кувелера во время операции - показана субтотальная или тотальная гистерэктомия.



# Тактика при ПОНРП

- Важным компонентом лечения является трансфузионно-инфузионная терапия, коррекция нарушения свертывающей системы крови, терапия соматической или акушерской патологии.



# ПП

- Кровотечение безболезненное
- Развивается на фоне благополучия
- Гипертонус матки редко

Аномалии положения и предлежания плода

Результаты КТГ нормальные

# ПОНРП

- Боль при кровотечении
- Наличие предрасполагающих факторов

Выраженный гипертонус матки

Нормальное положение плода

Результаты КТГ – внутриутробная гипоксия плода





# ПП

- Нет связи с гестозом
- Нарушения свертывающей системы развиваются поздно

# ПОНРП

- Часто развивается на фоне гестоза
- Нарушения свертывающей системы возникают рано

