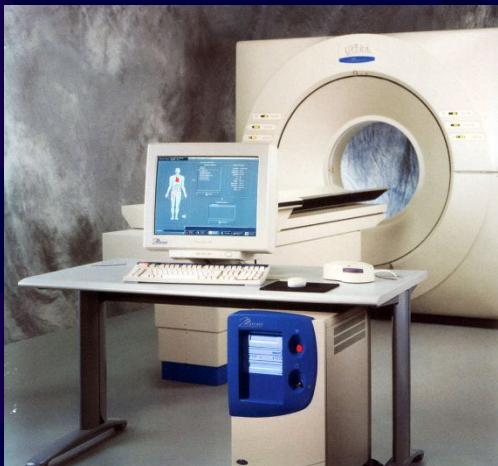
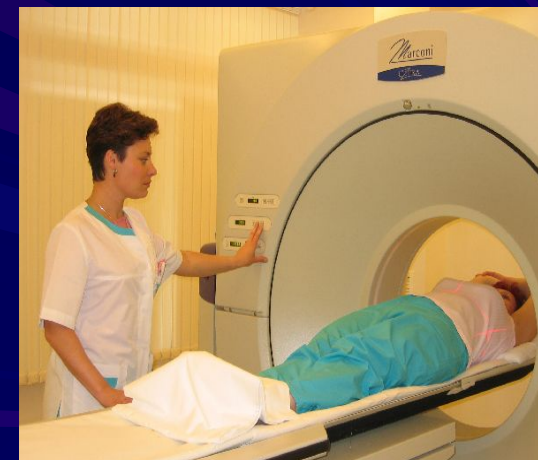


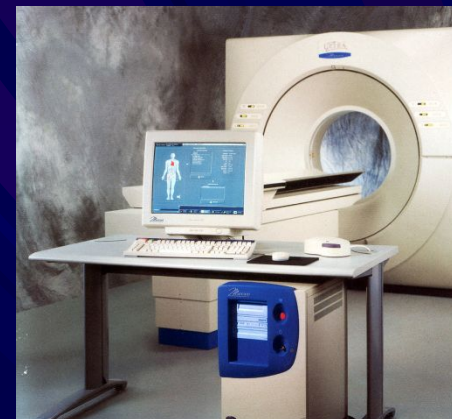
# КОМПЬЮТЕРНАЯ ТОМОГРАФИЯ В ИССЛЕДОВАНИИ ОКОЛОНОСОВЫХ пазух



**ОТДЕЛЕНИЕ РКТ, ПОЛИКЛИНИКА ОАО «ГАЗПРОМ»  
К.М.Н. АЛЕКСАХИНА Т.Ю.**

## «от своевременной диагностики к рациональной тактике лечения»

(ВОЗ, 2002 г)



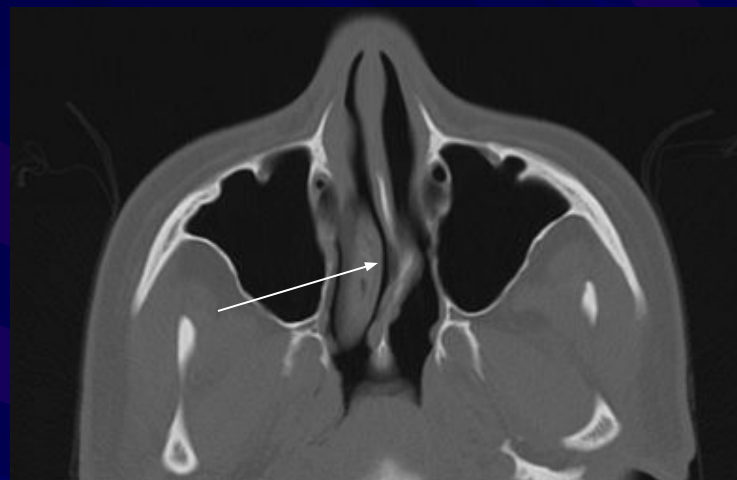
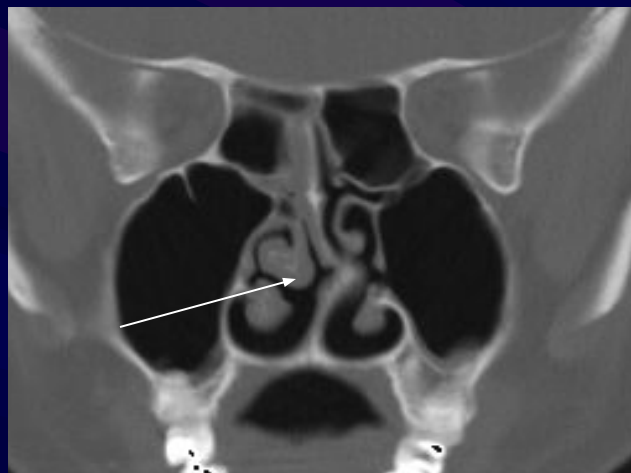
- с широким внедрением высокотехнологичных методов диагностики изменилась концепция медицины:

- ✓ раннее (доклиническое) обнаружение патологии
- ✓ кратчайшим путем к правильному диагнозу

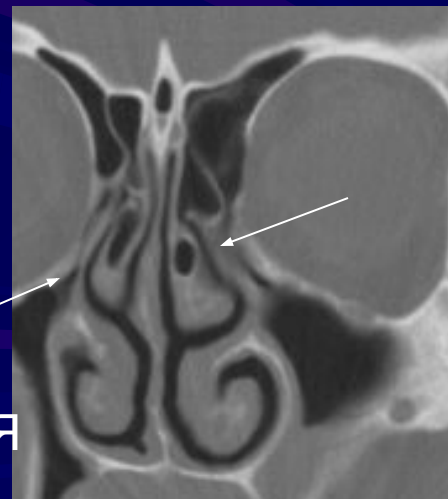
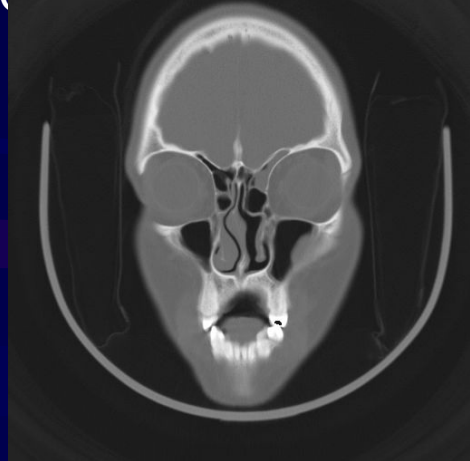
Выбор оптимальной стратегии обследования — задача врача лучевой диагностики

- воспалительные изменения околоносовых синусов - наиболее распространенные заболевания верхних дыхательных путей
- от 5 до 15 % населения в мире страдает различными видами синуситов
- отмечается тенденция ежегодного увеличения хронических форм
- ежегодный прирост заболеваний этой группы составляет 1,5-2 %

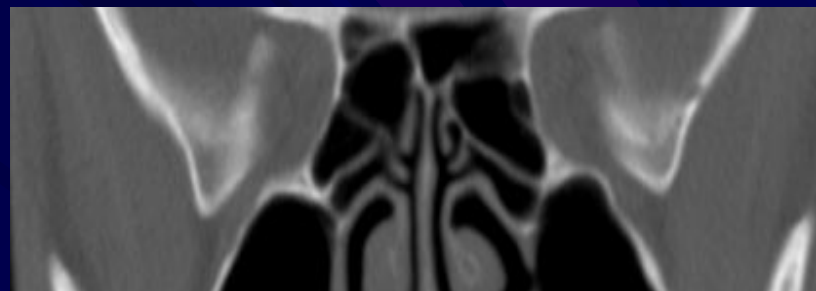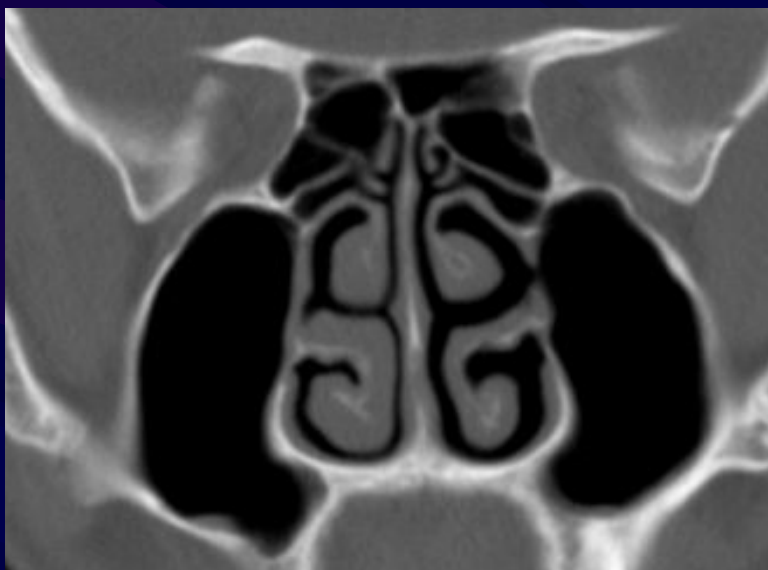# ПРЕДРАСПОЛАГАЮЩИЕ ФАКТОРЫ РАЗВИТИЯ СИНУСИТА. АНАТОМИЧЕСКИЕ ВАРИАНТЫ



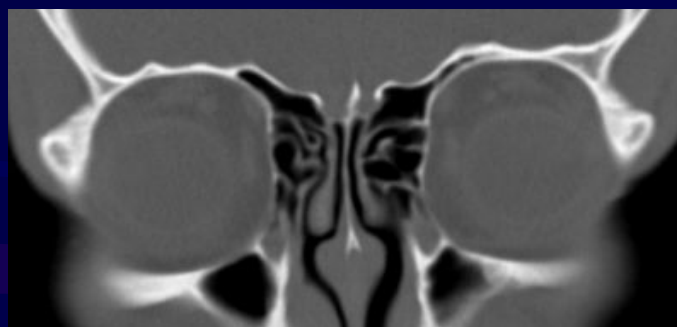
## ИСКРИВЛЕНИЕ НОСОВОЙ ПЕРЕГОРОДКИ



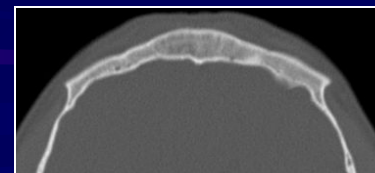
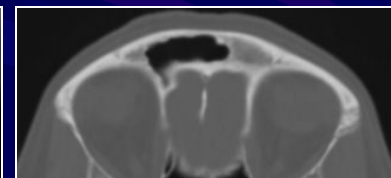
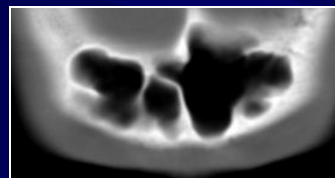
## БУЛЛЕЗНАЯ СРЕДНЯЯ НОСОВАЯ РАКОВИНА



НЕИЗМЕНЕННЫЕ СОУСЪЯ

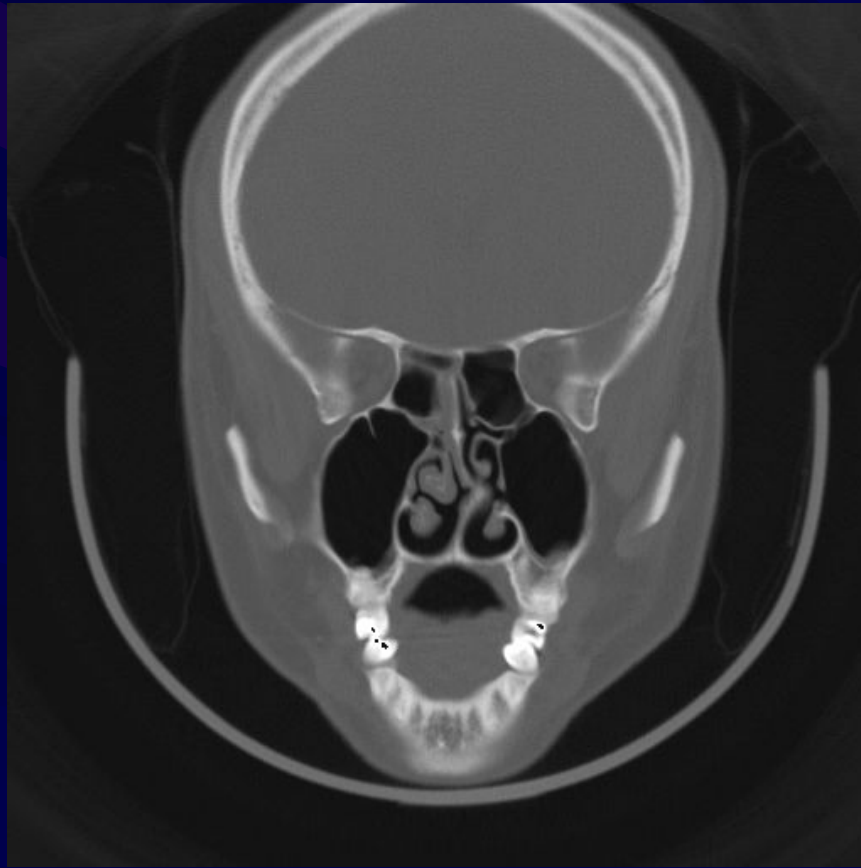


ВАРИАНТЫ РАЗВИТИЯ ЛОБНЫХ ПАЗУХ



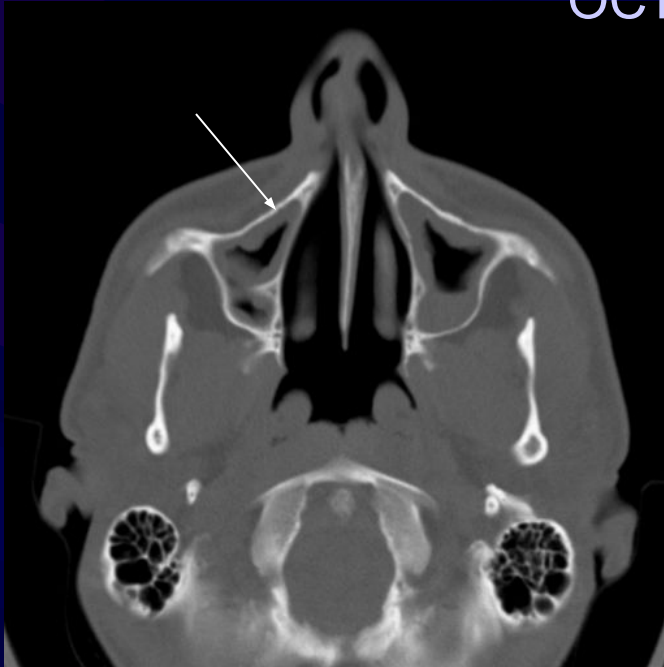АСИММЕТРИЯ КРЫШИ РЕШЕТЧАТОГО

ЛАБИРИНТА

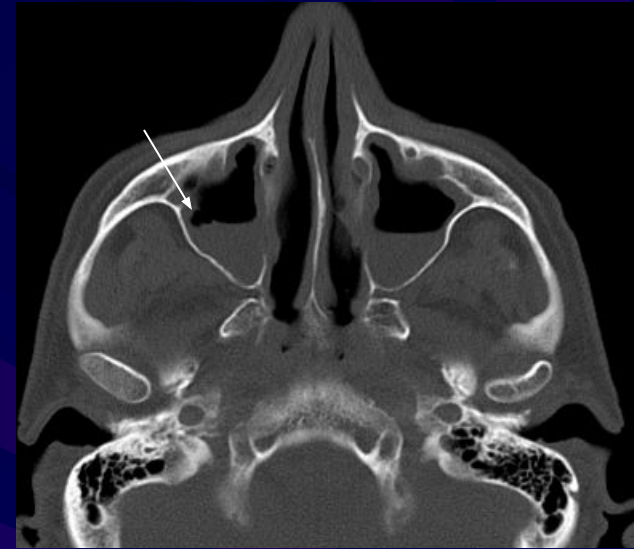

ДОПОЛНИТЕЛЬНОЕ СОУСТЬЕ ЛЕВОЙ ВЕРХНЕЧЕЛЮСТНОЙ  
ПАЗУХИ

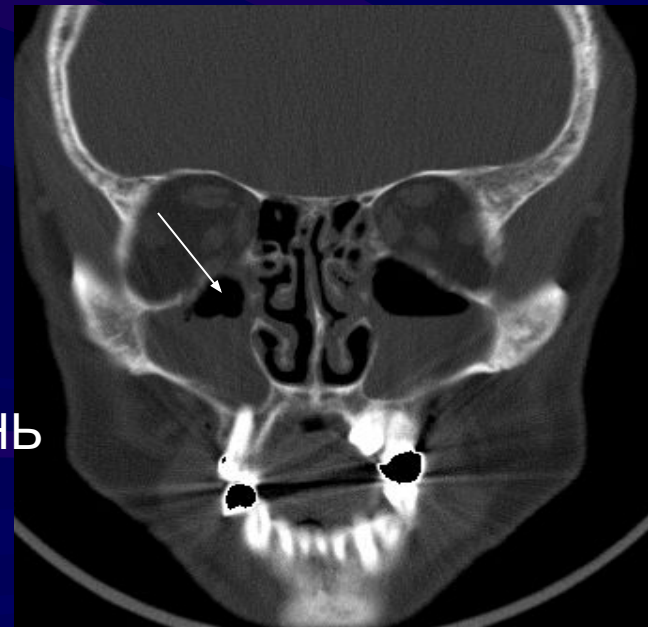
# ОСТРЫЙ СИНУСИТ



ОТЕК СЛИЗИСТОЙ  
ОБОЛОЧКИ  
ВЕРХНЕЧЕЛЮСТНЫХ ПАЗУХ

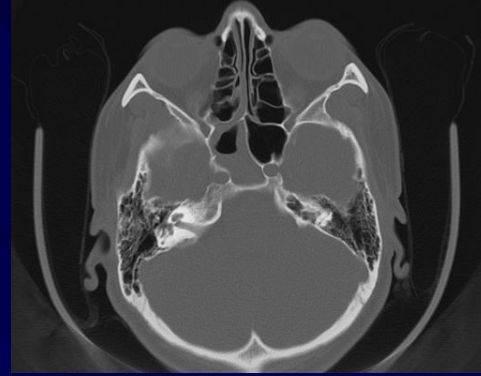
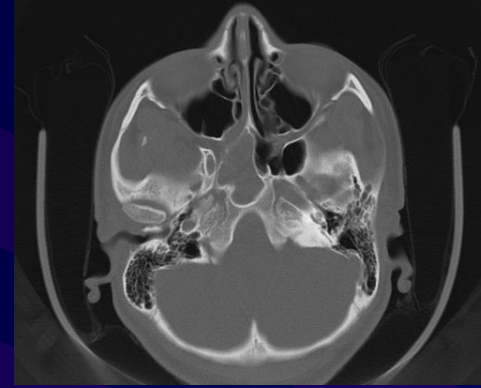
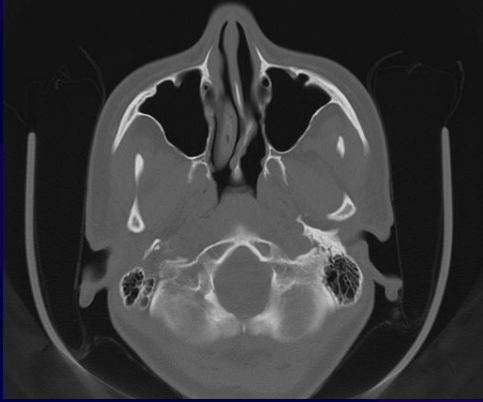


ГОРИЗОНТАЛЬНЫЙ УРОВЕНЬ  
ЖИДКОСТИ. «ЗАКРЫТЫЕ»  
УТОЛЩЕННОЙ СЛИЗИСТОЙ



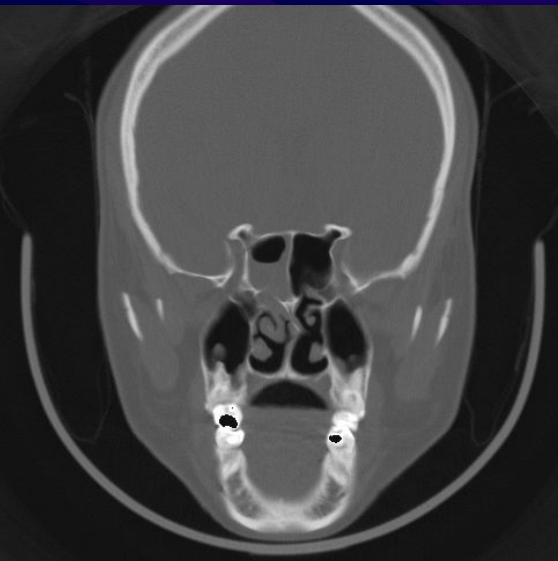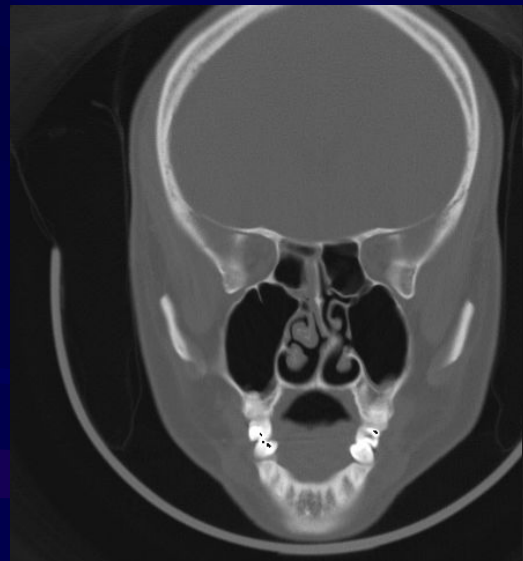
СОУСТАВА

## ОСТРЫЙ СИНУСИТ



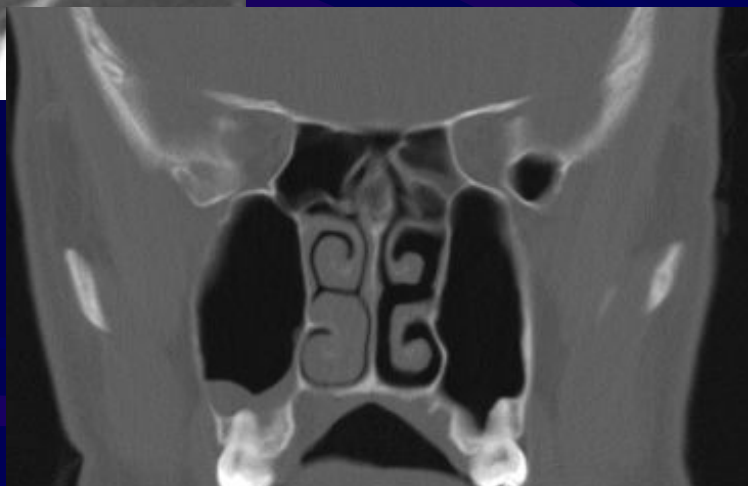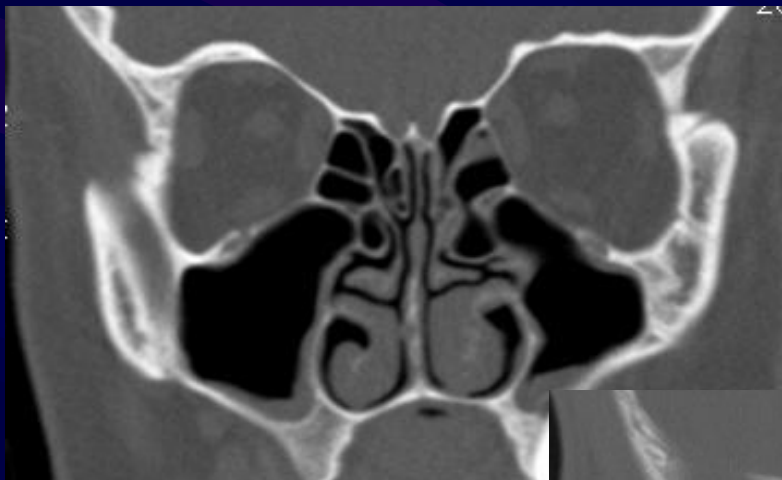Правосторонний гнойный сфеноидит. Уровень жидкости. Утолщение слизистой оболочки носовых раковин справа. Искривление носовой перегородки.

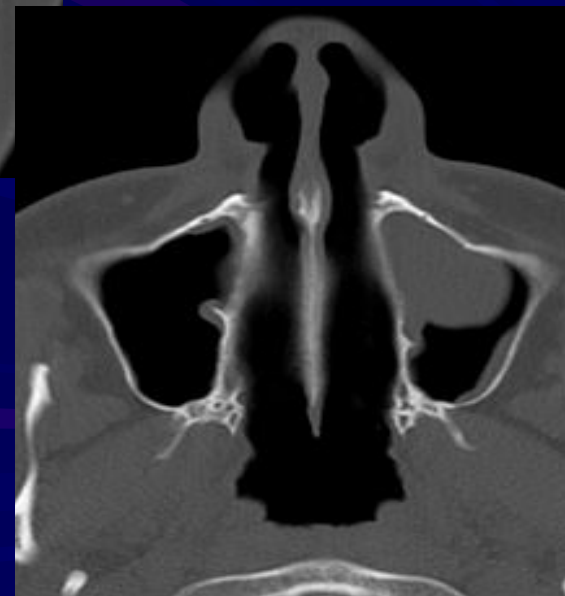
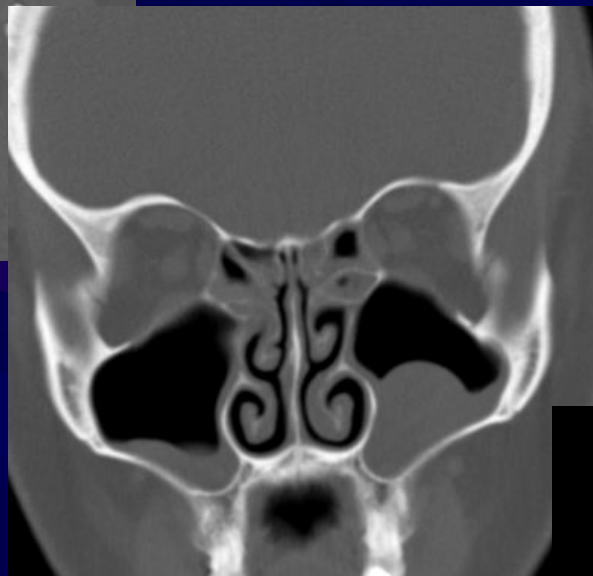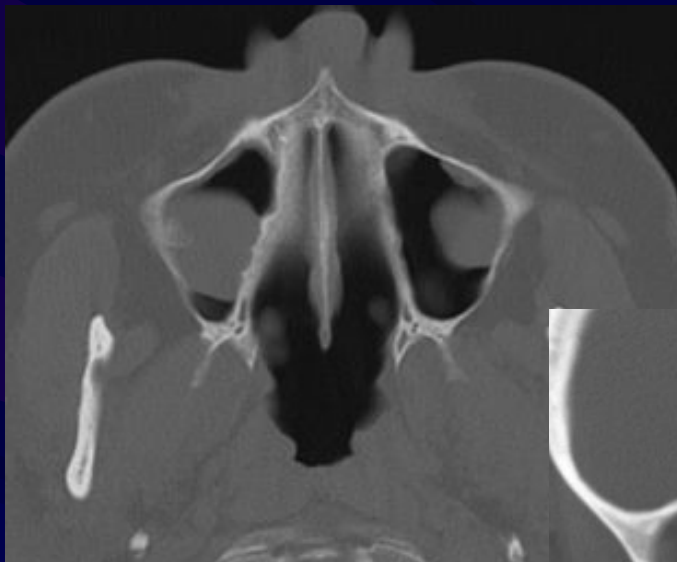Затруднение дренажа клиновидной пазухи



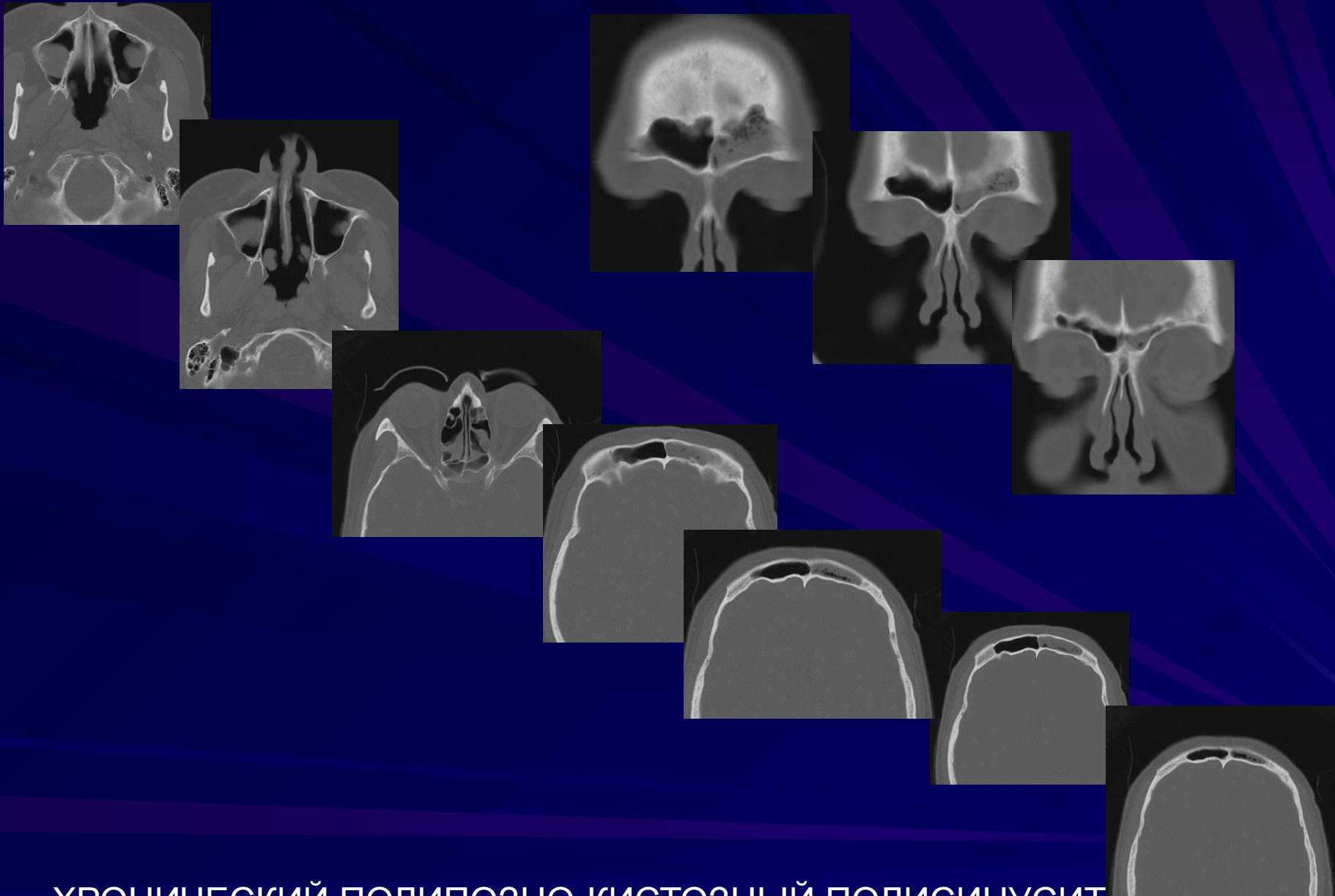


# ГИПЕРПЛАСТИЧЕСКАЯ ФОРМА ХРОНИЧЕСКОГО ПРОЦЕССА ВЕРХНЕЧЕЛЮСТНЫХ ПАЗУХ В ФАЗЕ РЕМИССИИ



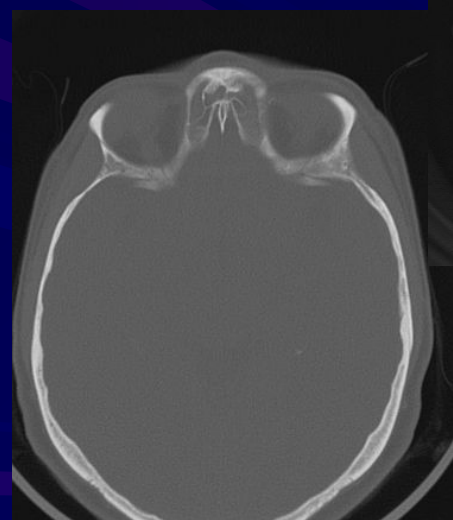
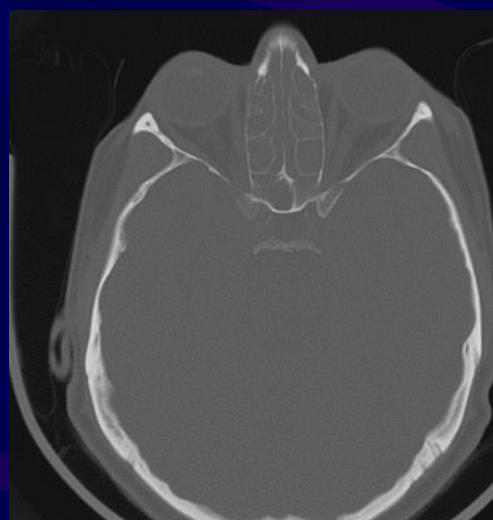
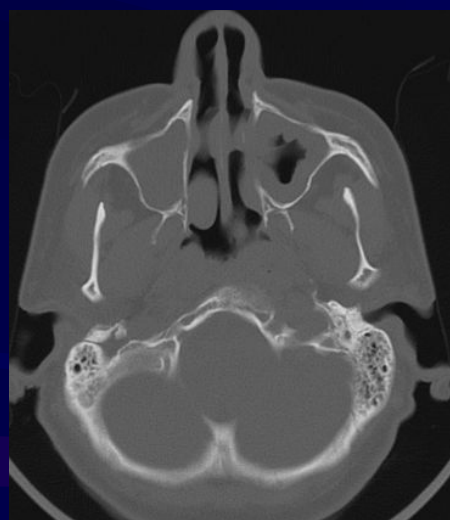
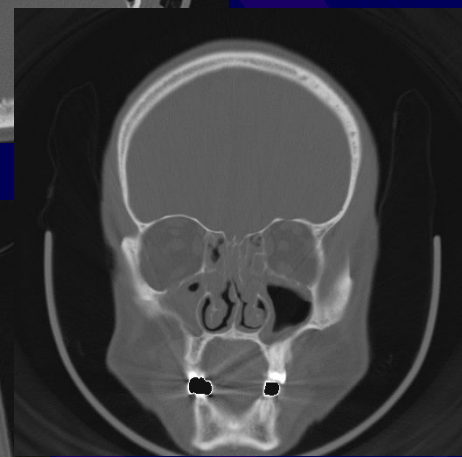
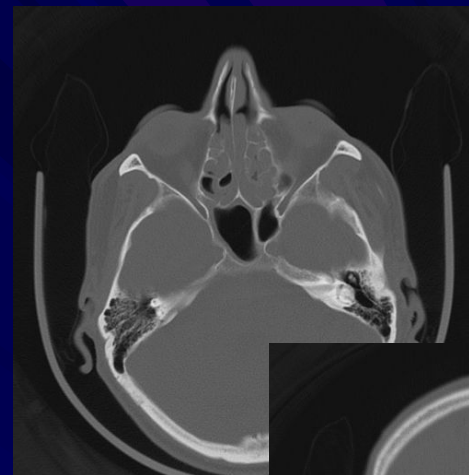
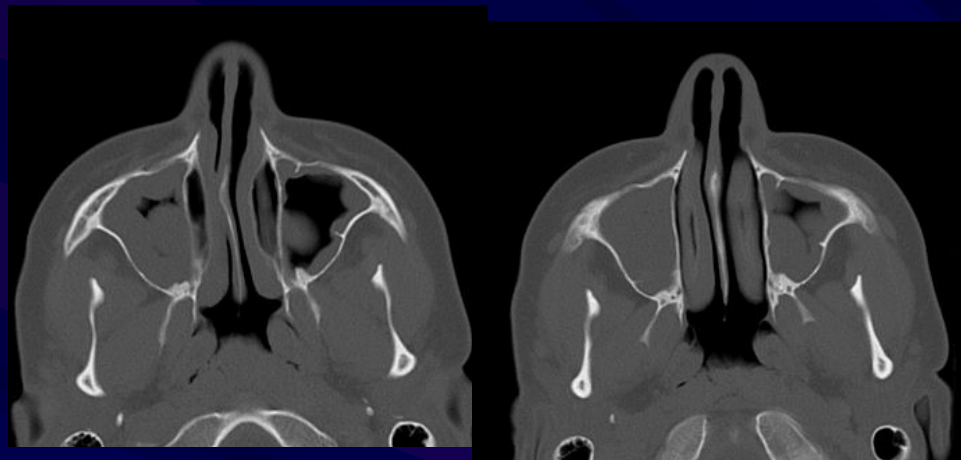


СЛИЗИСТЫЕ, КИСТОЗНЫЕ ПОЛИПЫ



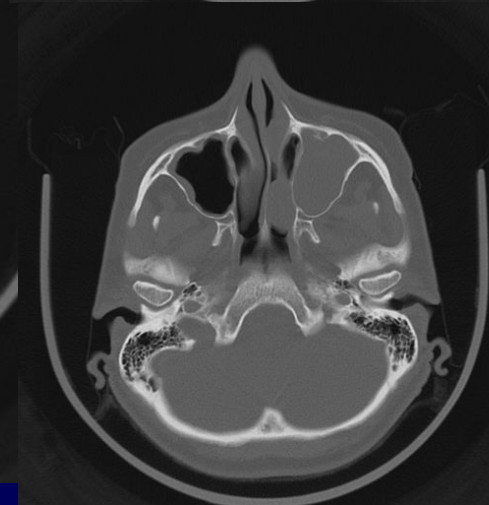
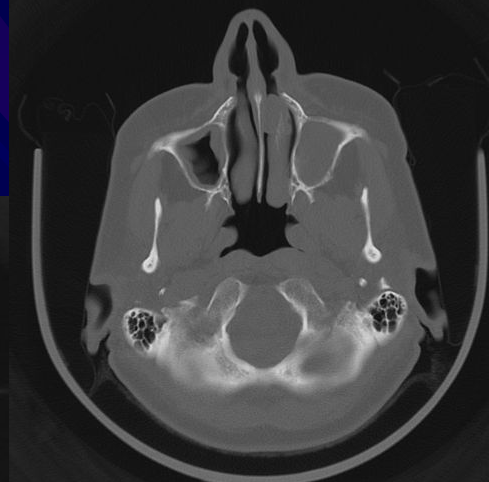
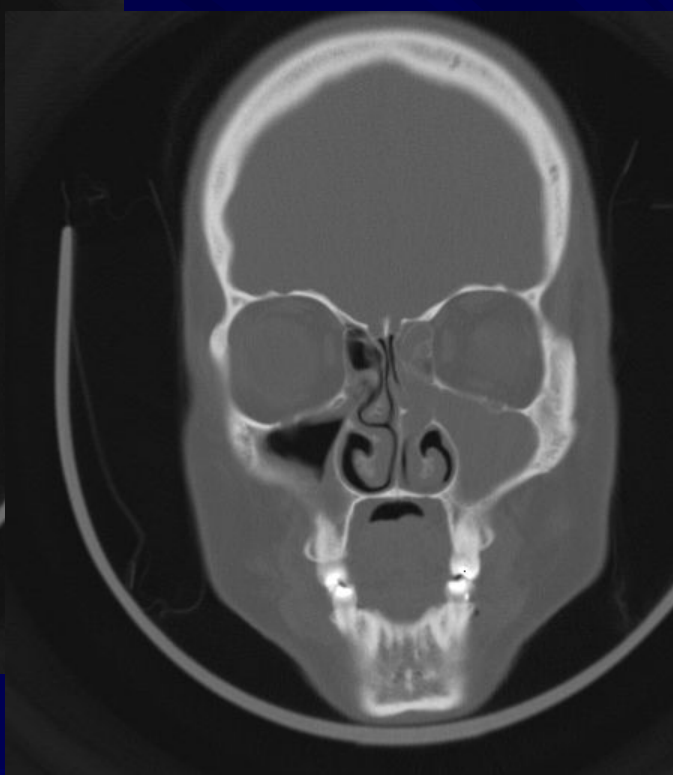
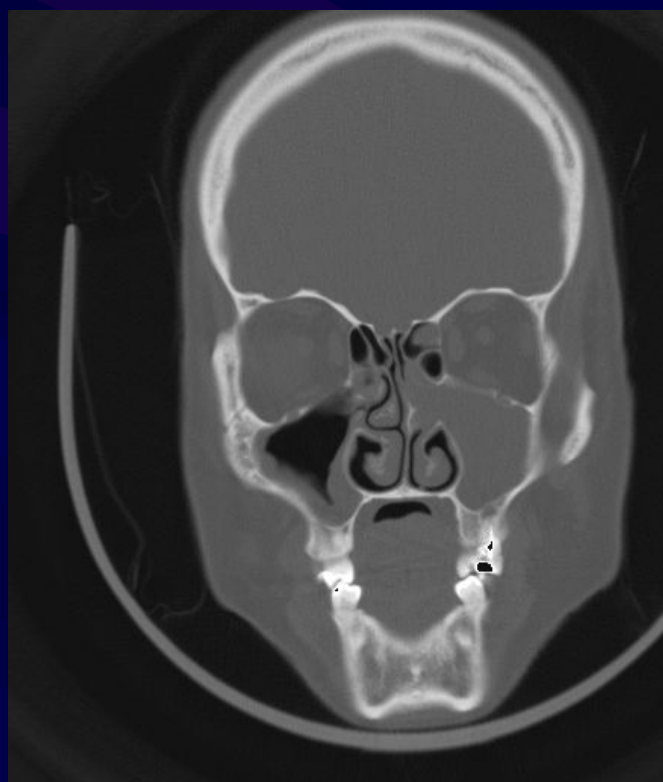
ХРОНИЧЕСКИЙ ПОЛИПОЗНО-КИСТОЗНЫЙ ПОЛИСИНУСИТ.  
ЛЕВОСТОРОННИЙ ГНОЙНЫЙ ФРОНТИТ.

# ВЫСОКОПЛОТНЫЕ ФИБРОЗНЫЕ ПОЛИПЫ



ПОЛИПОЗНЫЙ ПАНСИНОСИТ. ПОЛИПЫ НОСА

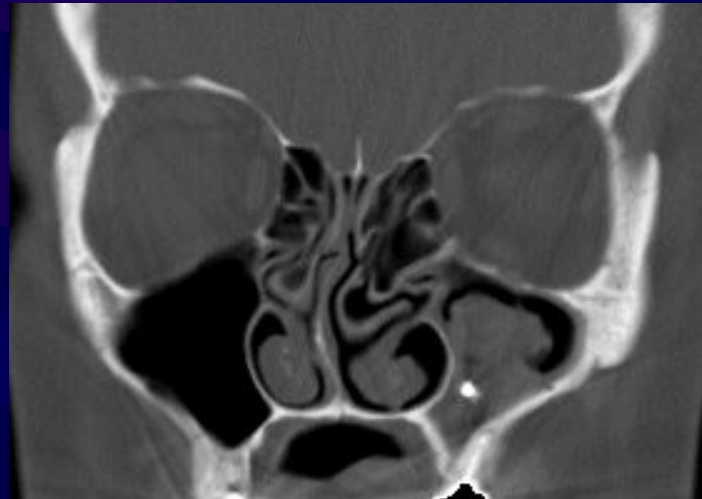# НИЗКОПЛОТНЫЕ СЛИЗИСТЫЕ ПОЛИПЫ



ХРОНИЧЕСКИЙ ПОЛИПОЗНЫЙ ПОЛИСИНУСИТ.

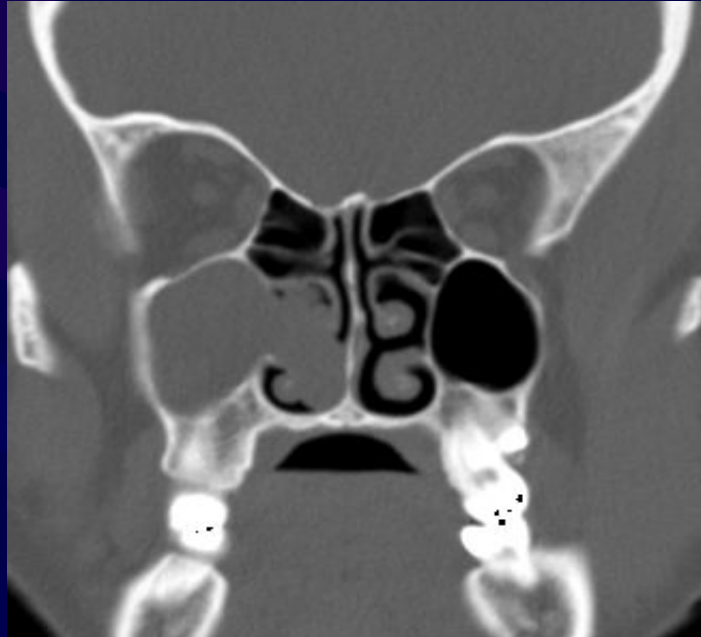
ПОЛИПЫ НОСА

## ГРИБКОВОЕ ПОРАЖЕНИЕ - ?



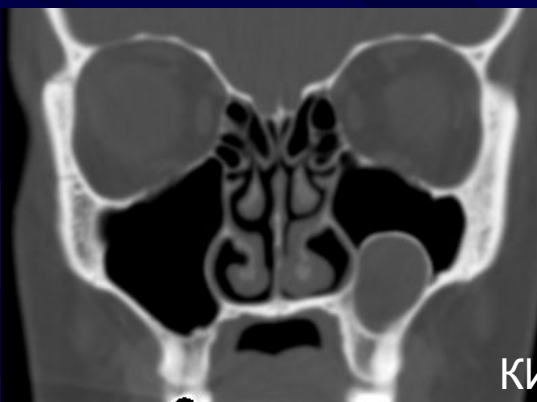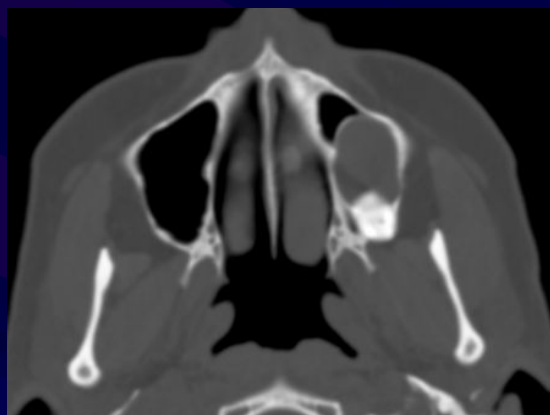Характерные обызвествления в пораженной пазухе. Данные КТ неспецифичны, но в сочетании с клинической картиной позволяют заподозрить грибковую природу синусита.

## Хоанальный полип



СВЯЗЬ С ПАЗУХОЙ, РАСШИРЕННАЯ «ОСТИОМЕАТАЛЬНАЯ ЕДИНИЦА»

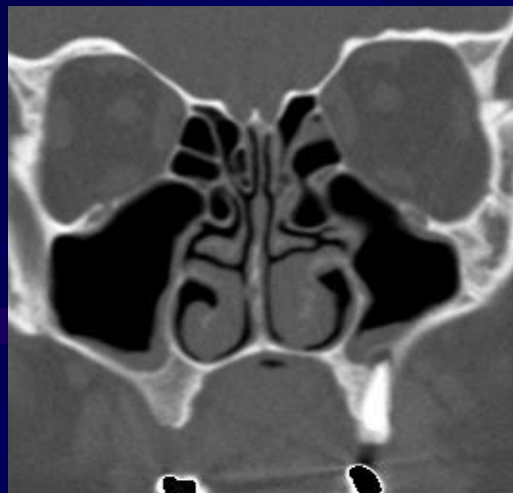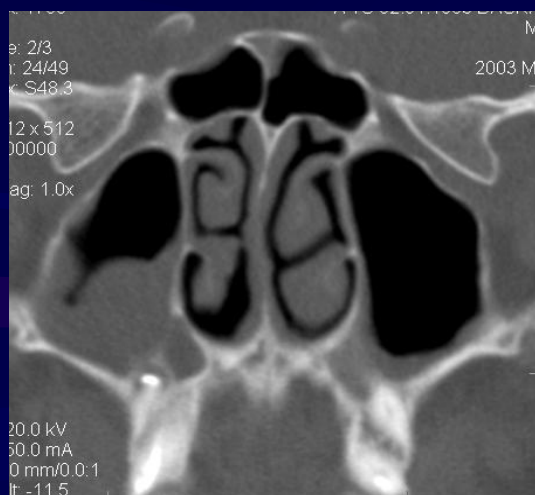
# ОДОНТОГЕННЫЕ ИЗМЕНЕНИЯ ВЕРХНЕЧЕЛЮСТНОЙ ПАЗУХИ



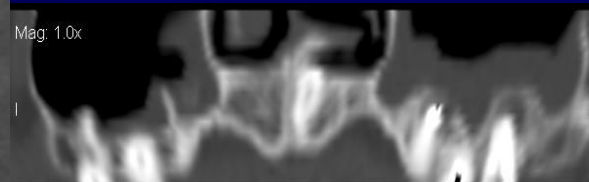
КИСТА ДИСТОПИРОВАННОГО  
28 ЗУБА



МПР-РЕКОНСТРУКЦИЯ



РАДИКУЛЯРНАЯ КИСТА С  
РЕАКТИВНЫМ ВОСПАЛЕНИЕМ

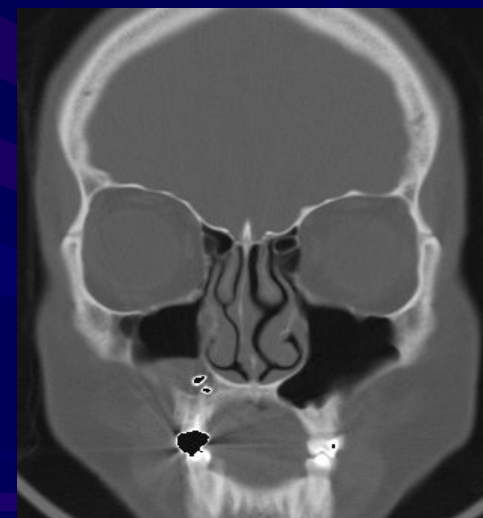
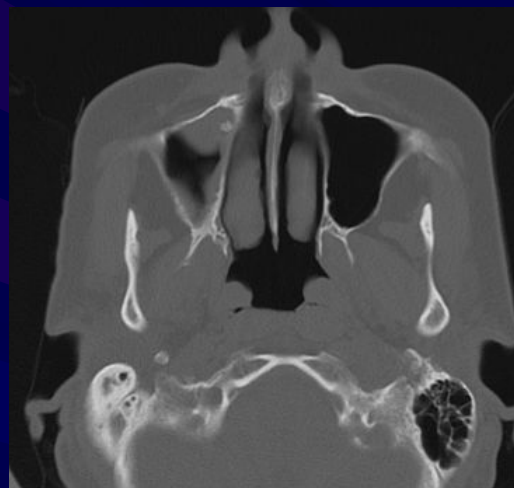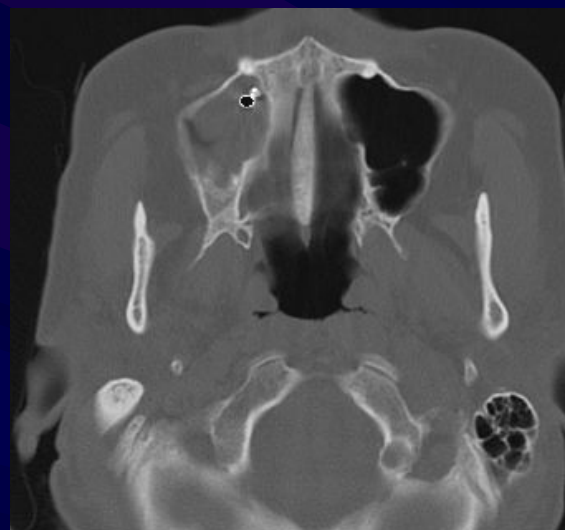


УХИ

МПР-РЕКОНСТРУКЦИЯ

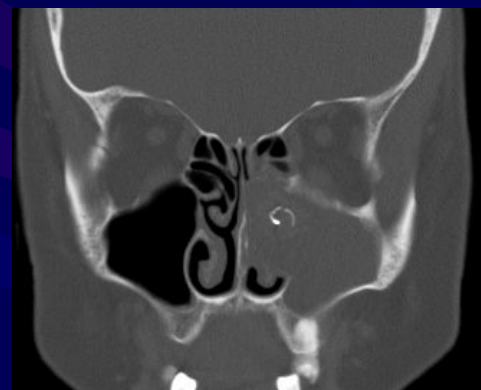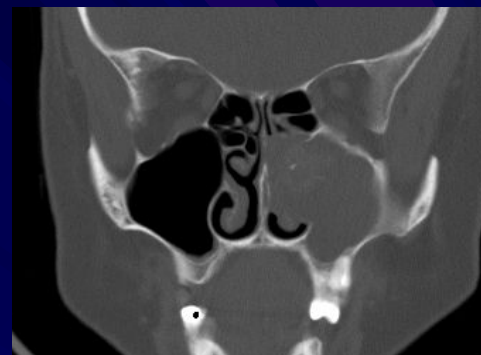
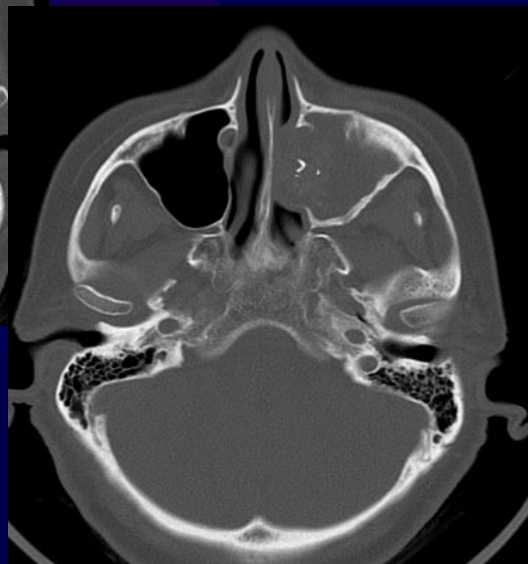
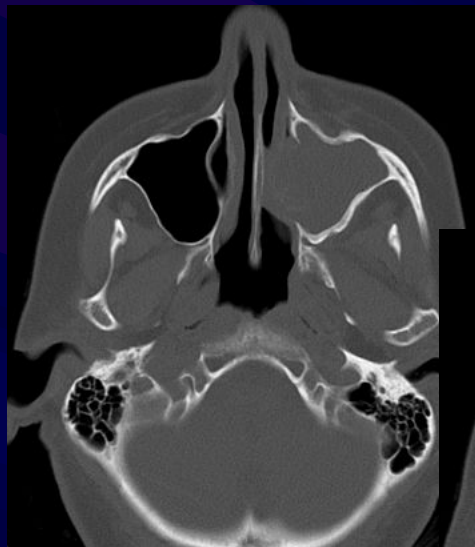


# ОДОНТОГЕННЫЙ СИНУСИТ



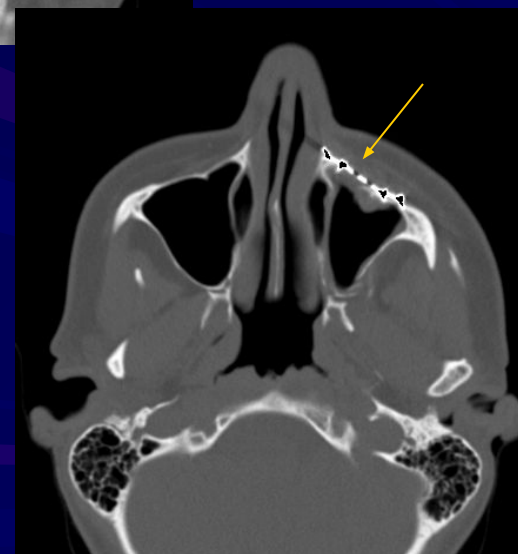
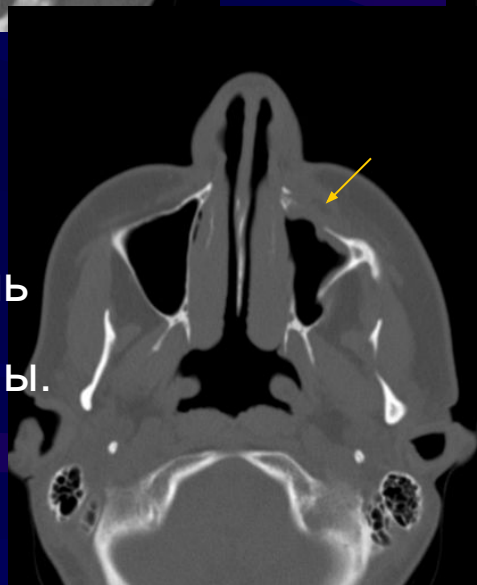
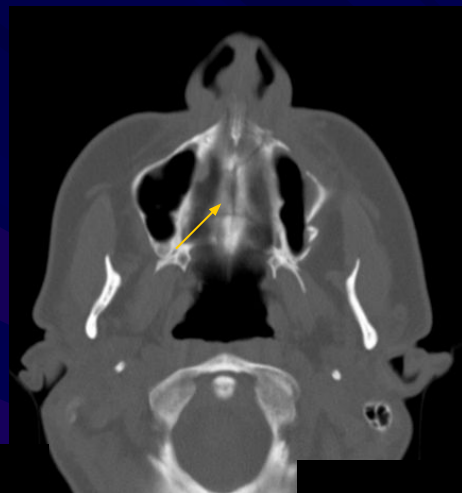
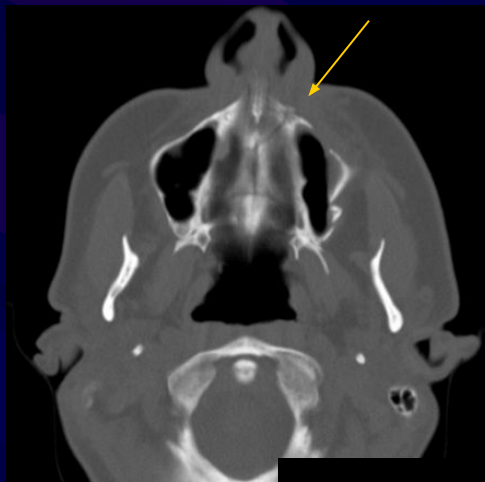Перфорация дна правой  
верхнечелюстной пазухи с развитием  
воспалительного процесса

# ЗЛОКАЧЕСТВЕННЫЕ НОВООБРАЗОВАНИЯ



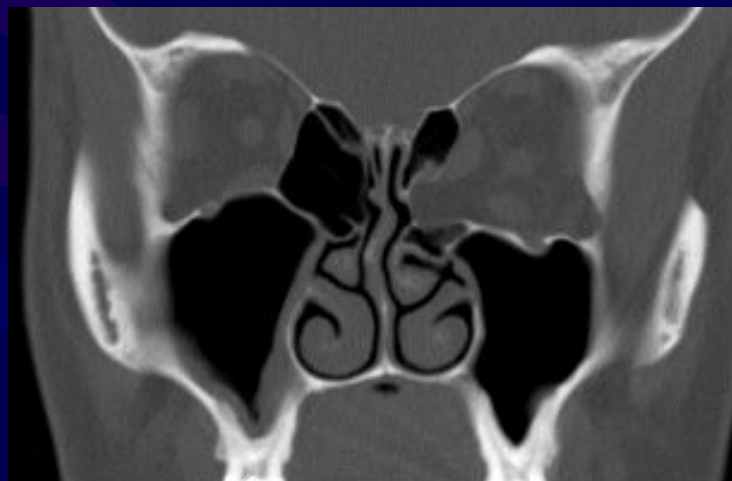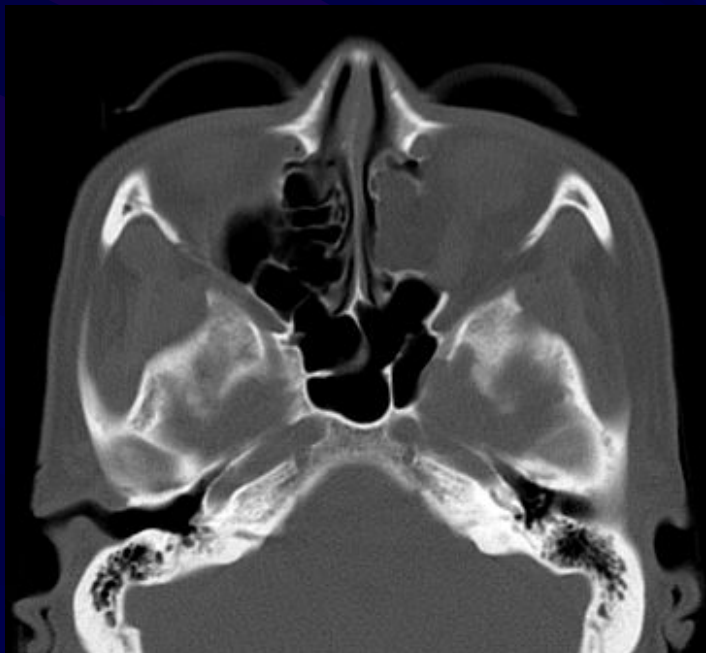Бластома левого верхнечелюстного синуса

# Контроль хирургического лечения

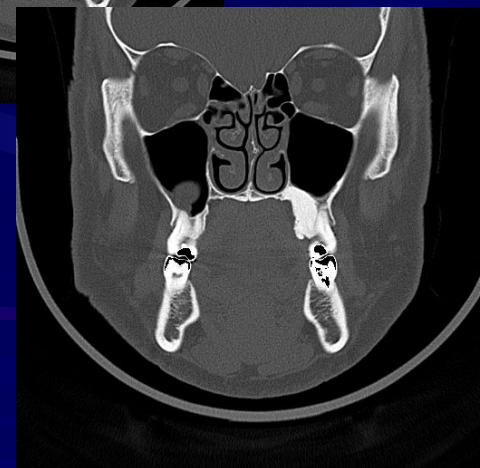
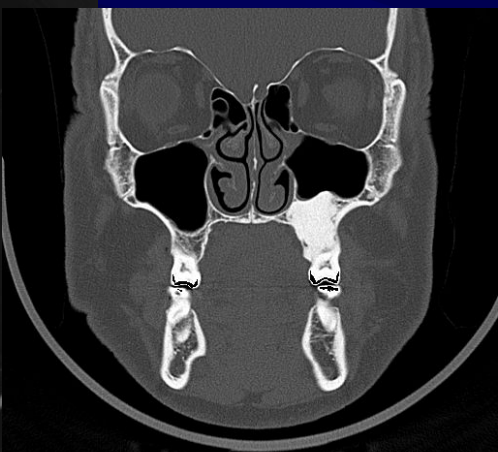
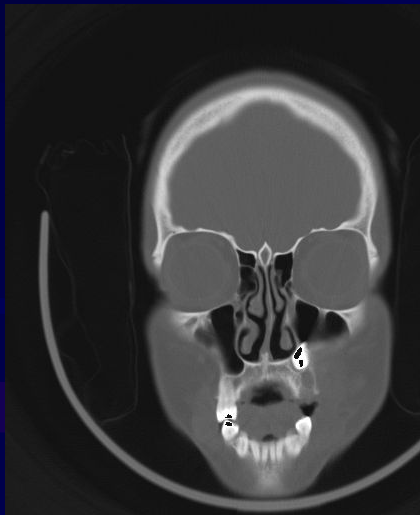
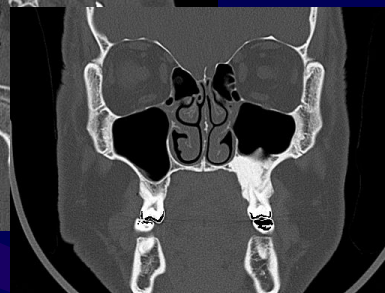
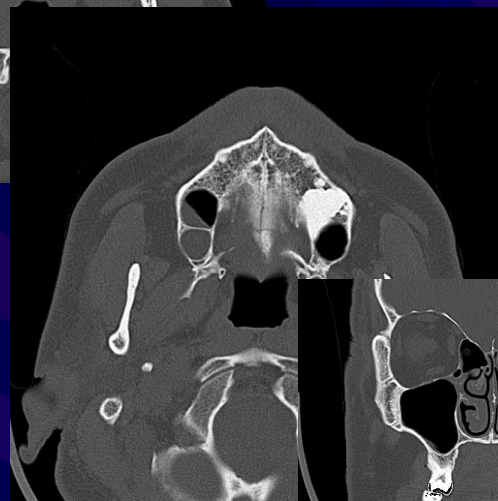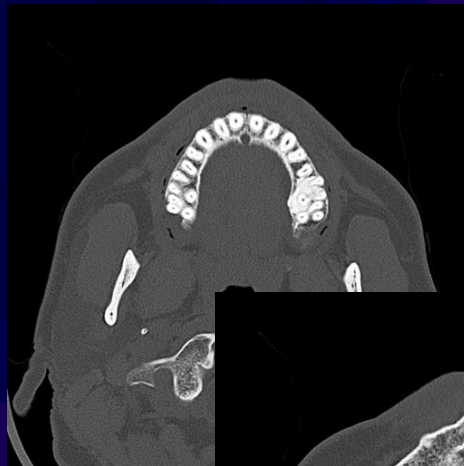
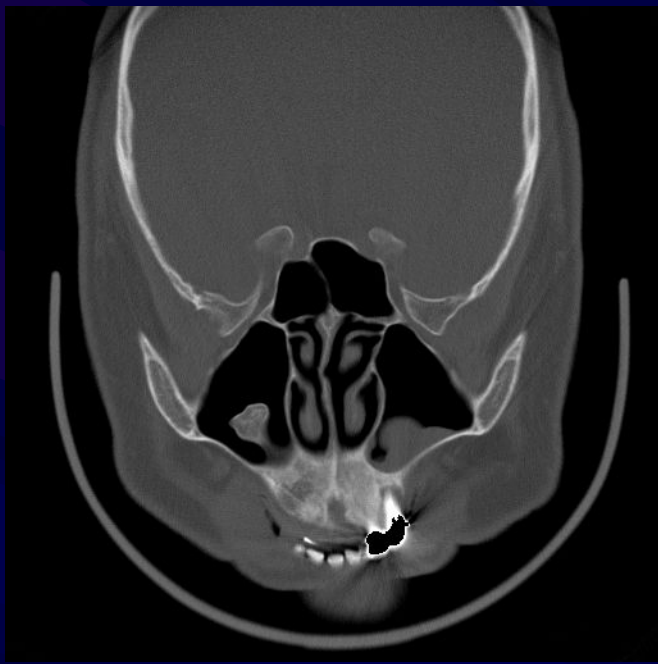


Множественные  
переломы. Контроль  
лечения политравмы.

# АНОМАЛИЯ РАЗВИТИЯ ЛЕВОЙ ПОЛОВИНЫ РЕШЕТЧАТОГО ЛАБИРИНТА



ОСТЕОМА ВЕРХНЕЧЕЛЮСТНОЙ  
ПАЗУХИ



ДИФ. ДИАГНОСТИКА: ПЛОМБИРОВОЧНЫЙ  
МАТЕРИАЛ – ГИДРООКИСЬ КАЛЬЦИЯ В