

**Государственный медицинский университет г.
Семей**

Специальность: Общая медицина

Дисциплина: Введение в клинику - 2

Кафедра пропедевтики внутренних болезней

СРС

**Алгоритм действия медицинской сестры при
желудочно-кишечном кровотечении.**

Выполнила: Шавенкова М

223 ОМФ

Введение

- ❖ 1. Анамнез
- ❖ 2. Объективное исследование
- ❖ 3. Лабораторные данные
- ❖ 4. Рентгенологическое исследование
- ❖ 5. Лечение
 - Первоочередные лечебные мероприятия
 - Лечебные мероприятия второй очереди
 - Хирургическое вмешательство
- ❖ 6. Причины кровотечений из верхнего отдела желудочно-кишечного тракта
- ❖ 7. Причины кровотечений из нижнего отдела желудочно-кишечного тракта

Введение

Company name

- ❖ Желудочно-кишечное кровотечение часто служит причиной поступления больных в ОНП. Его следует считать потенциально жизнеугрожающим до того момента, пока не будет доказано обратное. Несмотря на прогресс в современной медицине, смертность при данном состоянии остается постоянной — около 10 %. Хотя основной жалобой большинства больных являются кровавая рвота, кровянистый стул или мелена, следует помнить, что желудочно-кишечное кровотечение может проявляться и более мягкими симптомами. Скрытое желудочно-кишечное кровотечение может иметь место у больных с гипотензией, тахикардией, стенокардией, обмороками, мышечной слабостью, спутанным сознанием или даже с остановкой сердца.
- ❖ Как и при любом истинно неотложном состоянии, традиционная триада — анамнез, объективное исследование и диагностика — уступает место немедленным реанимационным и стабилизационным мероприятиям.

АНЕМНЕЗ

Company name

- ❖ Тщательно собранный анамнез нередко позволяет установить источник кровотечения. Следует выяснить наличие таких симптомов, как кровавая рвота, рвота "кофейной гущей", мелена или стул с примесью крови. В классических случаях кровавая рвота или рвота "кофейной гущей" указывает на локализацию источника кровотечения проксимальнее связки Трейтца. Мелена предполагает наличие источника кровотечения проксимальнее или на уровне правой ободочной кишки, а кровянистый стул указывает на более дистальное колоректальное кровотечение. Однако врач должен помнить, что возможны исключения из этого правила. Потеря массы тела или изменения в режиме стула являются классическими симптомами злокачественного новообразования. Рвота и отрыжка с последующей кровавой рвотой предполагают разрыв слизистой оболочки в месте соединения пищевода и желудка (синдром Маллори—Вейсса).

- ❖ Необходимо внимательно изучить медикаментозный анамнез больного; это особенно касается приема салицилатов, нестероидных противовоспалительных препаратов и антикоагулянтов. Злоупотребление алкоголем четко ассоциируется с рядом причинных факторов желудочно-кишечного кровотечения, включая пептическую язву, эрозивный гастрит и варикозное расширение вен пищевода. Связь между желудочно-кишечным кровотечением и кортикостероидами остается противоречивой. Прием препаратов железа и висмута может симулировать мелену, а употребление некоторых продуктов (например, свеклы) — кровянистый стул. В подобных случаях анализ кала на наличие крови с помощью гваяковой смолы дает отрицательный результат.
- ❖ Следует отметить анамнестические данные о желудочно-кишечных кровотечениях в прошлом. Хотя повторные эпизоды кровотечения, казалось бы, могут иметь один и тот же источник, на практике это бывает далеко не всегда. Анамнестические данные об аортальном трансплантате предполагают возможность возникновения аортокишечной фистулы.

ОБЪЕКТИВНОЕ ИССЛЕДОВАНИЕ

Company name

- ❖ При осмотре больного могут обнаруживаться явная гипотензия и тахикардия или менее выраженные проявления, такие как снижение пульсового давления или тахипноэ. Ортостатические изменения жизненно важных показателей позволяют выявить с помощью других данных скрытое уменьшение объема крови. Врач должен помнить, что некоторые больные способны переносить существенные потери объема крови при минимальных изменениях (или даже без них) жизненно важных показателей. Аналогично этому при глубокой гиповолемии может наблюдаться парадоксальная брадикардия (предположительно в результате повышенного тонуса вагуса).

- ❖ Следует отметить и дерматологические признаки. Холодная и липкая кожа — четкий признак шокового состояния. Наличие печеночных звездочек, пальмарной эритемы, желтушности и гинекомастии говорит о предшествующем заболевании печени. Петехии и пурпура заставляют думать о предшествующей коагулопатии. Кожные изменения могут навести на мысль о синдроме Пейтца—Джигерса, Рандю—Вебера—Ослера или Гарднера.
- ❖ Тщательный осмотр уха, горла и носа иногда позволяет установить скрытый источник кровотечения, который и обуславливает проглатывание крови с последующей рвотой цвета кофейной гущи или меленой. Пальпация живота может обнаружить болезненность, наличие опухолевидных масс, асцита или органо-мегалии. Исследование прямой кишки является обязательным для выявления присутствия крови, определения ее внешнего вида (ярко-красная, каштановая или явно меленового оттенка), а также наличия опухолевидных масс.



ЛАБОРАТОРНЫЕ ДАННЫЕ

- ❖ У больных с существенным желудочно-кишечным кровотечением наиболее важным лабораторным исследованием является определение группы крови и ее совместимости. Другие важные лабораторные данные включают результаты клинического анализа крови с подсчетом лейкоцитарной формулы и исследований свертываемости. Кроме того, возможны дополнительные исследования: определение азота мочевины, креатинина, электролитов и глюкозы, а также печеночные функциональные тесты. Начальные определения гематокрита не отражают действительной величины кровопотери.

- ❖ Кровотечение в верхних отделах желудочно-кишечного тракта может служить источником повышения уровня азота мочевины за счет всасывания гемоглобина. Коагулометрические исследования, включающие определение протромбинового времени, частичного тромбопластинового времени и подсчет количества тромбоцитов, очень важны у больных, получающих антикоагулянты или у больных с предшествующим заболеванием печени. И хотя результаты этих исследований у других больных обычно бывают нормальными, их все же следует получить, так как возможные (неподозреваемые) аномалии могут повлечь за собой существенные изменения в тактике проведения неотложных мероприятий.
- ❖ У больных, относящихся к возрастной группе, в которой можно ожидать ИБС, проводится ЭКГ. Молчащая ишемия миокарда нередко возникает вторично вследствие снижения доставки кислорода к тканям, которое сопровождается желудочно-кишечное кровотечение.

Таблица 1. Стратификация риска по шкале Рокалла при кровотечениях из верхних отделов ЖКТ

Показатель	0 баллов	1 балл	2 балла	3 балла
Возраст (лет)	< 60	60-79	> 80	-
Признаки шока	Нет	Пульс и АД в норме	Пульс > 100 уд/мин; АД систолическое < 100 мм рт. ст.	-
Сопутствующая патология	Нет	Нет	Сердечно-сосудистая патология; злокачественная опухоль ЖКТ и т. д.	Почечная недостаточность, печеночная недостаточность, метастазы злокачественной опухоли
Причина кровотечения	Синдром Мэллори-Вэйсса Нет признаков недавнего кровотечения	Все другие причины	Злокачественное новообразование верхних отделов ЖКТ	-
Признаки «свежего» кровотечения	Отсутствуют или темные пятна	-	Кровь в верхних отделах ЖКТ, сгустки крови, зияющий или кровоточащий сосуд	-

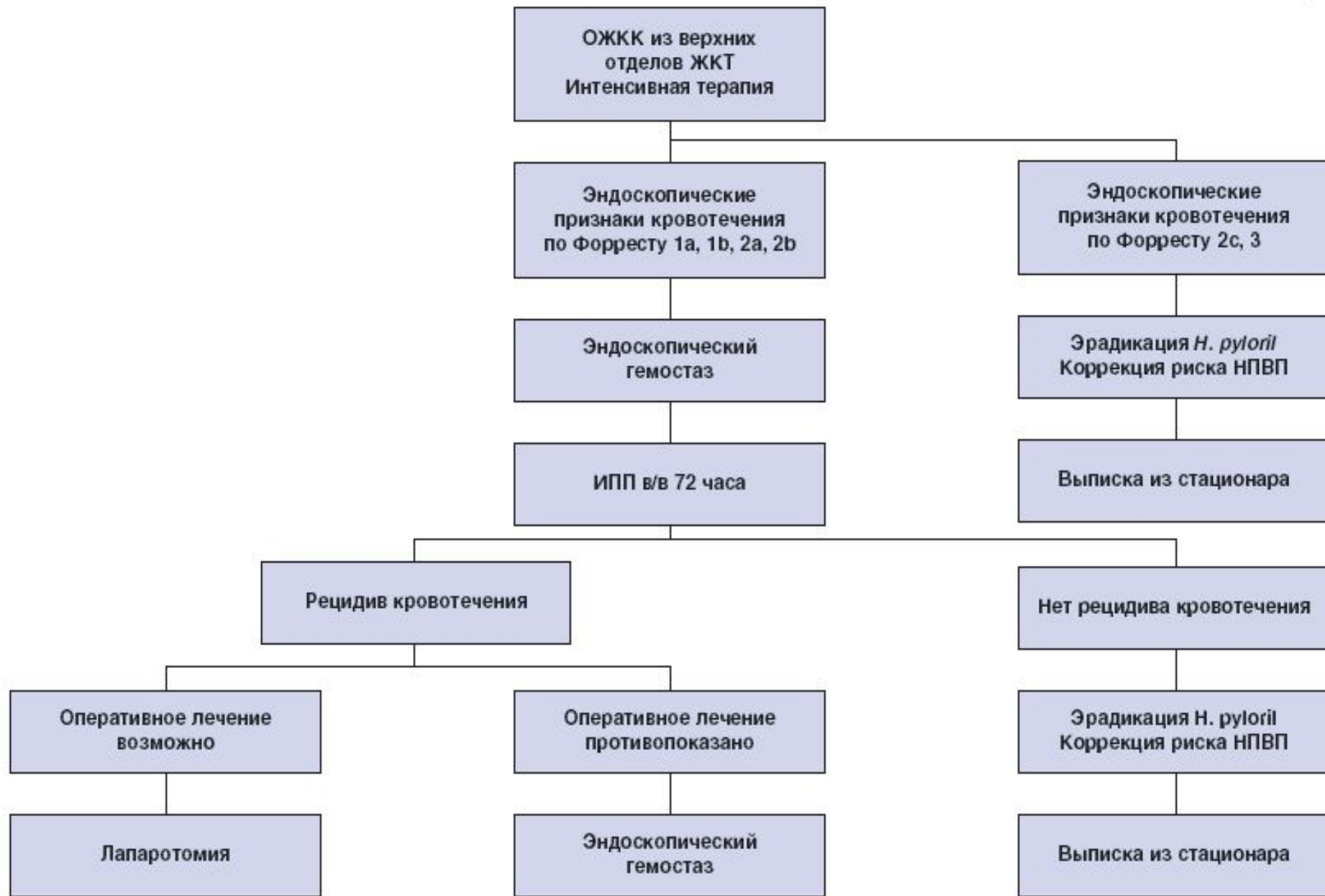


Рис. 1. Алгоритм ведения больных с кровотечением из верхних отделов ЖКТ

Примечания: ИПП – ингибиторы протонной помпы; в/в – внутривенно; НПВП – нестероидные противовоспалительные препараты.

РЕНТГЕНОЛОГИЧЕСКОЕ ИССЛЕДОВАНИЕ

Company name

- ❖ У больных с желудочно-кишечным кровотечением обычно получают стандартные снимки брюшной полости. При отсутствии специальных показаний они часто оказываются бесполезными. Исследования с бариевым контрастом также малоинформативны в условиях ОНП. Более того, применение бария затрудняет последующее проведение эндоскопии или ангиографии.
- ❖ Гастроинтестинальная ангиография иногда может установить источник кровотечения, особенно в случаях неясного кровотечения из нижних отделов желудочно-кишечного тракта. Однако для такой диагностики кровотечение должно быть достаточно интенсивным (0,5—2,0 мл/мин). Эндоскопия в большинстве подобных случаев дает более точную информацию. Однако ангиография позволяет применить внутриартериальную эмболизацию или вазопрессорные препараты.

ЛЕЧЕНИЕ

Company name

1

*Первоочередны
е лечебные
мероприятия*

2

*Лечебные
мероприятия
второй очереди*

3

*Хирургическое
вмешательство*

Первоочередные лечебные мероприятия

Company name

- ❖ Как и при любом неотложном состоянии, немедленное проведение реанимационных мероприятий может иметь приоритет перед сбором анамнеза, объективным исследованием и диагностикой. Больные с профузным кровотечением из верхних отделов желудочно-кишечного тракта могут требовать определенных мероприятий, направленных на предупреждение аспирации крови. Любому больному со значительным гастроинтестинальным кровотечением следует дать кислород; кардиомониторинг в таких случаях обычно показан. Замещение объема начинают с введения кристаллоидных растворов через внутривенный катетер большого диаметра. Дополнительное применение ВПШБ может быть весьма полезным, особенно на догоспитальном этапе. Решение о переливании крови основывается прежде всего на клинических данных об уменьшении объема циркулирующей крови или о продолжении кровотечения и в меньшей степени — начальных показателях гематокрита. Факторы свертывания замещаются по мере надобности. Больным с гипотензией показана установка мочевого катетера.

- ❖ У всех больных с массивным желудочно-кишечным кровотечением, независимо от предполагаемой локализации его источника устанавливается назогастральный катетер. Присутствие алой крови в прямой кишке (при ректальном исследовании) часто имеет необъяснимое происхождение при массивном кровотечении из верхних отделов желудочно-кишечного тракта. Следует также помнить, что негативный желудочный аспират не исключает происхождения кровотечения из верхних отделов желудочно-кишечного тракта и может быть обусловлен периодическим кровотечением, пилорическим спазмом или отеком, препятствующим рефлюксу из двенадцатиперстной кишки. Стандартное исследование желудочного содержимого с помощью гваяковой смолы может дать ложноотрицательные результаты при низких значениях pH в желудке.
- ❖ Если при назогастральной интубации обнаруживаются алая кровь или сгустки крови, осуществляется лаваж желудка. Для его эффективности необходимо использовать широкопросветный зонд (обычно пероральный). Для промывания предпочтителен физиологический раствор комнатной температуры, так как охлажденные растворы, не обладая особыми преимуществами, имеют (теоретически) ряд недостатков. Добавление ле-вартеренола к лаважной жидкости также не имеет доказанных преимуществ. Следует избегать чрезмерного отсасывания содержимого желудка, так как это может привести к эрозии желудка, что спутает картину при последующей эндоскопии.

Лечебные мероприятия второй очереди

Company name

- ❖ Эндоскопия
- ❖ Эндоскопия верхних отделов желудочно-кишечного тракта является наиболее точным из доступных методов оценки источника кровотечения этой локализации, а в последние годы предоставляет и наиболее значительные преимущества в лечении гастродуоденального кровотечения. Экстренное использование эндоскопии остается противоречивым, так как в клинических исследованиях не было показано снижения смертности в результате применения этого метода. Однако связанное с эндоскопией улучшение диагностики делает возможным более целенаправленное проведение лечения. Больные с высоким риском повторного кровотечения (например, те, у кого при исследовании определяется кровоточащий сосуд или свежая кровь в кратере язвы) могут быть выявлены с помощью данного метода.
- ❖ Эндоскоп все чаще используется для выполнения тех или иных терапевтических манипуляций. Предпринимаются попытки удаления кровоточащих участков с помощью биполярных электродов, прижигания нагревающими зондами и воздействия лазерных лучей. Предполагалось, что эндоскопическая склеротерапия варикозно-расширенных вен пищевода сократит продолжительность госпитализации подобных больных и количество переливаемой им крови по сравнению с больными, у которых было проведено портокавальное шунтирование. Однако у больных, получивших эндоскопическую склеротерапию, чаще возникали повторные кровотечения, общая продолжительность госпитализации в связи с этим увеличилась и возросло суммарное количество переливаемой им крови (по сравнению с больными, леченными хирургическим методом).

- ❖ Проктоскопия часто бывает диагностически информативной у больных с аноректальным источником кровотечений. При подозрении на аноректальную локализацию источника (например, геморроидальные узлы) больной должен быть тщательно обследован с целью выявления значительной кровопотери или более опасного проксимального источника кровотечения, маскирующегося геморроидальным кровотечением.
- ❖ При других формах желудочно-кишечного кровотечения в нижних отделах пищеварительного тракта диагностически информативными могут быть сигмоидоскопия и колоноскопия, особенно в отношении выявления дивертикулеза или ангио-дисплазии. Однако эндоскопия в подобных ситуациях часто бывает невыполнимой, поскольку истекающая кровь закрывает поле зрения. В таких случаях целесообразно обильное промывание непосредственно перед проведением колоноскопии.

Лекарственная терапия

Company name

- ❖ Для контроля гастроинтестинального кровотечения применяется внутривенное или внутриартериальное введение вазопрессина. Внутривенная инфузия по своей эффективности не уступает внутриартериальной, но она легче в выполнении.
- ❖ Внутривенное применение вазопрессина наиболее широко изучено при лечении кровотечения из варикозно-расширенных вен пищевода. Описаны инфузии вазопрессина со скоростью 0,1—0,9 ЕД/мин; побочные эффекты при этом наблюдаются часто. Описаны такие побочные реакции, как гипертензия, сердечные аритмии, ишемия миокарда и других внутренних органов, снижение минутного объема и гангрена вследствие местной инфильтрации препаратом. По предварительным сообщениям, одновременное применение вазопрессина и нитроглицерина значительно снижает частоту побочных эффектов. Использование вазопрессина в настоящее время следует рассматривать лишь как дополнение к более надежным и определенным методам лечения.
- ❖ Для предупреждения повторных кровотечений из расширенных вен пищевода был предложен пропранолол. Однако его контролируемые испытания дали противоречивые результаты. Его использование при неотложном лечении кровотечения из варикозно-расширенных вен пищевода противопоказано ввиду отрицательного инотропного и хронотропного действия препарата.
- ❖ Эффект гистамин-2-антагонистов при остром кровотечении из верхних отделов желудочно-кишечного тракта весьма сомнителен. Результаты многочисленных исследований, которые являются скорее предварительными, нежели заключительными, свидетельствуют о снижении частоты повторных кровотечений, хирургических вмешательств и смертельных исходов.

Баллонная тампонада

Company name

- ❖ Баллонная тампонада с помощью зонда Sengstaken—Blakemore или его модификаций имеет определенный терапевтический эффект и дает предварительную диагностическую информацию. Она позволяет контролировать подтвержденное кровотечение из расширенных вен у 40—80 % больных. Этот зонд имеет желудочный и пищеводный баллоны, а также (в зависимости от варианта) желудочное и(или) пищеводное аспирацион-ное отверстия. Первым раздувается желудочный баллон. Если кровотечение не останавливается, то раздувается пищеводный баллон, при этом используется манометр для контроля давления в пищеводе, которое не должно превышать 40—50 мм рт.ст. Предполагается рентгенологическое подтверждение правильного расположения баллонов. Баллон должен оставаться на месте в течение 24 ч после прекращения кровотечения. Некоторые авторы рекомендуют спускать пищеводный баллон на 30—60 мин каждые 8 ч для предупреждения изъязвления слизистой оболочки.
- ❖ Как и терапия вазопрессинном, баллонная тампонада часто ассоциируется с побочными реакциями (нередко тяжелыми). В числе этих реакций отмечаются изъязвление слизистой оболочки, разрыв желудка или пищевода, асфиксия из-за смещения баллонов, сдавление трахеи вследствие раздувания баллона и аспирационная пневмония. Некоторые авторы рекомендуют предварительную эндотрахеальную интубацию для профилактики легочных осложнений. Ввиду высокой частоты побочных реакций баллонная тампонада, вероятно, должна рассматриваться как вспомогательная или временная процедура, дополняющая более радикальное вмешательство — склеротерапию или операцию

- ❖ Больным, не отвечающим на заместительную терапию или продолжающим терять кровь, несмотря на медикаментозное лечение, показано экстренное хирургическое вмешательство. Хирургическая консультация также вполне целесообразна, если больной поступает в стационар по поводу неконтролируемого повторного желудочно-кишечного кровотечения.

ПРИЧИНЫ КРОВОТЕЧЕНИЯ ИЗ ВЕРХНИХ ОТДЕЛОВ ЖЕЛУДОЧНО-КИШЕЧНОГО ТРАКТА

Пептическая язва

Company name

- ❖ Наиболее частой причиной "верхних" гастроинтестинальных кровотечений остаются пептические язвы, включая язвы желудка, двенадцатиперстной кишки и язвы анастомоза; на них приходится приблизительно 50 % наблюдавшихся случаев. Дуоденальные язвы, оставляющие примерно 29 % пептических язв, повторно кровоточат почти в 10 % случаев, обычно в течение 24—48 ч. Язвы желудка, составляющие около 16 % от общего числа язв, имеют более высокую вероятность к повторным кровотечениям. Язвы анастомоза довольно редки (менее 5 % "верхних" гастроинтестинальных кровотечений), они наблюдаются лишь у 1/3 больных с желудочно-кишечным кровотечением и указанием в анамнезе на хирургическое лечение пептиче-ской язвы.

Эрозивный гастрит и эзофагит

Company name

- ❖ На эрозивный гастрит, эзофагит и дуоденит (в совокупности) приходится около 20 % случаев "верхнего" гастроинтестинального кровотечения. Предрасполагающими факторами, по-видимому, являются алкоголь, салицилаты и грыжи пищеводного отверстия диафрагмы.

Расширение вен пищевода

Company name

- ❖ Расширение вен пищевода или желудка является следствием портальной гипертензии, чаще всего обусловленной алкогольным поражением печени. Хотя на расширение вен приходится лишь 10 % "верхних" гастроинтестинальных кровотечений, они имеют тенденцию к рецидивам и сопровождаются высокой смертностью. Несмотря на это, следует отметить, что у многих больных с циррозом в терминальной стадии никогда не развивается варикозное расширение вен пищевода; многие больные с подтвержденным расширением вен не имеют желудочно-кишечного кровотечения и почти у половины пациентов, поступающих в стационар с "верхним" желудочно-кишечным кровотечением и подтвержденным расширением вен пищевода, кровотечения происходят совсем из других мест.

Синдром Маллори—Вейсса

Company name

- ❖ Синдром Маллори—Вейсса — это "верхнее" желудочно-кишечное кровотечение, возникающее вследствие продольного линейного разрыва слизистой оболочки в месте соединения желудка с пищеводом. В классических случаях после повторных рвотных потуг возникает рвота алой кровью; правда, в качестве причинных факторов такого кровотечения описываются кашель и судороги.

Другие причины

Company name

- ❖ Другие причины "верхних" гастроинтестинальных кровотечений включают стрессовые язвы (язвы Кушинга или Курлинга), артериовенозные дефекты развития и злокачественные новообразования. Кровотечения, имеющие ЛОР-источники, могут быть приняты за желудочно-кишечные кровотечения. Следует помнить и о необычной, но важной причине кровотечения — аортоэнтеральной фистуле у больных с трансплантатом брюшной аорты. Классически у таких больных вначале наблюдается самопроходящее кровотечение-предвестник, за которым следует массивная геморрагия.

ПРИЧИНЫ КРОВОТЕЧЕНИЯ ИЗ НИЖНИХ ОТДЕЛОВ ЖЕЛУДОЧНО-КИШЕЧНОГО ТРАКТА

Наиболее частой причиной так называемого нижнего желудочно-кишечного кровотечения остается кровотечение из верхних отделов желудочно-кишечного тракта. Поэтому следует всегда иметь в виду причинные факторы верхних гастродуоденальных кровотечений.

Дивертикулез

Company name

- ❖ Дивертикулез остается самой частой причиной массивных кровотечений из нижних отделов желудочно-кишечного тракта. Кровотечение обычно бывает безболезненным и является результатом эрозии в просвете артерии, пенетрирующей дивертикул. Оно часто наблюдается у пожилых людей с предшествующими заболеваниями, которые способствуют ухудшению состояния и повышают смертность. Если кровотечение не прекращается спонтанно, то целесообразна артериография с инфузией вазопрессином или инъекцией Gelfoam (или аутологично-го тромбирующего вещества). Альтернативой такой лечебной тактике может быть колоноскопия с применением электрокаутера или лазерная коагуляция. Если же и это не помогает, то может потребоваться экстренное хирургическое вмешательство.

Ангиодисплазия

Company name

- ❖ Артериовенозные дефекты развития, или ангиодисплазия, обычно правой ободочной кишки, являются все чаще распознаваемым причинным фактором нижнего гастроинтестинального кровотечения неясного происхождения, особенно у пожилых людей. Ангиодисплазия чаще встречается у больных с гипертонзией и аортальным стенозом.

Другие причины

Company name

- ❖ Причиной нижнего гастроинтестинального кровотечения могут быть многие другие заболевания. Довольно частым причинным фактором являются карцинома и геморрой, но массивные кровотечения при этом наблюдаются редко. Аналогично этому массивное кровотечение редко возникает в результате воспалительного заболевания кишечника, вследствие полипов и инфекционного гастроэнтерита. Не следует забывать и о возможности кровотечения из дивертикула Меккеля (необычная, но важная этиология).

ЛИТЕРАТУРА

Company name

1. «Неотложная медицинская помощь»,
под ред. Дж. Э. Тинтиналли, Рл. Кроума,
Э. Руиза, Перевод с английского д-ра
мед. наук В.И.Кандрора, д. м. н. М.В.
Неверовой, д-ра мед. наук А.В.Сучкова,
к. м. н. А.В.Низового, Ю.Л.Амченкова;
под ред. Д.м.н. В.Т. Ивашкина, Д.М.Н. П.
Г. Брюсова; Москва «Медицина» 2001