

Алгоритм эхографического исследования сердца плода

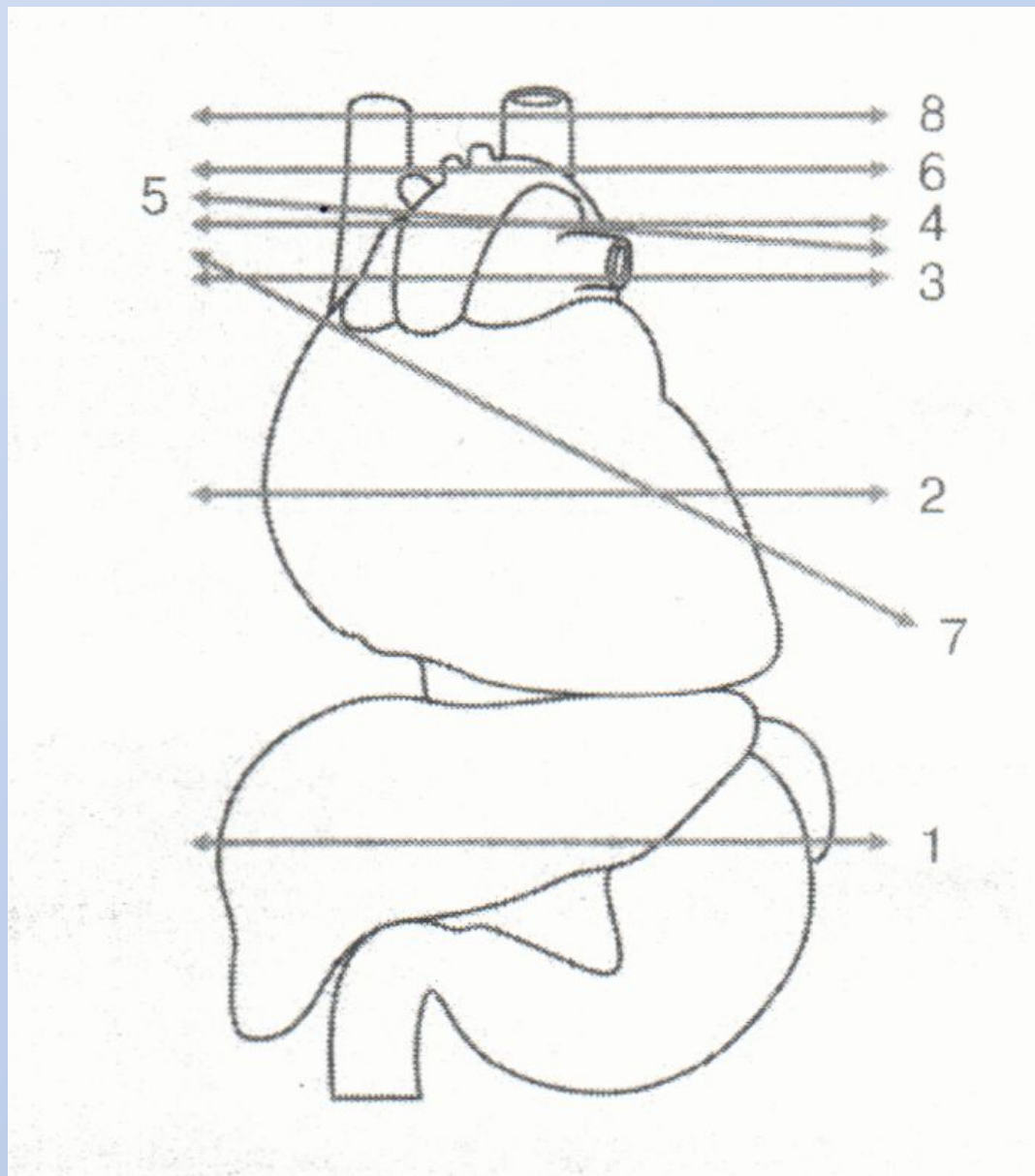
Зав.отд. УЗИ ГБУЗ РПЦ
Юмтарова З.А

- В Бурятии врожденные пороки сердца наиболее распространенные среди ВПР составляют 8-9 на 1000 новорожденных.
- Проанализировано 140 случаев родившихся с ВПС в 2013 г
- Из 140 случаев подлежало пренатальной диагностике 97 случаев 70%, из них выявлено пренатально 46%.
Общий пренатальный уровень диагностики в **ГП и ЦРБ составляет 20%, РПЦ – 90%**
- В структуре младенческой смертности от ВПР (27 случаев) на I Алгоритм эхографического исследования месте это врожденные пороки сердца – 14 случаев (52%).

• В 9 случаях (33%) женщины прошли все УЗИ скрининги, подлежали диагностике, но ВПР пропущены по УЗИ пренатально (8 –из гп, 1 из ЦРБ)

Поперечные диагностические срезы сердца плода:

- 1 – срез на уровне живота с визуализацией желудка,
- 2 – срез на уровне 4х камер сердца (здесь же оценивается коронарный синус),
- 3 – срез на уровне трех главных сосудов сердца (легочный ствол, восходящая аорта и верхняя полая вена) с бифуркацией легочного ствола на правую и левую легочные артерии,
- 4 – срез на уровне трех главных сосудов сердца с визуализацией артериального протока,
- 5 – срез на уровне “V” соединения артериального протока и дуги аорты (модифицированный срез через три главных сосуда) (на всех срезах через три главных сосуда оценивается вилочковая железа),
- 6 – срез на уровне поперечного сечения дуги аорты,
- 7 – косой поперечный срез на уровне выходящего тракта из левого желудочка,
- 8 – срез выше дуги аорты для визуализации правой подключичной артерии.

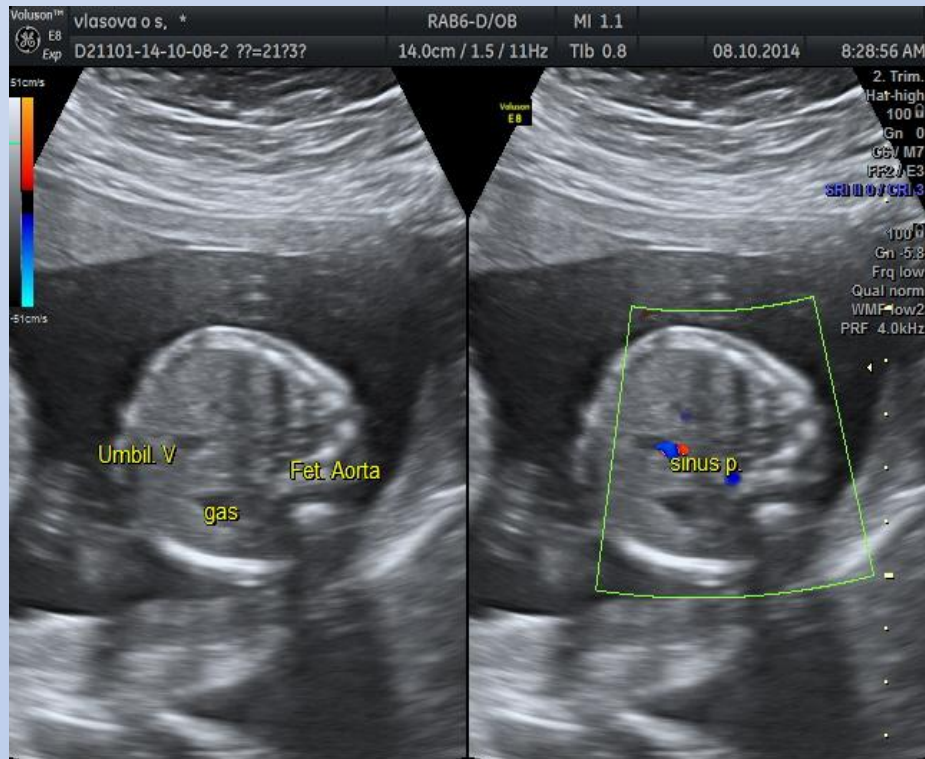


Срез на уровне живота с визуализацией желудка

На данном уровне должны быть оценены:

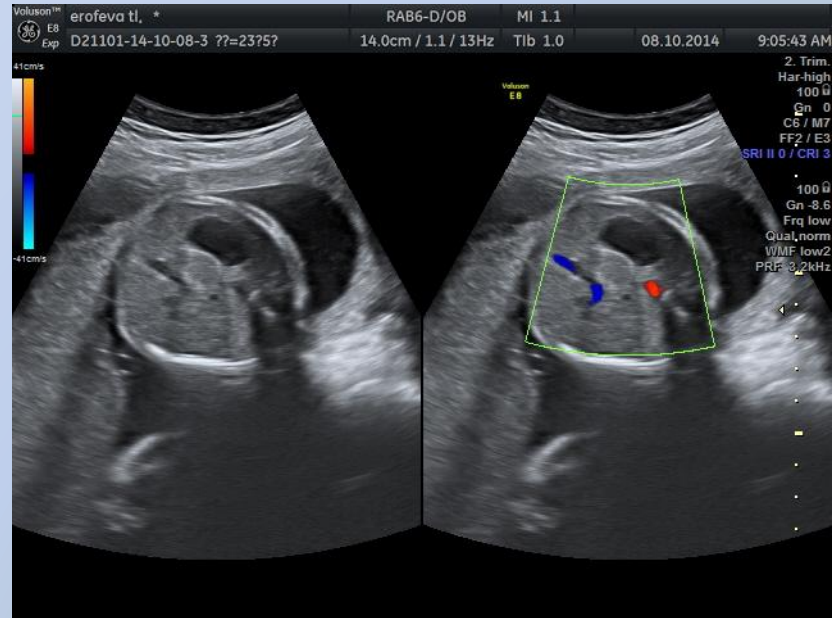
- большая доля печени
 - желудок
 - брюшная аорта, нисходящий ее отдел
 - нижняя полая вена– пупочная вена)
- (рис. 2).

На данном уровне необходимо исключить аномалии венозной системы.



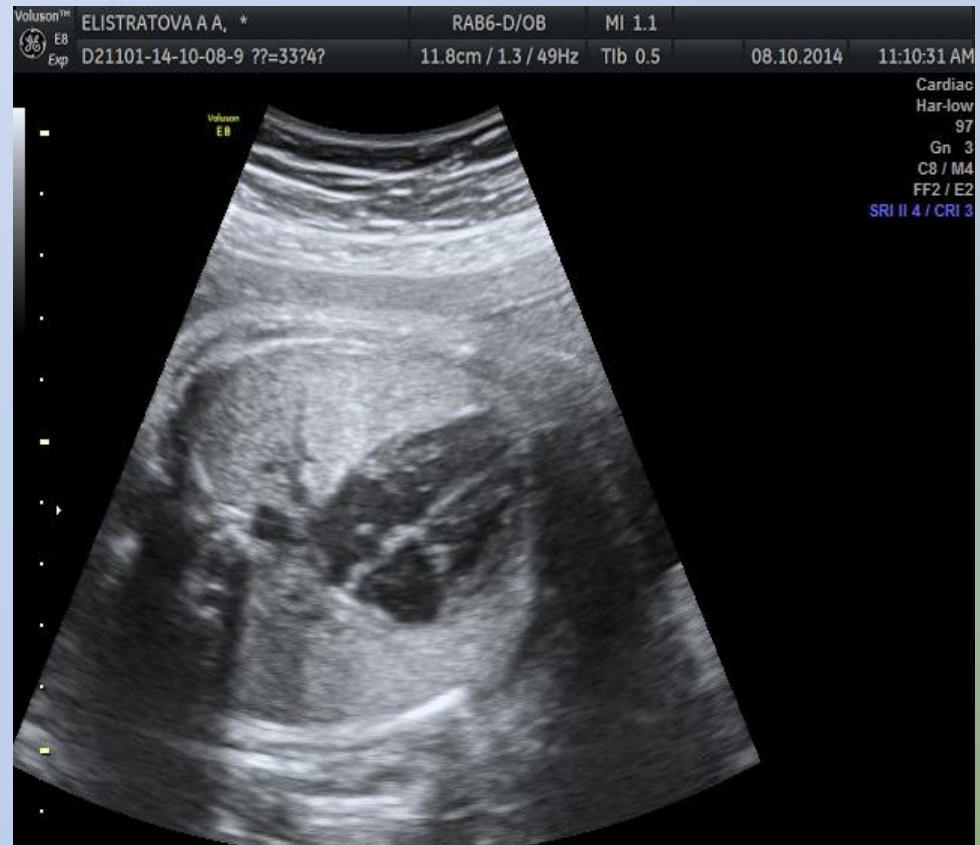Аномалии пупочной вены

- 1) Внутриабдоминальное варикозно-расширение пупочной вен
- 2) Персистирующая правая пупочная вена (persistent right umbilical vein) – 3) Агенезия венозного протока, диагностируемая во II триместре беременности, если не была диагностирована во время скрининга в I триместре.
- 4) Аномалия вителлиниевых вен
- 4) Аномалии системных (полых) вен, встречающиеся при аномалиях латеральности – синдромах гетеротаксии (левом и правом изомеризме)



На уровне 4камерного среза сердца должны быть оценены:

- расположение сердца,
- положение оси сердца,
- размеры сердца,
- морфология камер сердца,
- модераторный пучок (мышечный тяж),
- верхушка сердца,
- атриовентрикулярные клапаны,
- фиброзный центр сердца (место прикреплении атриовентрикулярных клапанов к перегородке),
- межжелудочковая перегородка,
- межпредсердная перегородка и овальное окно,
- толщина стенок желудочков и межжелудочковой перегородки,
- папиллярные мышцы сердца,
- легочные вены,
- перикардальная жидкость,
- сосуд (сосуды) позади сердца кпереди от позвоночника,
- коронарный синус,
- ритм сердца .

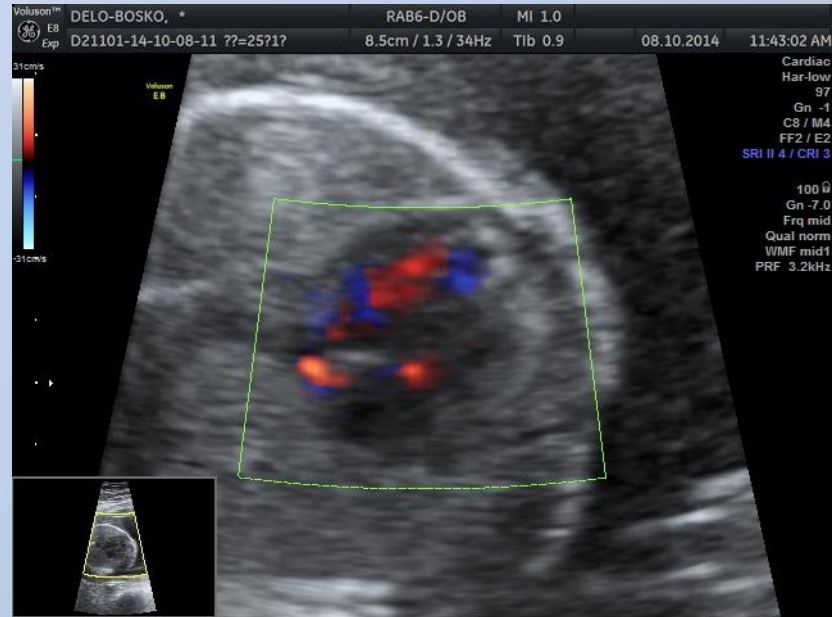


Расположение сердца:

- левокардия: 2/3 сердца находятся в левой половине грудной клетки, 1/3 – в правой;
- верхушка сердца ориентирована влево.

Положение оси сердца:

- угол 45° ($30-60^\circ$) по отношению к срединной линии груди,
- Увеличение угла с девиацией влево часто встречается при конотрункальных аномалиях (например, тетрада Фалло), а также при гастрозиозисе, омфалоцеле и других экстракардиальных пороках (например, диафрагмальная грыжа).



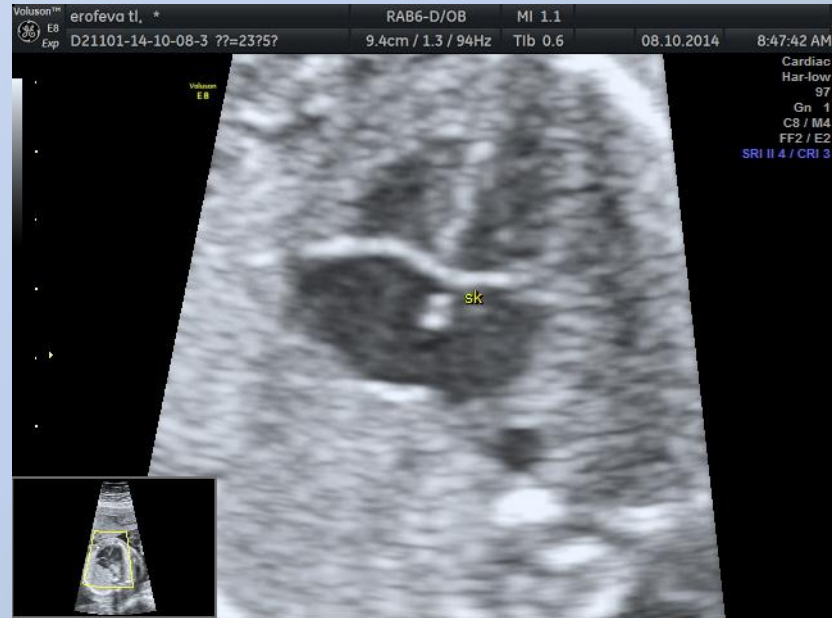Модераторный пучок (мышечный тяж):

– определяется в правом желудочке, облитерируя его верхушку, в связи с чем полость правого желудочка во II триместре меньше полости левого;

– является одним из факторов, позволяющих дифференцировать правый желудочек морфологически.

Верхушка сердца выполнена левым, бананообразным по конфигурации, желудочком, являющимся задним на 4камерном срезе.

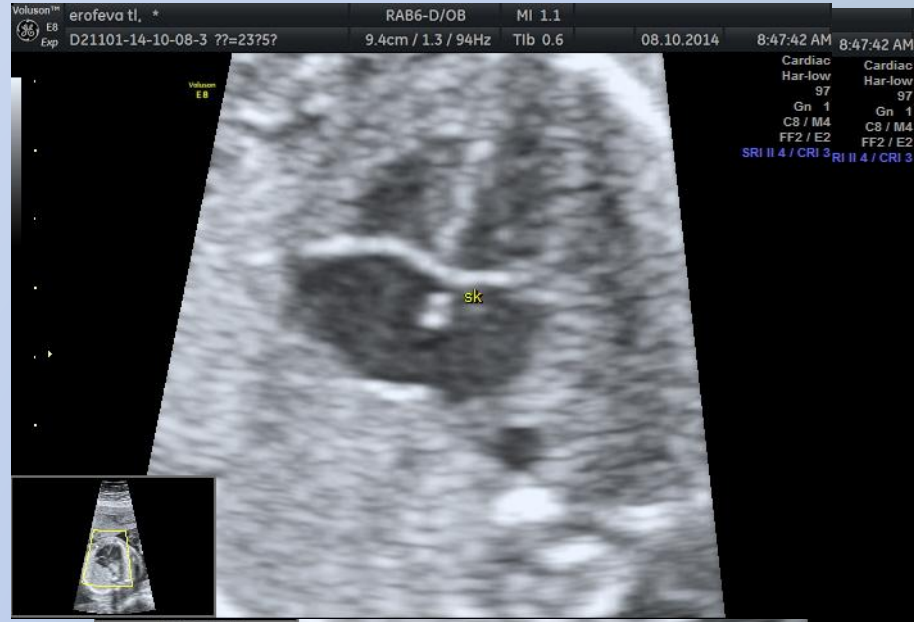-бананообразная форма левого желудочка с “пустой” верхушкой помогает при морфологической дифференциации вентрикулярных камер сердца.



Поперечный срез на уровне 4х камер сердца.

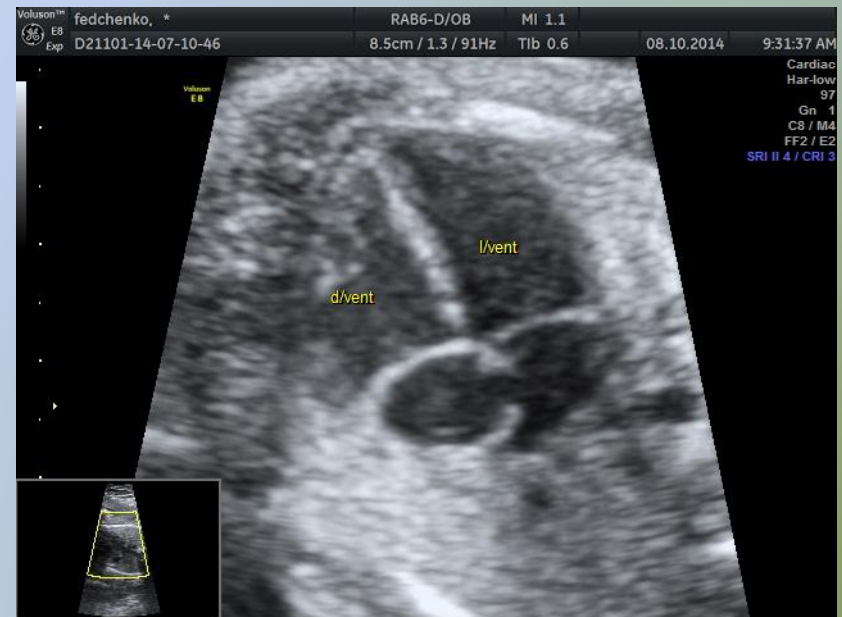
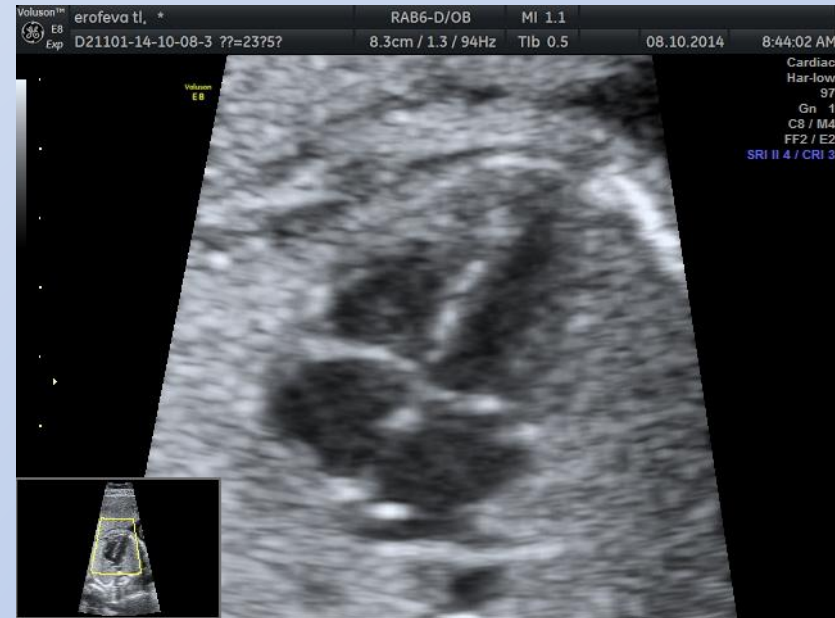
Сердце плода занимает 1/3 площади

поперечного сечения. Угол оси сердца по отношению к срединной линии груди около 45° . Отмечаются относительно равные по размеру камеры сердца: желудочки и предсердия. Визуализируются: интактные межжелудочковая и межпредсердная перегородки; нормальное крестообразное соединение атриовентрикулярных клапанов с перегородкой легочные вены, впадающие в левое предсердие, нисходящая аорта, расположенная слева и кпереди от позвоночника.



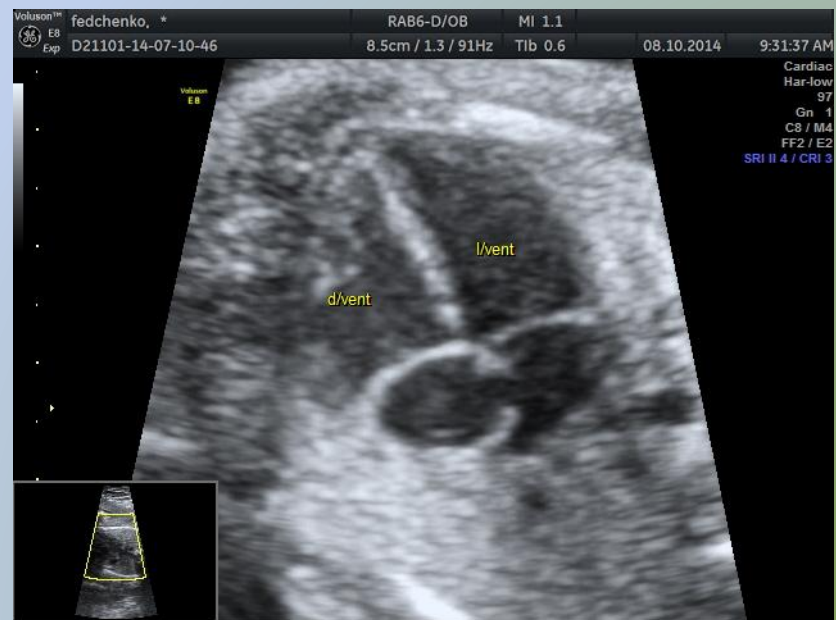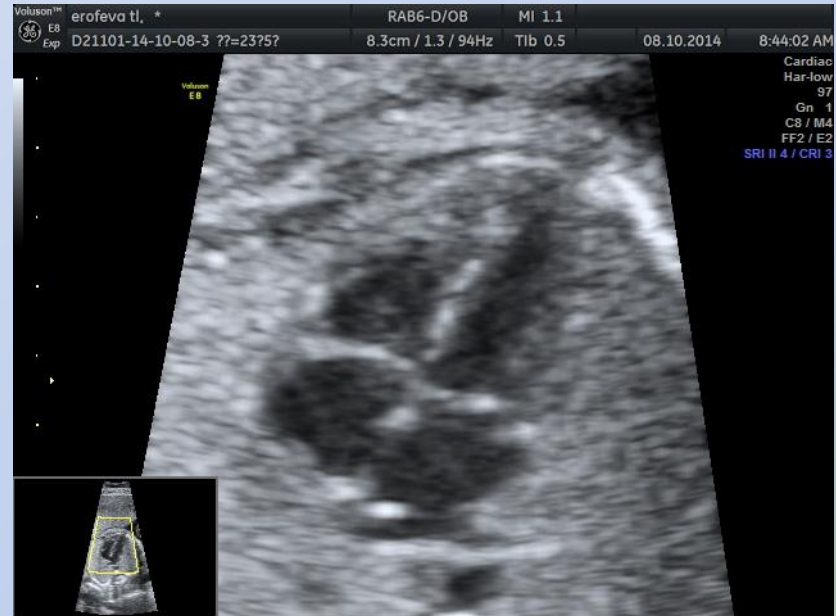Атриовентрикулярные клапаны:

- трикуспидальный клапан открывается в правый желудочек;
- митральный клапан открывается в левый желудочек;
- створки должны быть одинаковыми по эхогенности;
- створки должны открываться свободно и одновременно в фазу диастолы и закрываться в фазу систолы;
- диаметры входных отверстий оцениваются на уровне фиброзных колец в фазу диастолы во II триместре беременности и должны быть приблизительно равны;
- после 30 нед гестации диаметр отверстия трикуспидального клапана больше диаметра отверстия митрального клапана;
- обязательно архивирование ультразвукового изображения движения створок и стенок сердца в виде кинопетли;
- ультразвуковой доступ апикальный при перпендикулярном клапанам направлении сканирования



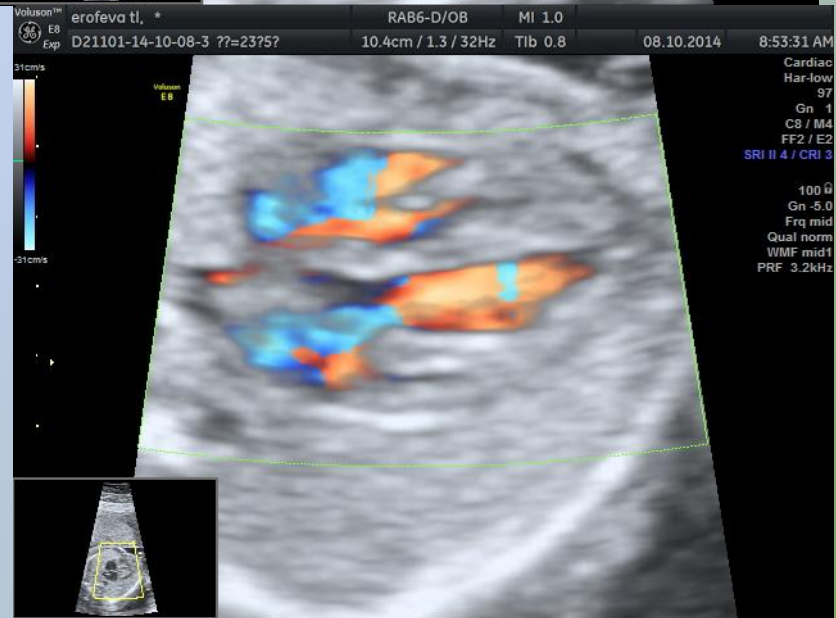
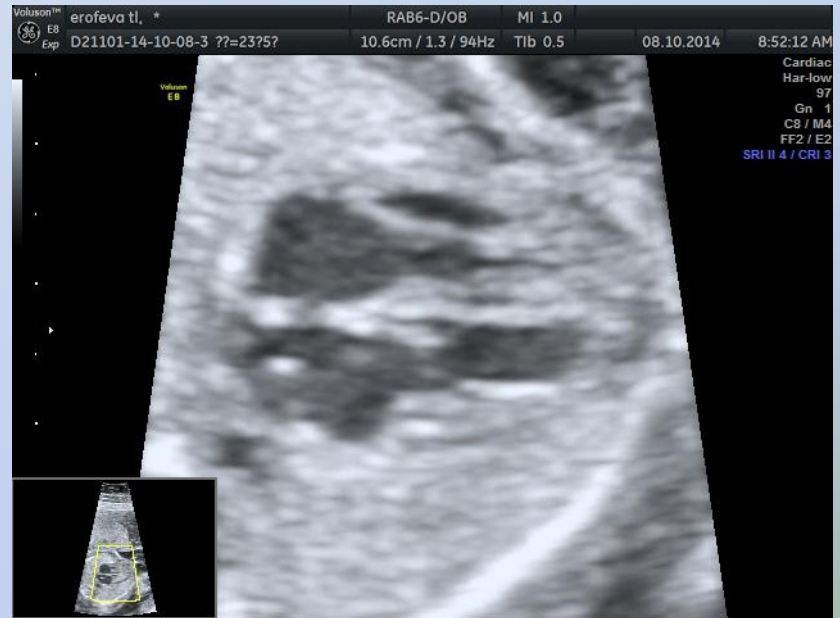
Фиброзный центр сердца (место при крепления атриовентрикулярных клапанов к перегородке):

- межпредсердная и межжелудочковая перегородки встречаются в центре сердца с атриовентрикулярными клапанами, образуя фиброзный крестообразный центр сердца (crux);
- передняя створка митрального и септальная створка трикуспидального клапанов прикрепляются к перегородке на разных уровнях;
- септальная створка трикуспидального клапана присоединяется к перегородке ближе к верхушке, чем передняя створка митрального клапана;
- расстояние между уровнем прикрепления атриовентрикулярных клапанов к сердечной перегородке возрастает со сроком гестации: во II триместре оно в среднем равно 2,8 мм (1,2–5,0 мм), в III триместре достигает 4,6 мм (2,2–6,9 мм) [14];
- разный уровень прикрепления атриовентрикулярных клапанов определяется с 12 нед гестации;
- ультразвуковой доступ для оценки фиброзного центра сердца только апикальный при перпендикулярном сканировании



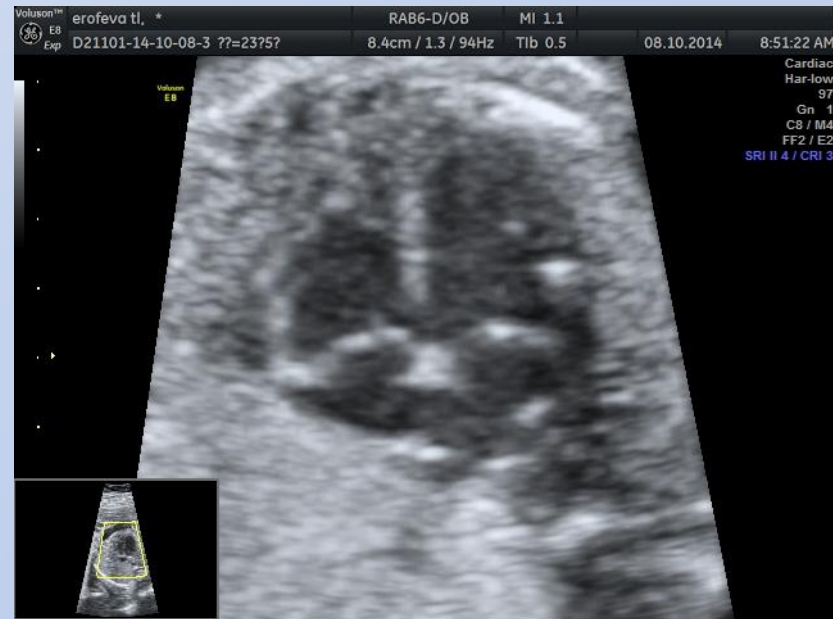Межжелудочковая перегородка:

- интактная на всем протяжении от верхушки до центра сердца, до уровня прикрепления атриовентрикулярных клапанов;
- оценивается только при септальном (латеральном) ультразвуковом доступе при перпендикулярном перегородке направлении сканирования;
- апикальный доступ (параллельное перегородке направление сканирования) может симулировать дефект межжелудочковой перегородки в перимембранозной части, являющейся наиболее истонченной частью межжелудочковой перегородки;
- оценивается в серошкальном режиме, а также в режиме цветового доплеровского картирования (может применяться также высокочувствительный доплер (HDF))
- в III триместре у плодов матерей, страдающих диабетом, возможно утолщение межжелудочковой перегородки;
- толщину межжелудочковой перегородки можно измерять как в режиме серой шкалы, так и в M режиме.



Дефекты межжелудочковой перегородки:

- не все дефекты межжелудочковой перегородки могут определяться на 4камерном срезе;
- на 4камерном срезе определяются субаортальные, перимембранозные дефекты, дефекты приточного отдела и дефекты мышечной части перегородки – при цветовом доплеровском картировании двенаправленный кровоток в разные фазы сердечного цикла;
- определяются только дефекты средних и больших размеров, дефекты малых размеров могут не определяться,



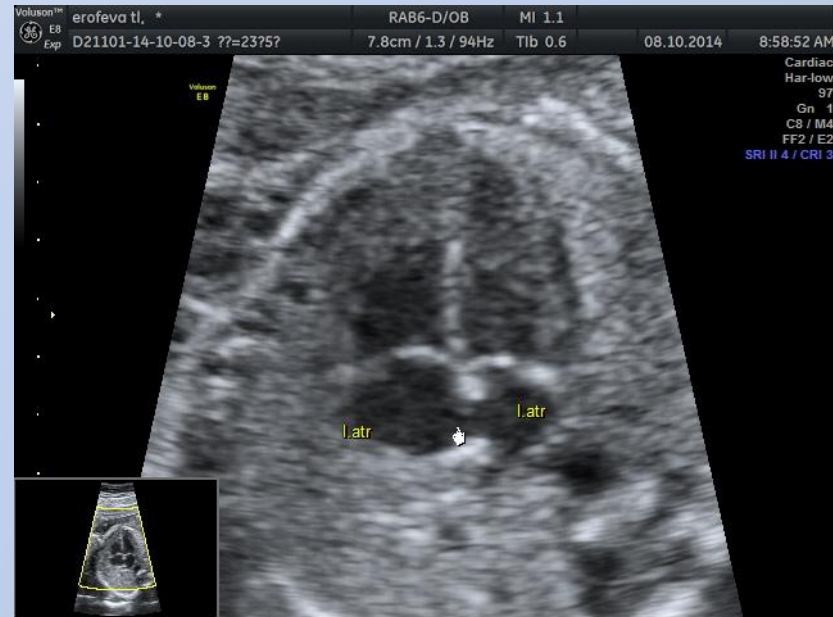апикальный доступ (параллельное перегородке направление сканирования) может симулировать дефект межжелудочковой перегородки в перимембранозной части, являющейся наиболее истонченной частью межжелудочковой перегородки

Межпредсердная перегородка и овальное окно

Межпредсердная перегородка состоит

их трех частей: наиболее отдаленной части, берущей начало от задней стенки предсердия овального окна и его клапана и части перегородки, соединяющей овальное окно с местом присоединения атриовентрикулярных клапанов к перегородке. Овальное окно занимает среднюю треть перегородки. По диаметру овальное окно приблизительно равно диаметру аорты. Створка овального окна прикреплена к стенке левого предсердия, в норме флотирует в левом предсердии. Диаметр овального окна оценивается при апикальном и септальном доступах, однако при септальном доступе овальное окно может иметь меньший диаметр. Сброс крови через овальное окно идет справа налево, в III триместре возможен

двунаправленный сброс крови.



Толщина стенок желудочков и межжелудочковой перегородки:

– толщина стенок левого и правого
желудочков и межжелудочковой
перегородки

должны быть равны при нормальной
анатомии и функции сердца плода;

– определяются на уровне стандартного
4камерного среза;

– измеряются при септальном доступе
близко к атриовентрикулярным клапанам
(при измерении межжелудочковой
перегородки – от эндокарда к эндокарду,
при измерении вентрикулярной стенки – от эпи

карда к эндокарду);

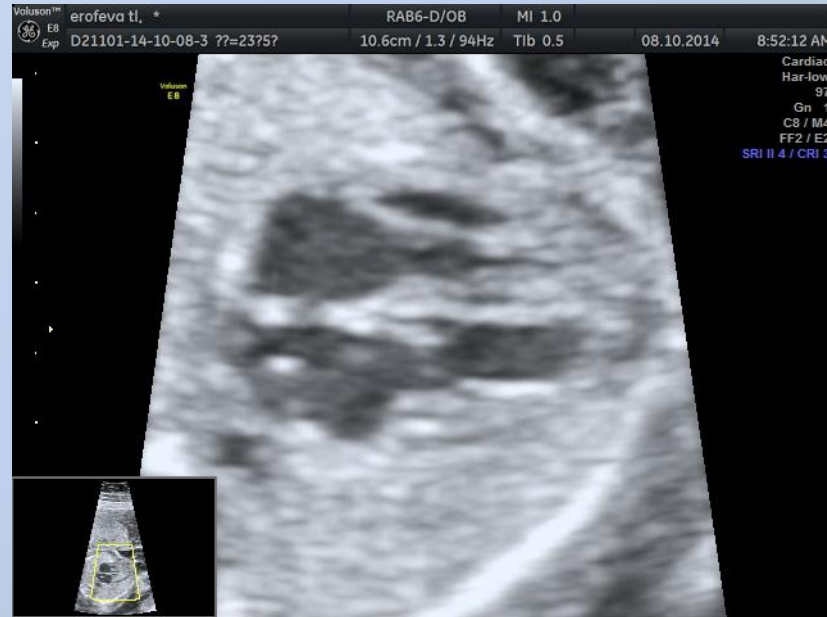– гипертрофия стенок одного из желудочков
или симметричная гипертрофия

встречается при структурных пороках
развития сердца в поздние сроки
беременности, гипертрофической
кардиомиопатии,

различных метаболических нарушениях,
Нунан синдроме, синдроме Беквита–Виде
мана (фетальный гиперинсулинизм), у
плода реципиента при фетофетальном
трансфузионном синдроме;

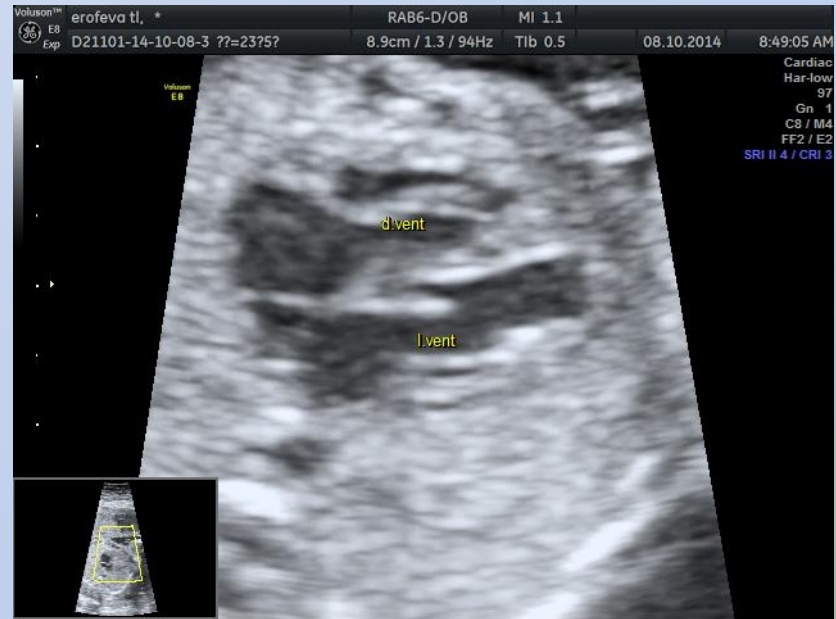– межжелудочковая перегородка
изменяется после 30 нед гестации при
диабете

матери, макросомии



Папиллярные мышцы сердца:

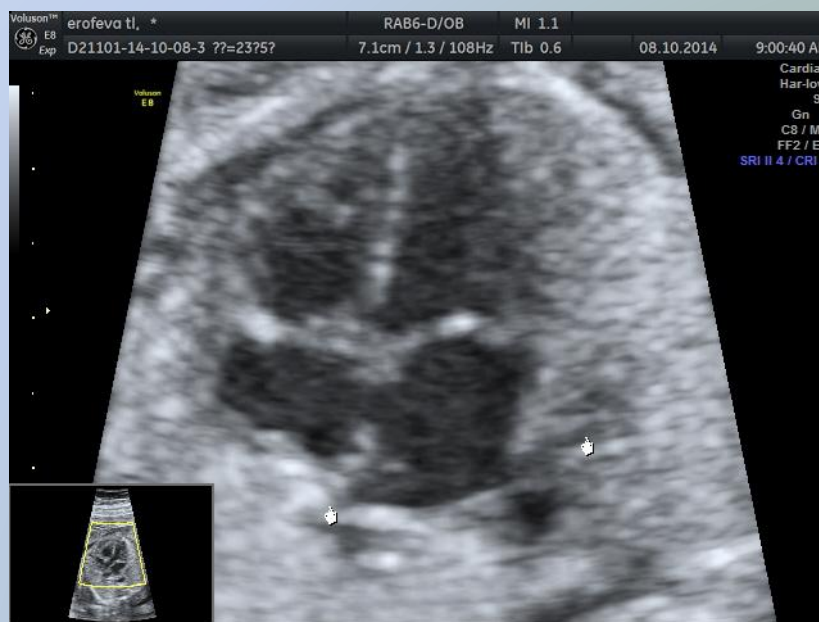- папиллярные мышцы, поддерживающие три створки трикуспидального клапана, присоединяются к межжелудочковой перегородке (мышцы септальной створки),
- папиллярные мышцы, поддерживающие две створки митрального клапана, прикрепляются только к собственной стенке левого желудочка, в связи с чем межжелудочковая перегородка со стороны полости левого желудочка выглядит гладкой
- различное прикрепление поддерживающего аппарата атриовентрикулярных соединений внутри полостей сердца также позволяет дифференцировать желудочки морфологически, особенно в случаях дискордантности атриовентрикулярных соединений;
- **папиллярные мышцы оцениваются только при сократительной активности сердца.**



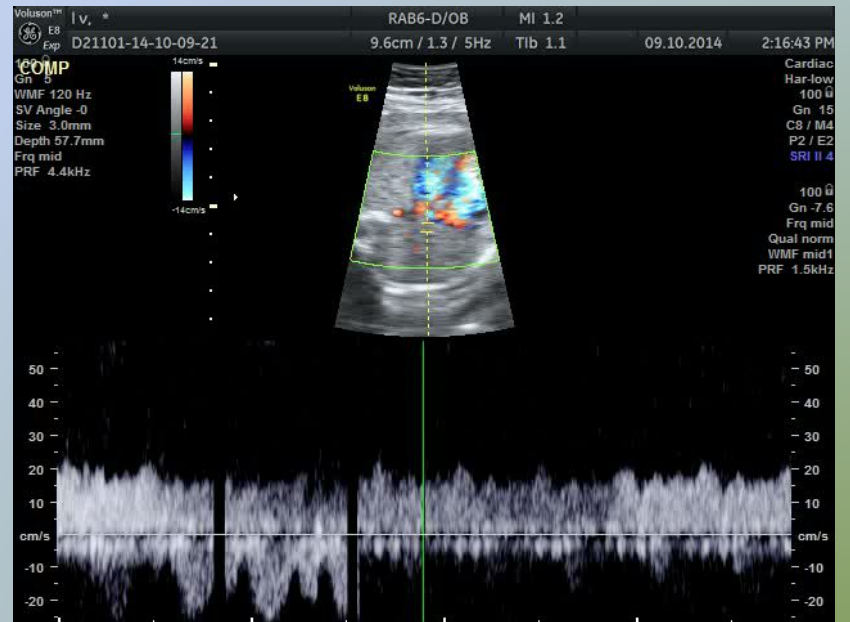
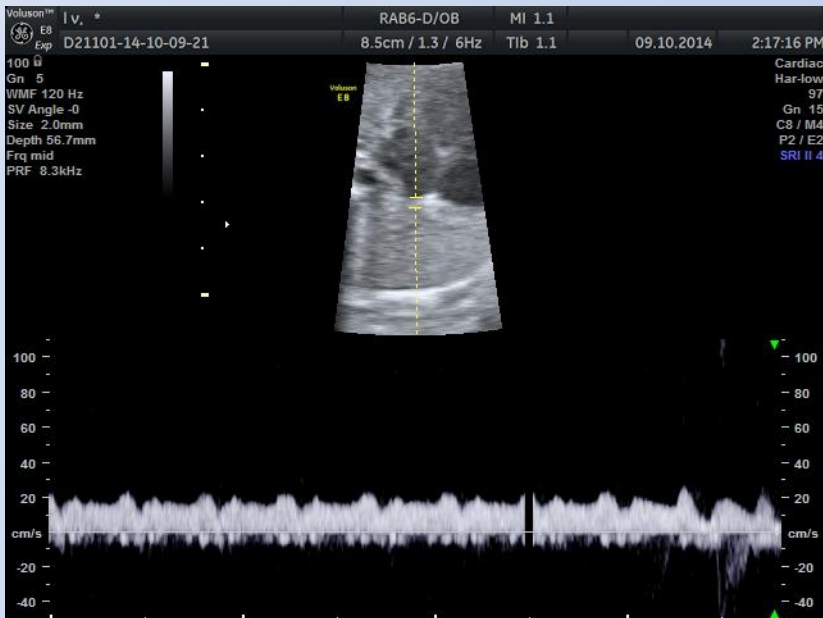
Легочные вены:

- анатомически сердце имеет 4 легочные вены, верхние и нижние, идущие от легких и проходящие позади сердца;
- на 4камерном срезе визуализируются нижние легочные вены;
- легочные вены являются одним из маркеров левого предсердия, впадая в него со стороны нисходящей аорты;
- в серошкальном режиме визуализируются чаще при апикальном доступе, когда направление сканирования перпендикулярно стенкам сосудов, но могут определяться и при септальном доступе;
- в режиме цветового доплеровского картирования следует визуализировать их в септальном доступе, когда направление сканирования практически совпадает с направлением кровотока в венах
- используется низкий скоростной диапазон (<20 см/с);
- легочные вены визуализируются при помощи различных доплеровских режимов, однако лучше применять режим, позволяющий дифференцировать направление кровотока, что поможет дифференцировать легочные вены от легочных артерий, в особенности при недостаточном опыте исследователя.

- Визуализация хотя бы одной из легочных вен позволяет исключить тотальный аномальный венозный дренаж, требующий хирургической коррекции в ранний неонатальный период и являющийся в сочетании с другими пороками сердца и обструкцией портальной системы тяжелым заболеванием с неблагоприятным для жизни прогнозом

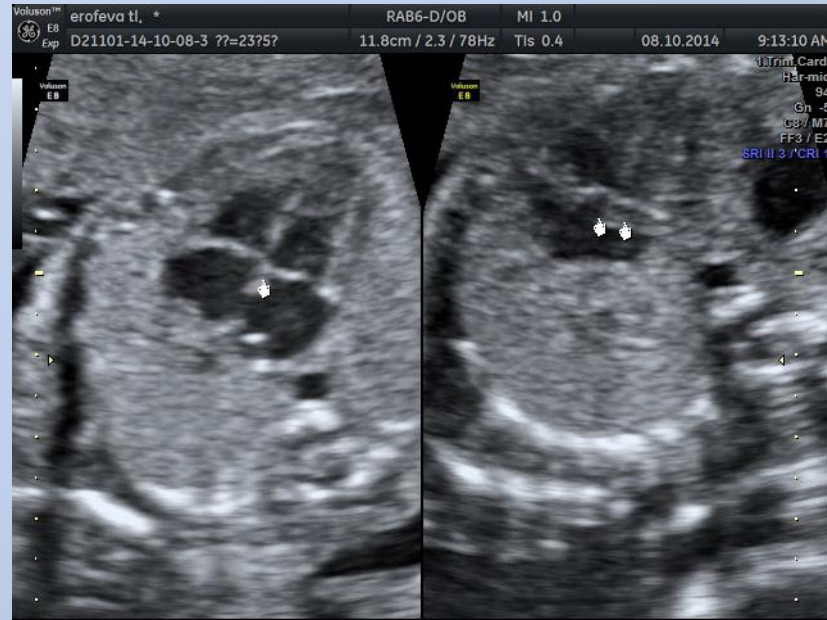


Легочные вены



Коронарный синус

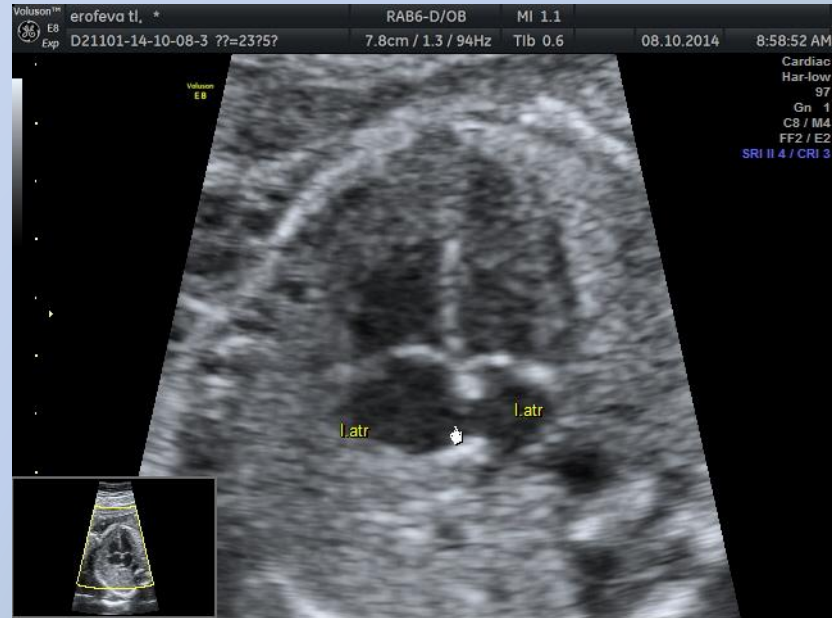по границе с левым желудочком;
открывается в правом
предсердии в области первичной
межпредсердной перегородки;
визуализируется в 97,4% случаев.
Коронарный синус определяется
в левом предсердии у его
свободной латеральной стенки
чуть ниже уровня 4камерного
сердца; в области фиброзного
центра сердца,
но на уровне ниже стандартного
4камерного среза . Ширина
коронарного синуса в норме от 1,2
до 2,8 мм во II триместре
беременности. При наличии
персистирующей левой верхней
полной вены ширина
увеличивается почти в три раза



Предсердия

Определить морфологически левое и правое предсердия при ультразвуковом исследовании возможно: дифференцируются предсердия по их конфигурации, определяющейся формой так называемых предсердных ушек. Срезом, на котором определяется форма предсердий, является сечение чуть выше стандартного 4камерного среза сердца.

Левое предсердие имеет пальцеобразный аппендикс (ушко) и более узкую основу, в то время как правое предсердие имеет пирамидальную форму и более широкую основу.



Врожденные пороки сердца, сопровождающиеся изменениями (первичными и вторичными) анатомии 4камерного среза сердца во II триместре беременности

1) На уровне атриовентрикулярных соединений:

- атрезия митрального клапана,
- атрезия трикуспидального клапана,
- дефект атриовентрикулярной перегородки,
- аномалия Эбштейна (дисплазия трикуспидального клапана).

2) На уровне вентрикулоартериальных соединений:

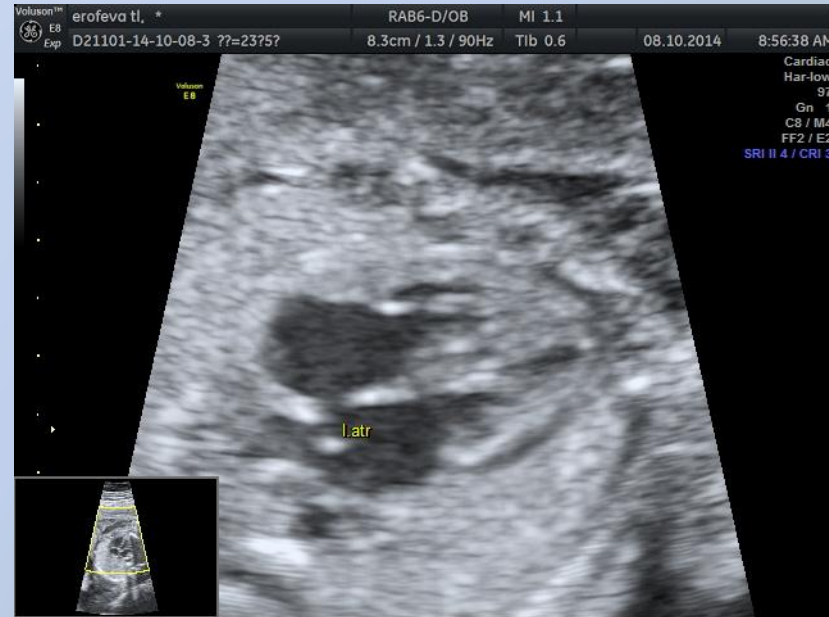
- атрезия аорты,
- выраженный стеноз аорты,
- атрезия легочного ствола с интактной межжелудочковой перегородкой,
- выраженный стеноз легочного ствола.

3) На уровне веноатриальных соединений:

- полный аномальный венозный дренаж без обструкции легочных вен,

4) Другие:

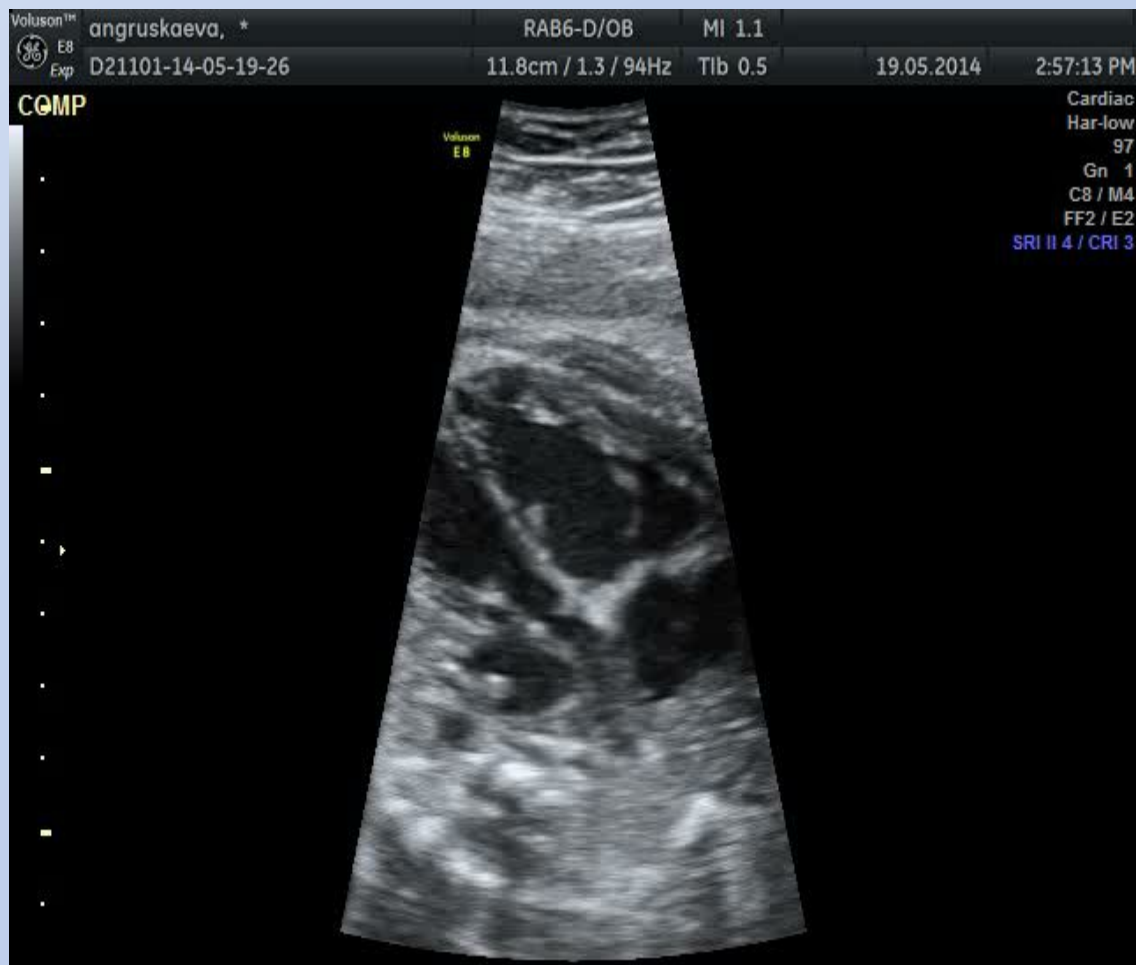- выраженная коарктация аорты,
- перерыв дуги аорты,
- двуприточный единственный желудочек;
- большой дефект межжелудочковой перегородки,
- большой дефект межпредсердной перегородки.



К врожденным порокам сердца, не сопровождающимся изменением анатомии 4камерного среза

относятся следующие:

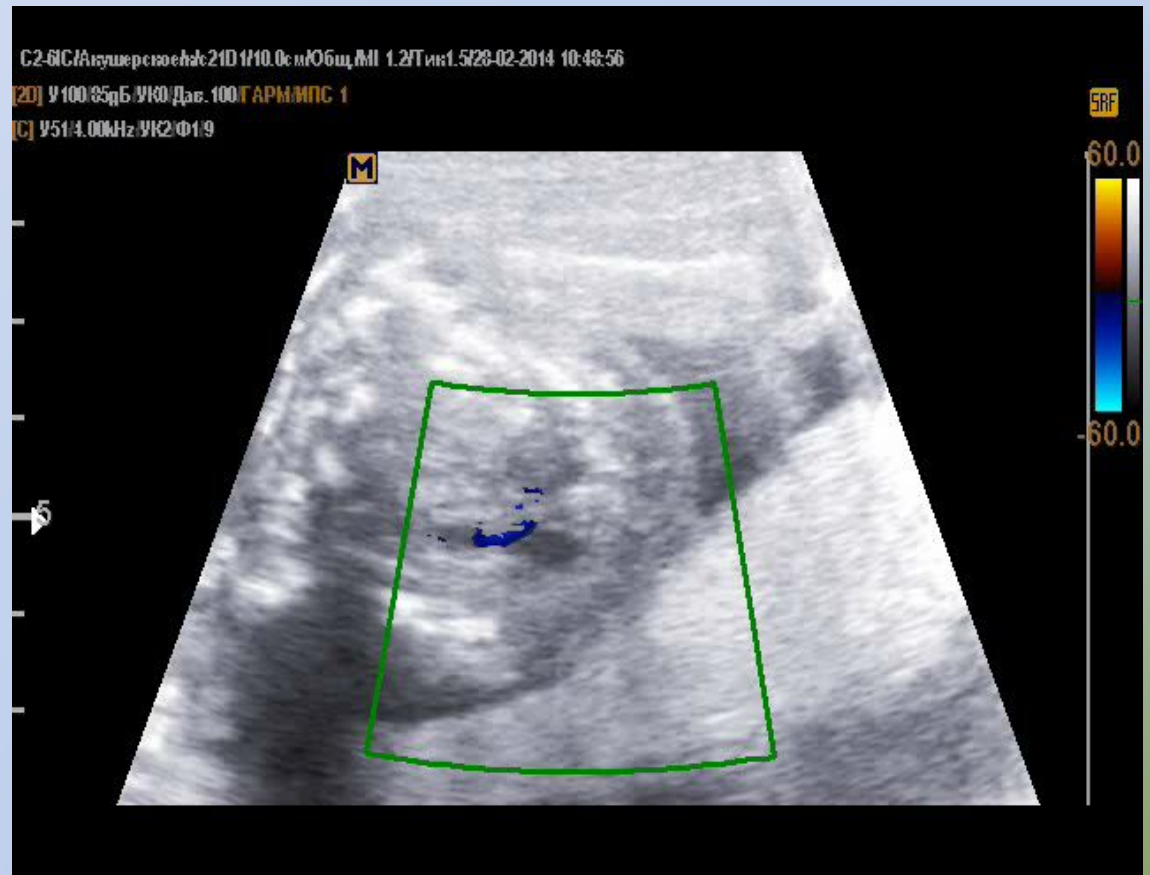- транспозиция главных сосудов сердца
- атрезия легочного ствола с дефектом межжелудочковой перегородки,
- двойное отхождение главных сосудов из правого желудочка,
- общий артериальный ствол,
- аномалия Эбштейна невыраженной степени,
- малые дефекты межжелудочковой перегородки и (или) дефекты межжелудочковой перегородки в выходных отделах,
- дефекты вторичной межпредсердной перегородки,
- слабовыраженные или умеренные стенозы аорты,
- слабовыраженные или умеренные стенозы легочного ствола,
- слабовыраженная или умеренная коарктация аорты,
- частичный аномальный дренаж легочных вен.



Аномалии сердца, отражающиеся на изменении анатомии 4камерного среза, хуже поддаются кардиохирургическому лечению, часто не совместимы с жизнью или требуют сложных многоэтапных операций

К аномалиям сердца, при которых 4камерный срез сердца, как правило, остается нормальным, в основном относятся так называемые конотрункальные аномалии (аномалии развития главных сосудов сердца).

Большинство аномалий, относящихся к данной группе пороков сердца, может быть скорректировано постнатально (или сразу после рождения, или в течение короткого времени после рождения), поэтому их диагностика в пренатальный период особенно важна, так как от нее зависят предоперационное состояние ребенка и успех проведения хирургической коррекции.

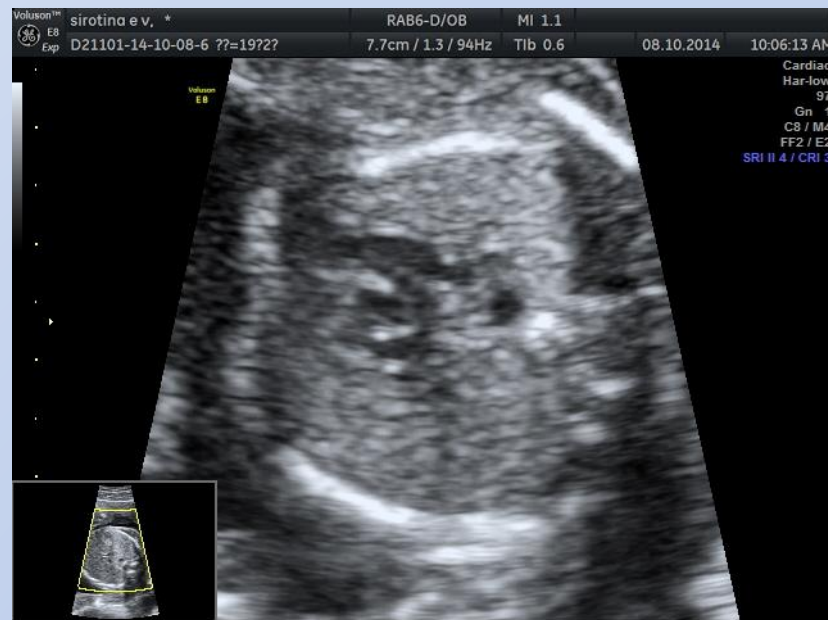

Главные сосуды сердца не определяются на 4камерном срезе, поэтому диагностика данных пороков на этом уровне невозможна

Но она становится возможной на уровне на более высоких медиастинальных срезов, таких как срез на уровне трех главных сосудов сердца с бифуркацией легочного ствола на правую и левую легочные артерии;

срез на уровне трех главных сосудов сердца с визуализацией артериального протока;

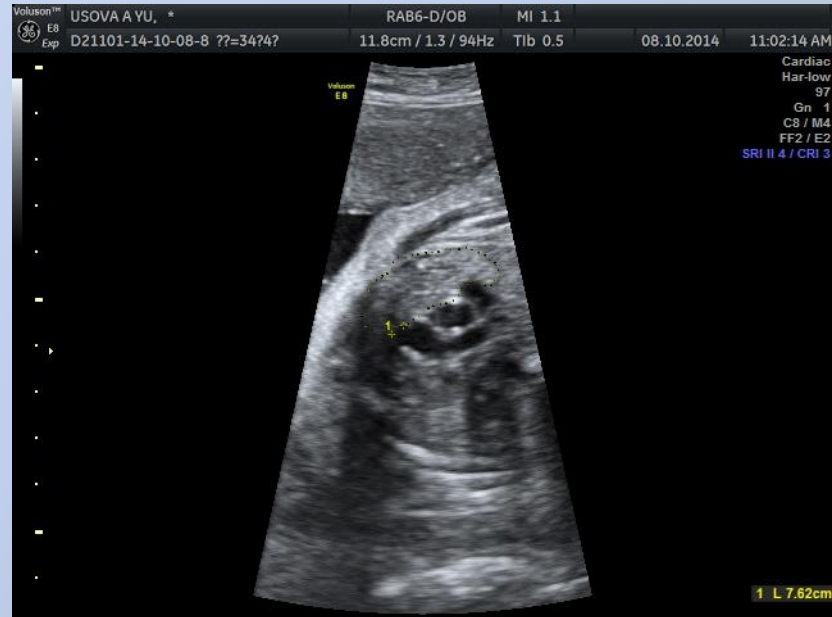срез на уровне "V" соединения артериального протока и дуги аорты и срез на уровне поперечного сечения дуги аорты.



Срез на уровне трех главных сосудов сердца с бифуркацией легочного ствола на правую и левую легочные артерии

На данных медиастинальных уровнях необходимо также оценивать размеры вилочковой железы.

Вилочковая железа находится в верхнем средостении выше уровня сердца позади грудины и кпереди от главных сосудов сердца. Границы вилочковой железы на поперечном срезе могут определяться уже с 15недельного возраста плода.



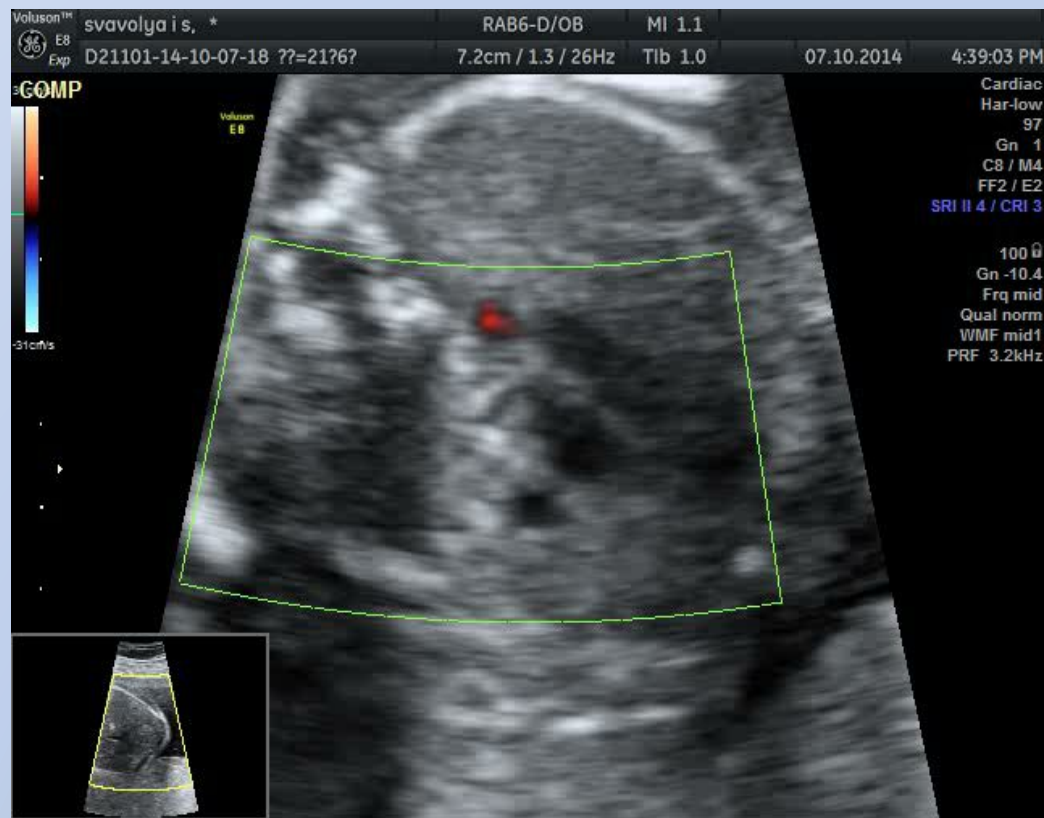Срез на уровне “V” соединения артериального протока и дуги аорты

Несколько косой поперечный срез с одновременной визуализацией артериального протока, дуги аорты и трахеи. Порядок сосудов слева направо следующий: артериальный проток, соединяющий легочный ствол с нисходящей аортой, и поперечный срез дуги аорты, соединяющей восходящий и нисходящий отделы аорты. Диаметры аорты и артериального протока во II триместре беременности должны быть приблизительно равны. В норме аорта и артериальный проток находятся слева от трахеи.

Таким образом, трахея всегда находится на правой стороне – стороне, на которой находится верхняя полая вена.

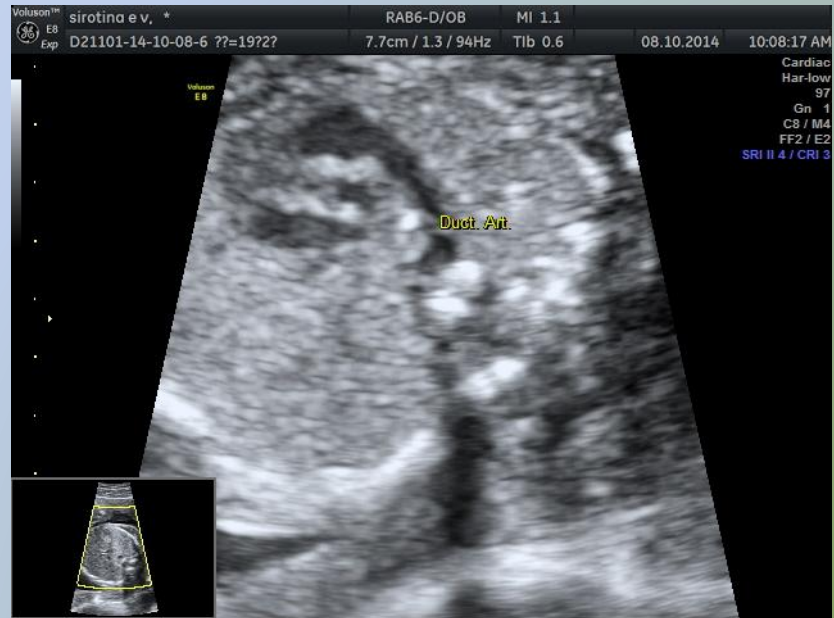Нисходящая

аорта располагается у левого края позвоночника.



- Срез на уровне трех главных сосудов сердца с визуализацией артериального протока

Расположение и соотношение диаметров главных сосудов такие же, как и на уровне бифуркации легочного ствола. В III триместре беременности может отмечаться С или S образная извитость артериального протока.



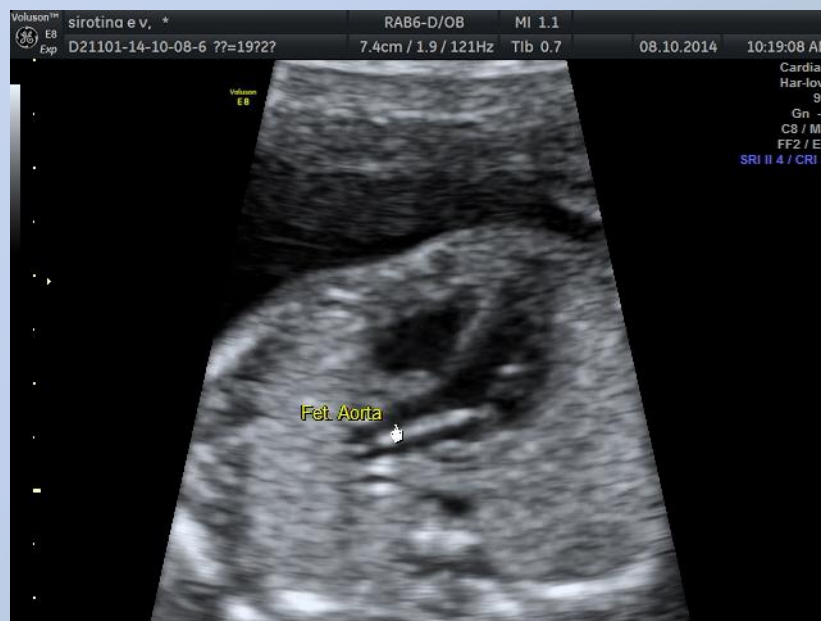Косой поперечный срез на уровне выходного тракта из левого желудочка

В этом срезе визуализируется левый

выходной тракт в его длинной проекции.

Оцениваются:

- положение корня аорты;
- Диаметр корня аорты
- створки клапана аорты
- межжелудочковая перегородка плавно переходящая в переднюю стенку аорты
- Задняя стенка аорты соединяющаяся с передней створкой митрального клапана



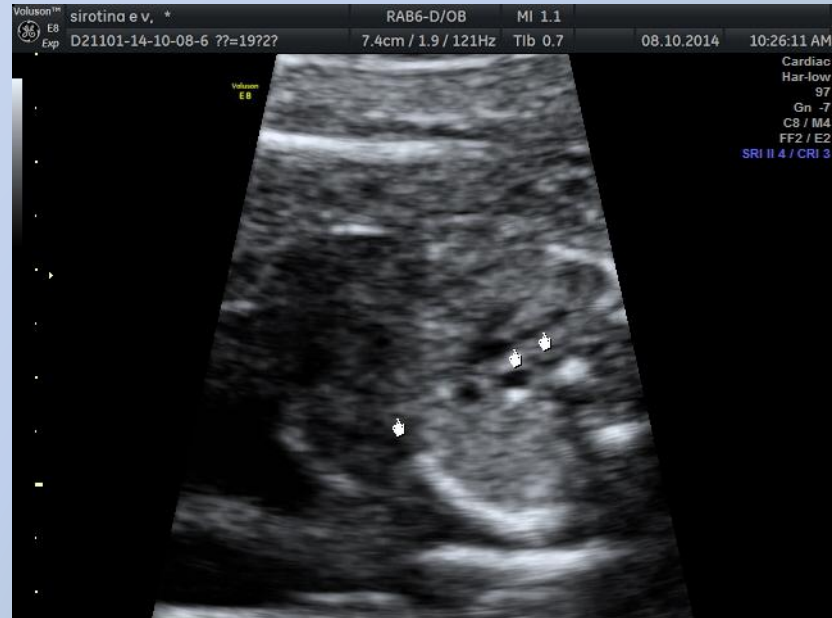
Поперечное сечение грудной клетки

плода несколько выше уровня дуги аорты с изображением правой подключичной артерии правой подключичной вены и левой подключичной артерии

Сканирование на уровне подключичных артерий на предмет выявления aberrантной правой подключичной артерии важно,

так как аномально идущая подключичная артерия встречается при хромосомных аномалиях (прежде всего при трисомии 21)

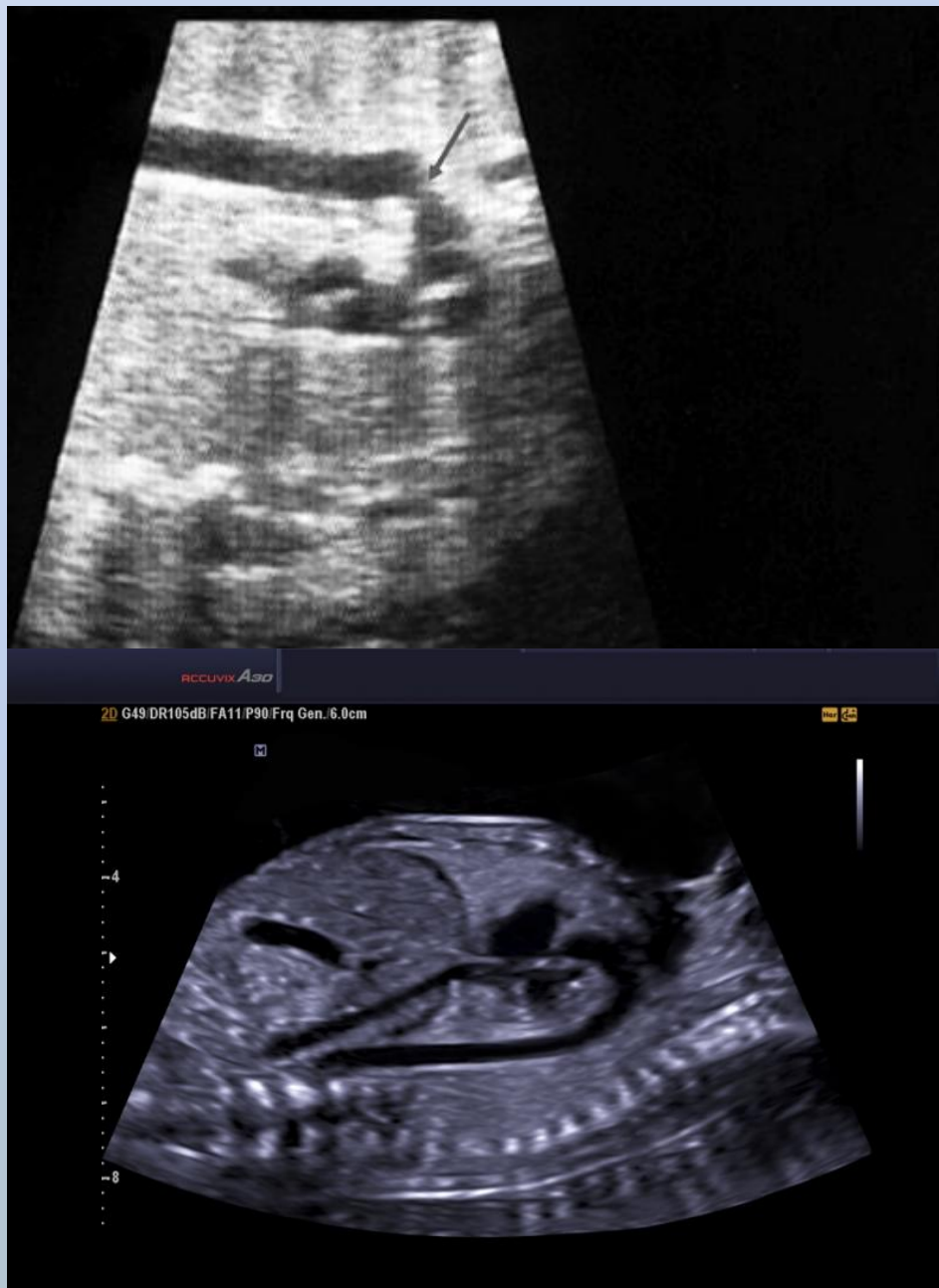в 37,5%



А сагиттальный срез?

Если при сканировании сердца в данных плоскостях анатомия сердца выглядит нормальной, нет необходимости оценивать сердце в сагиттальных плоскостях, так как все сагиттальные срезы (дуга аорты, срезы на уровне артериального протока и венозного соединения) являются производными от поперечных срезов, то есть практически все структуры, определяющиеся на поперечных срезах, определяются и на продольных срезах только в их длинной проекции.

Но в случае нарушения кардиальной анатомии, особенно при пороках главных сосудов сердца и венозной системы, сагиттальные срезы несут определенную дополнительную информацию.



**При сканировании сердца
плода и диагностике
врожденных пороков сердца
необходимо помнить о том, что:**

- сердце может иметь более одной аномалии, главное – это выявление всех (или хотя бы основных) признаков нарушения анатомии и функции сердца, определяющихся в пренатальный период;
- многие врожденные пороки сердца ассоциируются с хромосомными аномалиями или являются одной из характеристик генетического синдрома, при определенных показаниях необходимо проводить кариотипирование плода
- расширенное, детальное исследование и сегментарный подход к диагностике ВПС способствуют правильной оценке структур сердца и постановке диагноза в 80-85% случаев

