

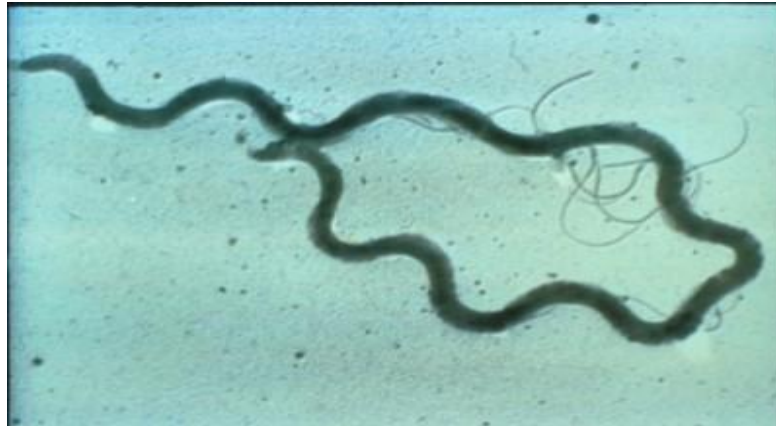Кафедра микробиологии, вирусологии и иммунологии КазНМУ

*Электронное пособие на тему:
Алгоритм лабораторной диагностики
сифилиса*

**Подготовлено:
Профессором Акышбаевой К.С.**

Сифилис- LUES

- — хроническое инфекционное заболевание, вызываемое **Treponema pallidum** (бледная трепонема), характеризуется полиорганным поражением, и стадийным прогрессирующим течением.



КЛАССИФИКАЦИЯ:

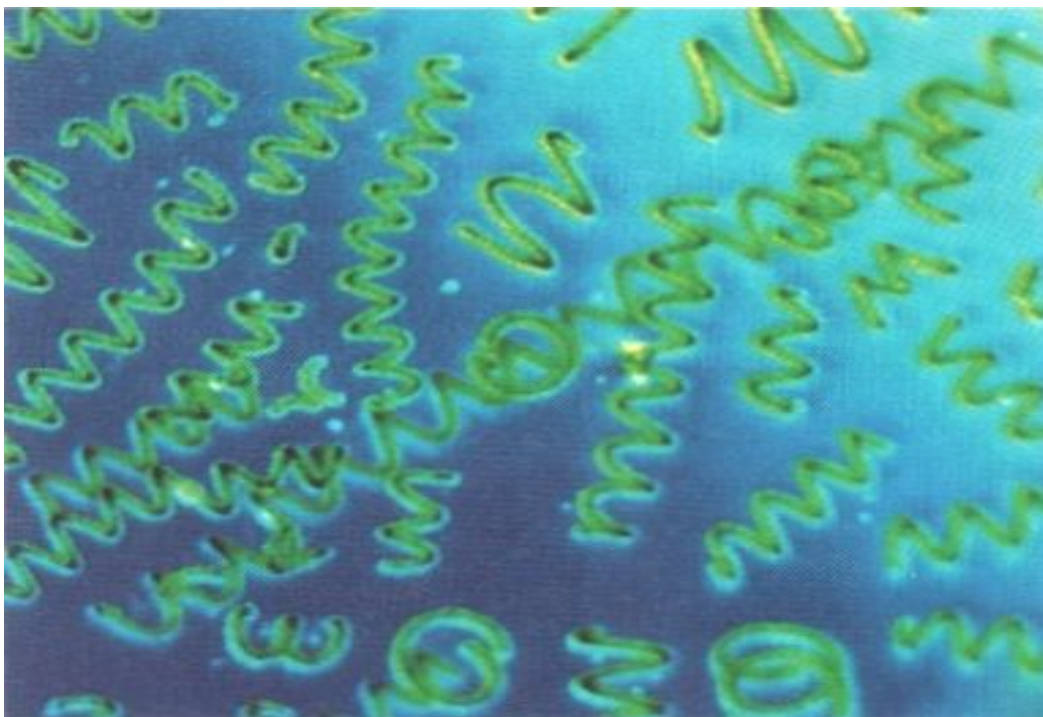
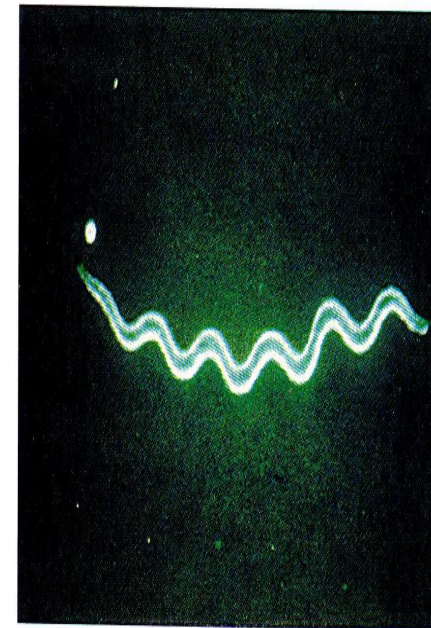
Семейство: *Spirochaetaceae*

Род: *Трепонета*

Вид: *Трепонета pallidum*

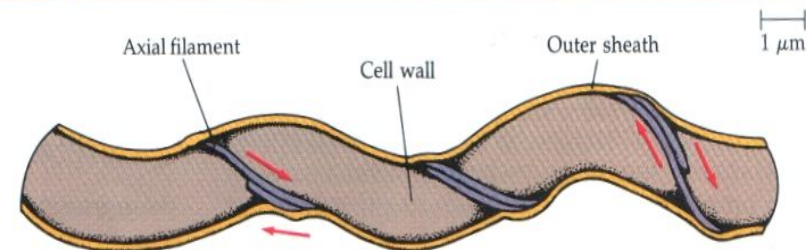
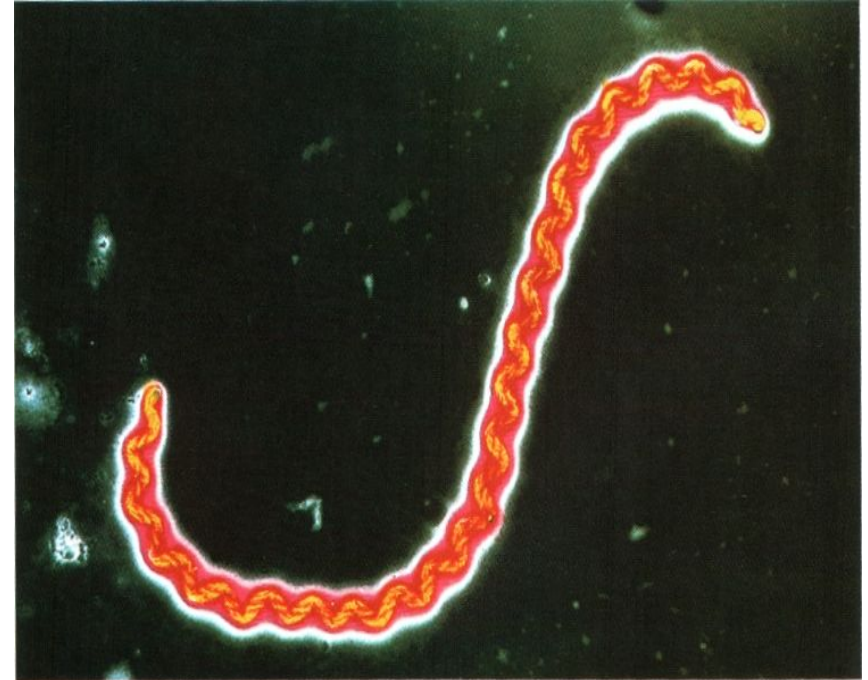


(c) Spirochete



МОРФОЛОГИЯ

- Форма-
спиралевидная
- 8-14 завитков,
одинаковых по
высоте и ширине.
- **Подвижная:**
 - поступательные
 - вращательные
 - маятникообразные
движения



ТИНКТОРИАЛЬНЫЕ СВОЙСТВА:

- Плохо окрашиваются анилиновыми красителями
- **По Романовскому-Гимзе** - в бледно-розовый цвет
- **При серебрении по Морозову** - в черный цвет

Эпидемиология

- Болеет только человек
- В эксперименте – обезьяны, кролики,
ХОМЯКИ

Пути передачи:

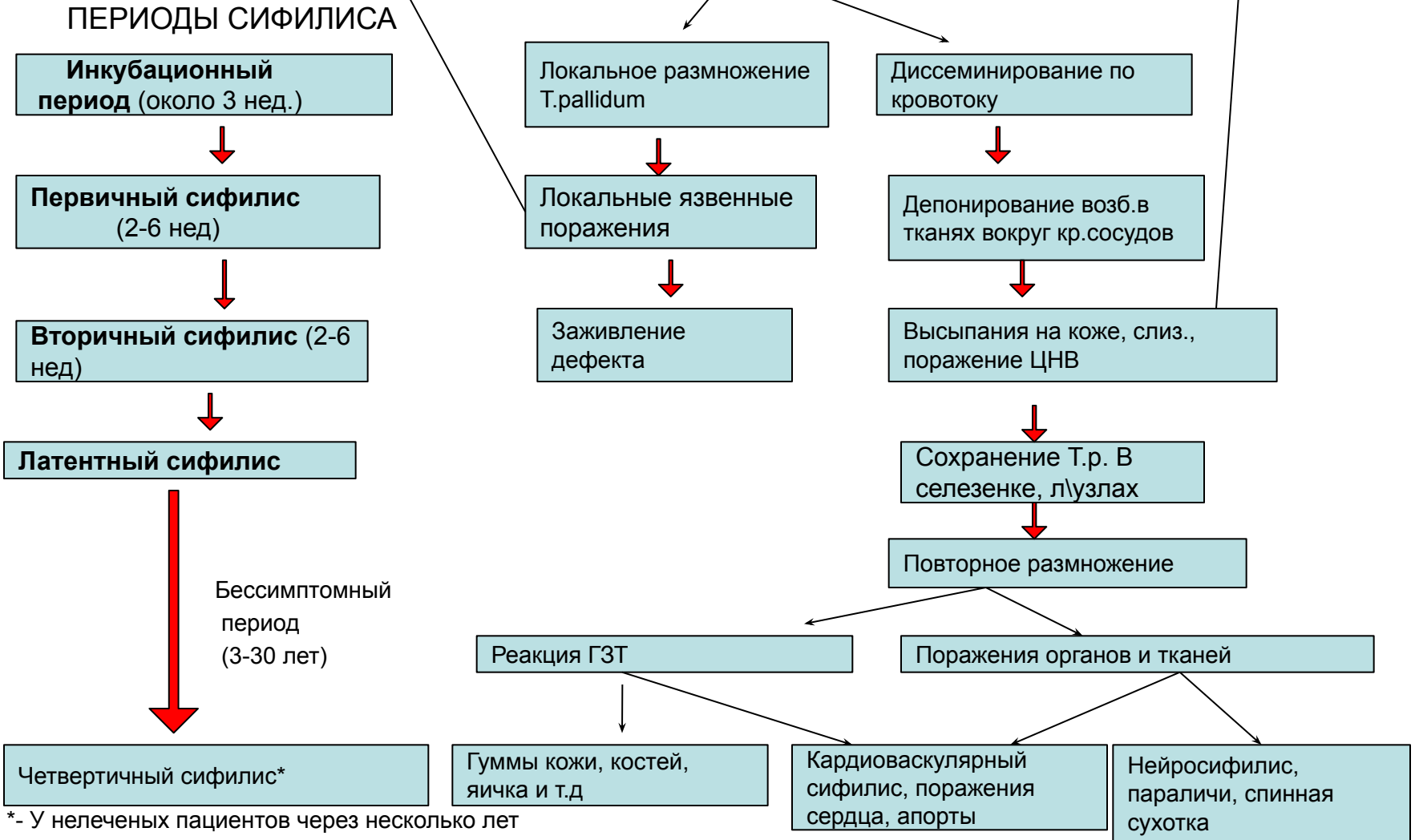
- Половой - основной
- Контактный- реже (белье, предметы быта)
- Через плаценту.

ПАТОГЕНЕЗ СИФИЛИСА

- Возможно заражение
- Здоровых лиц

- Возможно заражение
- Здоровых лиц

Заражение *T.pallidum*



*- У нелеченых пациентов через несколько лет возникают разные формы позднего нейросифилиса.

Первичный период:

твердый шанкр

→ ч/з 7-10 дн —

**регионарный
лимфаденит**

(в это время становятся
(+) серологические реакции)

ч/з 5-6 нед **полиаденит**

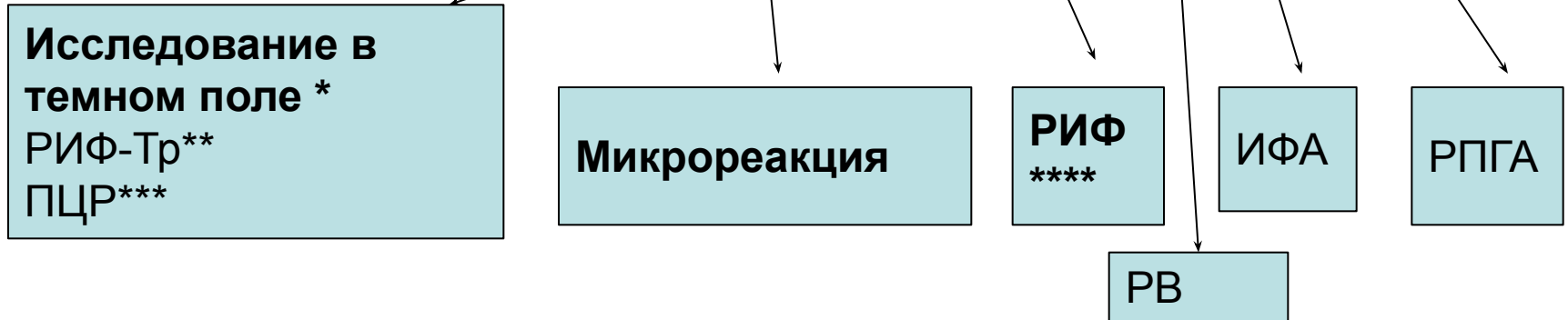
генерализованная спирохетемия.

вторичный период

Диагностика Первичного сифилиса:



на основании клинической картины и лабораторного подтверждения любым из нижеперечисленных методов:



* абсолютный критерий для диагностики сифилиса

** прямая РИФ- наличие флюоресцирующих трепонем

*** обнаружение спец.ДНК трепонем

**** модификации РИФ-200 (разведение исслед.сывор. в 200 раз для уменьшения количества ложно (+) результатов); РИФ-ц (с цельной спинномозговой жидкости для выявления специфических поражений ЦНС); РИФ-абс – реакция с абсорбцией (групповые АТ удаляются из исследуемой сыворотки с помощью разрушенных ультразвуком культуральных трепонем, что существенно повышает специфичность реакции).

Диагностика вторичного сифилиса

(фаза генерализованной спирохетемии и поражения внутренних органов)



на основании клинической картины и лабораторного подтверждения любым из нижеперечисленных методов:

Исследование в
темном поле *

Микрореакция**

РИФ
**

ИФА
**

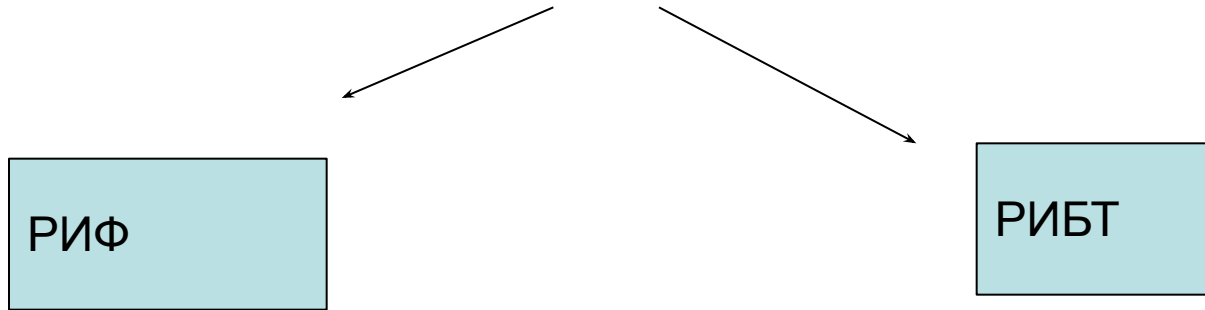
РПГА
**

РВ

* проводится при наличии эрозированных папул

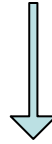
**Необходимо учитывать, что в течении 7-14 дней серологические тесты могут быть отрицательными

Лабораторная диагностика третичного* сифилиса



- *развивается у недостаточно пролеченных пациентов или больных, вообще не проходивших лечение.
- РИФ и РИБТ положительны в 92-100%
- поражения соматических систем и органов (ЭКГ, УЗИ сердца и печени, аортография, рентгенография костей, риноскопия и фарингоскопия, гастроскопия, печеночные пробы, рентгенографию легких, люмбальную пункцию с исследованием цереброспинальной жидкости и пр..

Скрининг на сифилис

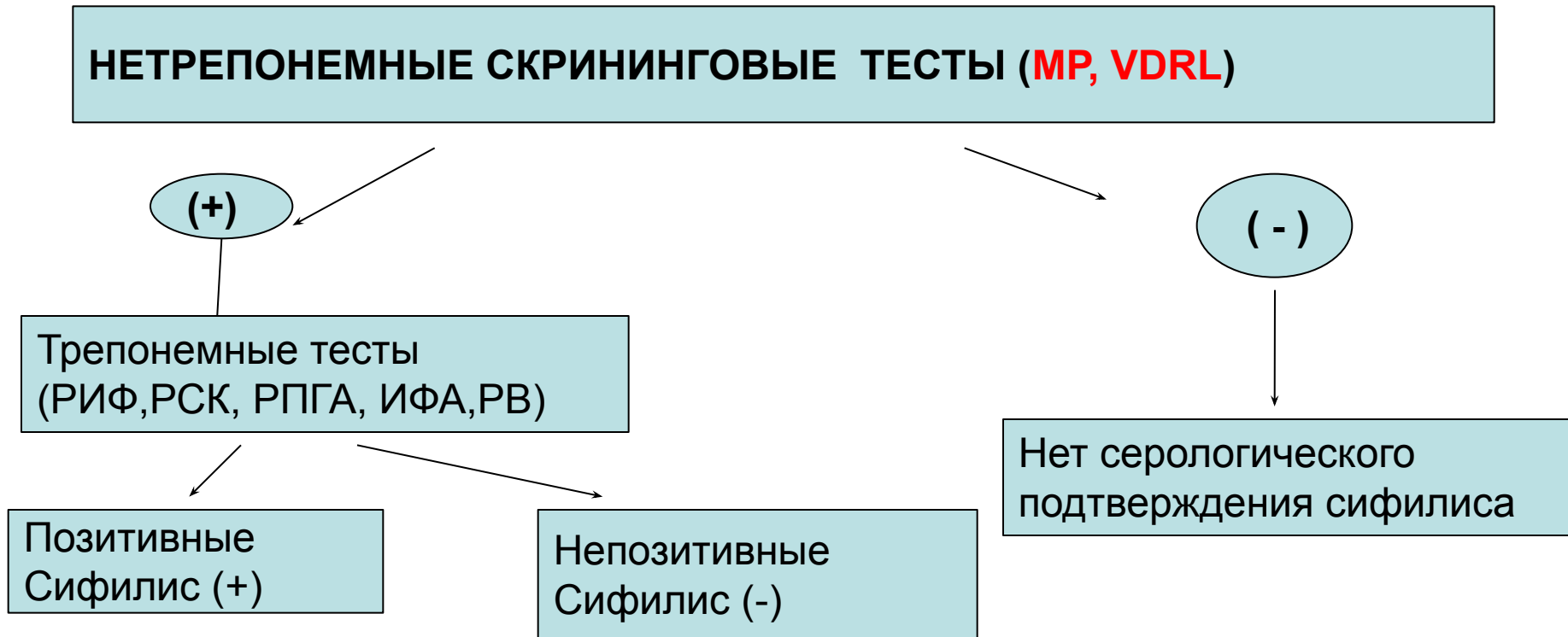


Массовое обследование определенных групп населения:

- Беременные женщины
- Доноры крови и органов для трансплантации
- Некоторые профессиональные контингенты (работники питания, образования, здравоохранения)
- Военнослужащие
- Лица, отбывающие наказание в местах лишения свободы
- Больные, готовящиеся к оперативному хирургическому вмешательству
- Лица, поступившие на стационарное лечение

Для скрининга применяются дешевые, простые и быстрые по исполнению тест системы, основанные на нетрепонемных тестах.

АЛГОРИТМ* лабораторного скрининга на СИФИЛИС



* Данная схема диагностики позволяет снизить риск получения ложно(+) результатов и повысить чувствительность выявления инфекции.

(+) результат в нетрепонемном тесте не может трактоваться как (+) серологический диагноз на сифилис без подтверждения в трепонемном тесте.