


Алопеции

патологическое выпадение волос





Классификация алопеций

□ Рубцовые алопеции

обусловлены разрушением волосяных фолликулов вследствие воспаления, атрофии кожи или рубцевания

□ Нерубцовые алопеции

протекают без предшествующего поражения кожи

- Очаговая алопеция
- Андрогенетическая алопеция
- Диффузная алопеция (телогеновая и анагеновая)

Очаговая алопеция = Гнездная алопеция = Круговидное облысение

- патологическое выпадение волос, обусловленное различными воздействиями на волосяной фолликул и клинически проявляющееся формированием очагов с полным отсутствием волос на волосистой части головы, области бороды, бровей, ресниц и туловища.

По механизму возникновения выделяют 5 типов гнездной алопеции

- **Обычный тип** - начало в возрасте 20-40 лет, преобладают очаговые формы, доброкачественное течение.
- **Прегипертензивный тип** - у людей склонных к гипертонии.
- **Атопический тип** - сочетание гнездной алопеции с атопическими состояниями.
- **Аутоиммунный тип** — сочетание гнездного облысения с аутоиммунными заболеваниями
- **Смешанный тип** — возникает у людей старше 40 лет

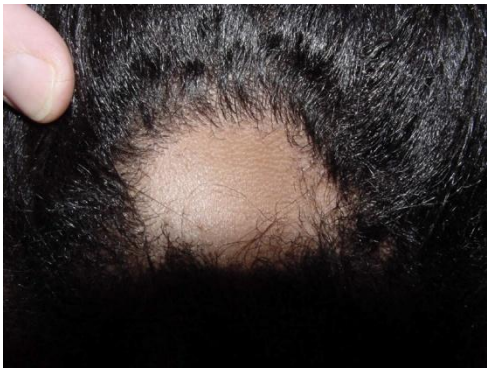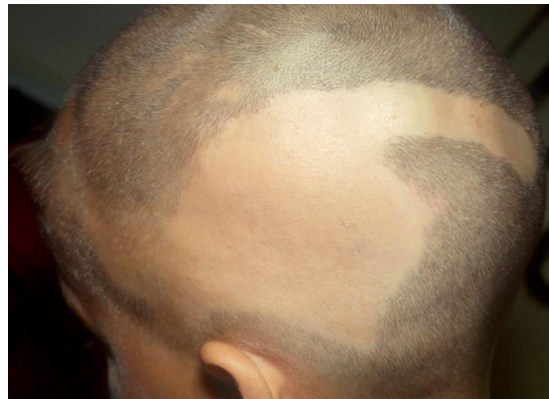

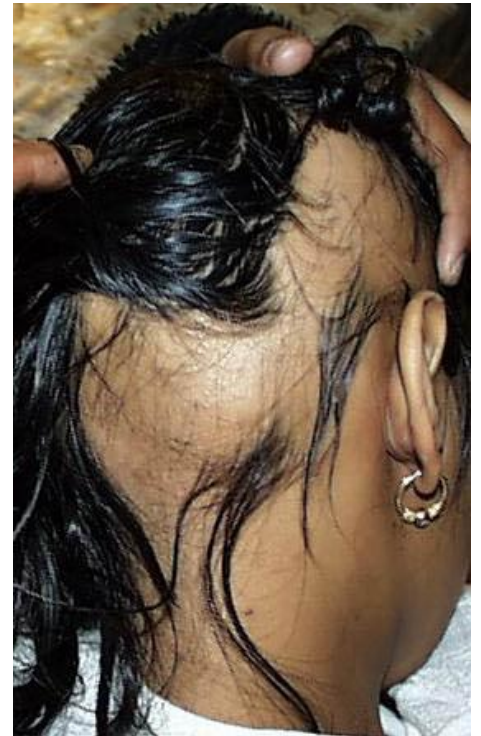
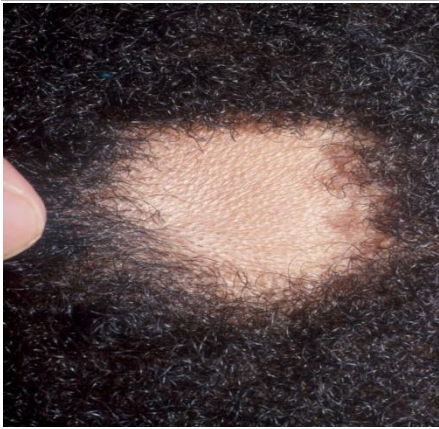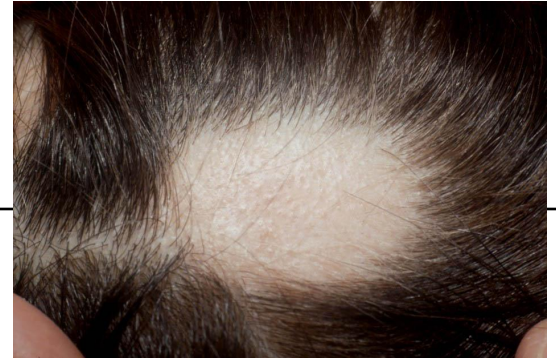ЭТИОЛОГИЯ

- Генетическая детерминированность
- Нарушение всасывания в тонком кишечнике (ферментопатии, дисбактериоз, патология ЖКТ) и как следствие дефицит микроэлементов, витаминов и др.
- Психический стресс
- Трофические нарушения
- Инфекции (цитомегаловирус, токсоплазмоз, хеликобактер пилори)
- Эндокринные нарушения
- Аутоиммунные процессы

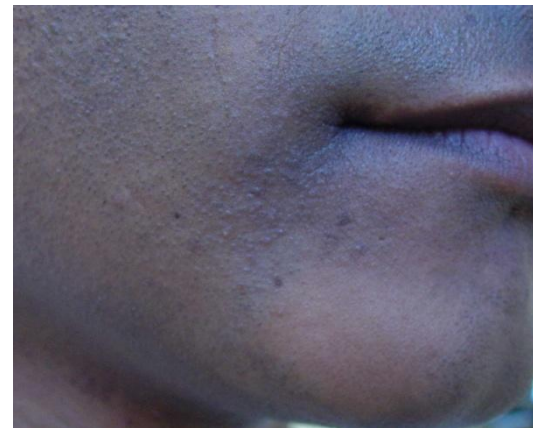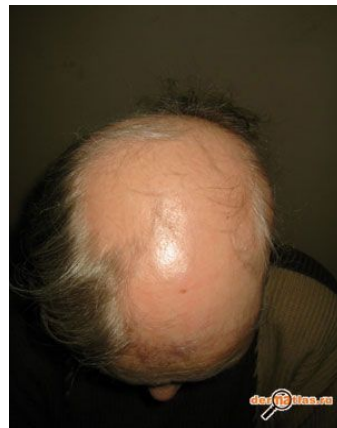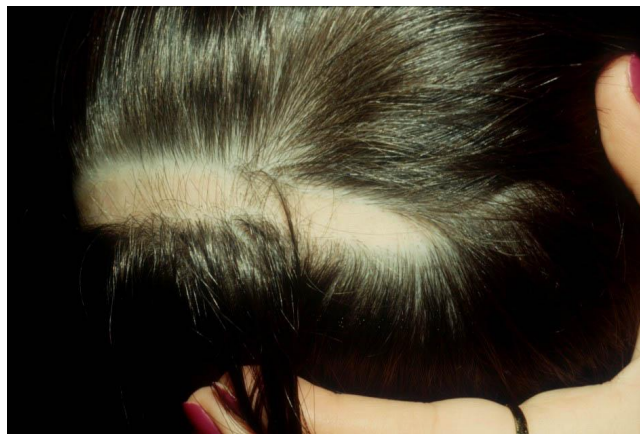
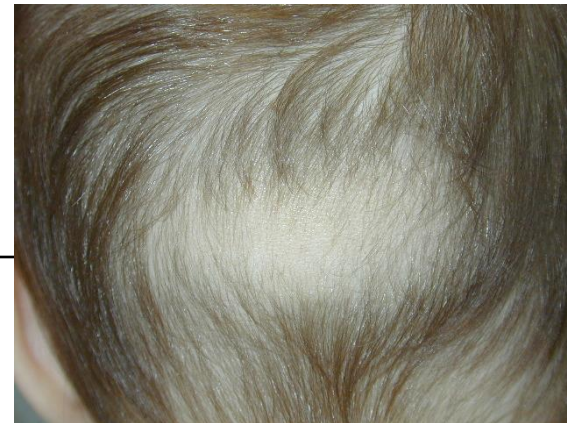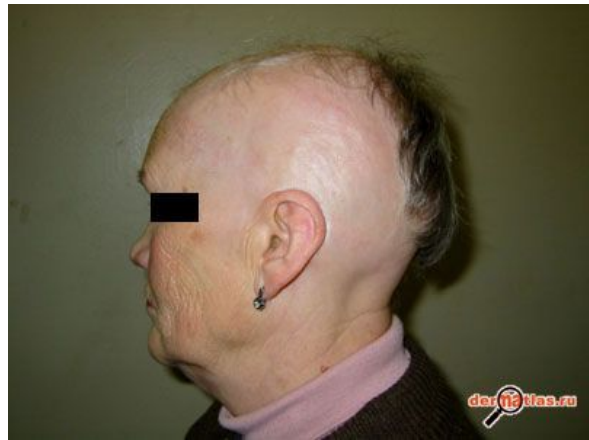Клиника

- Появляется внезапно, на фоне полного здоровья, без субъективных признаков (иногда покалывание в области очага)
- Округлые или овальные очаги, лишенные волос.
- В безволосых участках кожа несколько втянута (утоплена) и имеет вид слоновой кости, иногда с признаками воспаления. Атрофия отсутствует. Устья волосяных фолликулов сохраняются.



Клинические разновидности гнездовой алопеции

- Локальная форма – изолированные округлые очаги
- Лентовидная форма – от затылка распространяется в виде ленты до ушных раковин или висков. Прогностически неблагоприятный вариант
- Субтотальная форма - слияние отдельных очагов
- Тотальная форма – выпадение всех волос на голове (включая ресницы, усы и др.)
- Универсальная форма - волосы отсутствуют на всей поверхности кожи человека.
- Гнездовая алопеция с поражением ногтей



По тяжести течения гнездовой алопеции выделяют

-
- 1 – единичные очаги поражения размером 3-5 см в диаметре
 - 2-очаги поражения размером 5-10 см в диаметре
 - 3-субтотальная алопеция
 - 4-тотальная и универсальная алопеция
 - до 25% -легкая
 - 25-50% -средняя
 - свыше 50% - тяжелая

Стадии течения очаговой алопеции

- В **прогрессирующей стадии** - наличие зоны «расшатанных» волос, увеличение размеров очага. У пожилых седовласых пациентов могут выпадать только пигментированные волосы и оставаться поседевшие. В таком случае может возникнуть впечатление «поседения за ночь».
- В **стационарной стадии** зона «расшатанных волос» определяется нечетко или неопределяется вообще, очаг не увеличивается, но и не уменьшается.
- В **регрессирующей стадии** заболевания в очаге облысения начинают расти пушковые волосы (веллюс), которые постепенно утолщаются и пигментируются.

! В случае одновременного выявления роста новых пушковых волос и наличия зоны «расшатанных волос» устанавливается прогрессирующая стадия заболевания.

Диагностика гнездной алопеции

- Трихограмма. Микроскопия или компьютерная видеотрихоскопия. Эпилированные из пограничной зоны волосы дистрофичны и многократно расщеплены, не имеют корневой щели.
- Осмотр (участки облысения, зона «расшатанных волос»)
- Данные анамнеза (возможные пусковые факторы, семейный анамнез, данные о начале заболевания, гнездная алопеция в анамнезе). Клиент может назвать буквально «день, когда это началось».

Косметическая коррекция гнездной алопеции

- **Консультация** трихолога, дерматолога, психоневролога и др.
- **Домашний уход.** Биостимуляторы (факторы роста, нейропептиды, тканевые экстракты плаценты и др.), витамины и микроэлементы (витамин Е, группы В), растительные ингредиенты (настойка валерианы, экстракт элеутерококка, сок каланхое, подорожника, местнораздражающие фитопрепараты – арника, горчица, крапива, красный перец, лук, чеснок)
- **Мануальные методы:** массаж волосистой части головы, массаж с использованием лечебно-косметических лосьонов, масел, парафиновые аппликации на очаг облысения, криомассаж жидким азотом до инея, маски с бодягой. **!** В случае выраженного аутоиммунного компонента противопоказаны методы, увеличивающие приток крови к волосяным фолликулам.
- **Аппаратные методы:** гальванизация (воротниковая зона), йонофорез (глутаминовая к-та, аскорбиновая кислота, никотиновая кислота, эуфиллин, сульфат цинка), дарсонвализация гребешковым электродом, лазеротерапия низкочастотными (терапевтическими) лазерами (гелий-неоновым), теплопроцедуры (ИК облучение), микротоковая терапия, электротрихогенез.
! В случае выраженного аутоиммунного компонента аппаратные методы противопоказаны.
- **Инъекционные методы:** мезотерапия
- Пересадка волос.
- Операции по натяжению скальпа.
- Камуфлирующий татуаж.

Андрогенетическая алопеция

Факторы

- наследственность (у мужчин аутосомно-доминантный или полигенный тип, у женщин – рецессивный)
- эндокринные нарушения (гирсутный синдром, менопауза)

Причины ДГТ стимулирует рост андроген-зависимых волос (лицо, лобок) и выпадение андроген-независимых волос (на волосистой части головы).

- Избыток ДГТ
- Избыток тестостерона
- Сверхактивность 5- α -редуктазы
- Снижение активности ароматазы

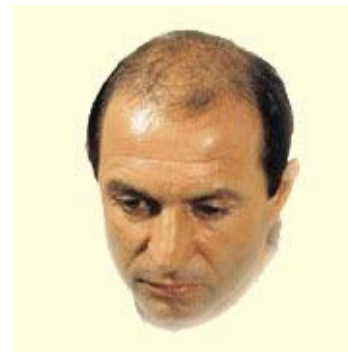Клиника

- В очагах облысения у лиц обоих полов происходит постепенное замещение длинных волос на тонкие, короткие, непигментированные, со временем они замещаются пушковыми, потом исчезают полностью.
- На облысевших участках кожа гладкая и блестящая, устья волосяных фолликулов не видны невооруженным взглядом.
- Облысение часто сопровождается жирной себореей и себорейным дерматитом волосистой части головы.

У мужчин облысение начинается в лобной и теменной области. Замещение длинных волос не захватывает височную и затылочную области даже в наиболее выраженных случаях и в старческом возрасте.

Выделяют 5 стадий заболевания:

- 1 стадия – выпадение волос вдоль передней границы оволосения**
- 2 стадия – образование двусторонних залысин на лбу и поредение волос на темени**
- 3, 4, 5 стадии – прогрессирующее выпадение волос на лбу, темени, со слиянием очагов облысения, что заканчивается полным симметричным облысением лбно-теменной области.**



Андрогенетическое облысение у женщин начинается с лобно-теменной области.

Выделяют следующие стадии андрогенетического облысения у женщин:

- 0 стадия – нормальные волосы
- 1 стадия – начинающееся поредение волос в теменной области. Фронтальная полоска шириной 1-3 см остается неизменной
- 2 стадия – явно поредение волос в теменной области
- 3 стадия – выраженное поредение волос на широких участках фронтотемпоропарietальной области; волосы фронтальной части остаются неизменными.





Диагностика

- Трихограмма. Сужение волосяного стержня. Отсутствие зоны «расшатанных волос»
- Осмотр (специфическая локализация)
- Анамнез (аналогичное заболевание у близких родственников. Медленно прогрессирующее течение)
- Наличие себореи, акне, избыточный рост волос в андрогензависимых зонах

Косметическая коррекция андрогенетической алопеции.

- Консультация дерматолога, трихолога, эндокринолога, гинеколога.
- Домашний уход с использованием косметических средств (лосьоны, шампуни), содержащих блокаторы 5- α -редуктазы, фитоэстрогены, вазоактивные компоненты, биостимуляторы, питательные и укрепляющие компоненты
- Аппаратные методы: показаны только после пересадки волос и нормализации гормонального фона, иначе приток крови лишь усилит доставку андрогенов к волосяному фолликулу. Рекомендована фотохромотерапия, микротоки, электротрихогенез, дарсонвализация,
- Хирургические: аутотрансплантация собственных волос с затылочно-боковых областей на область темени, висков и лба. Техники уменьшение скальпа.
- Камуфлирующие методы: ношение накладок, париков, татуаж.

Косметика для коррекции андрогенетической алопеции

Формы – лосьон, шампунь.

□ БАВы:

блокаторы 5- α -редуктазы (цинк, витамин В6, экстракт пальмы сабаль, полиненасыщенные жирные кислоты: гамма-линоленовая, докозагексаеновая, арахидоновая, альфа-линоленовая, линоленовая, пальмитолеиновая, которые содержатся в масле черной смородины, бурачника, авокадо, жожоба, примулы вечерней),

фитоэстрогены (изофлавоны экстрактов красного клевера, сои, люцерны, хмеля, семян и кожуры винограда, вербены, дикого ямса, зверобоя, шалфея, крапивы, дамианы, сарсапариллы и др., фитостеролы масел зародышей пшеницы, оливкового, кунжутного, пальмового и кокосового)

вазоактивные (миноксидил, аминексил)

биостимуляторы (факторы роста, нейропептиды, тканевые экстракты)

питательные и укрепляющие компоненты (вазоактивные, протеины, витамины, микроэлементы).

Диффузная алопеция.

□ Телогеновая

Возникает под влиянием психического или физического стресса

Характеризуется повышенным количеством телогеновых волос в трихограмме, то есть возникает преждевременный переход анагена в телоген

□ Анагеновая

Токсическое воздействие на волосяной фолликул лекарственных веществ, химических агентов или радиации.

Это приводит к повреждению находящихся в митозе (анагене) волосяных фолликулов

Телогеновые алопеции

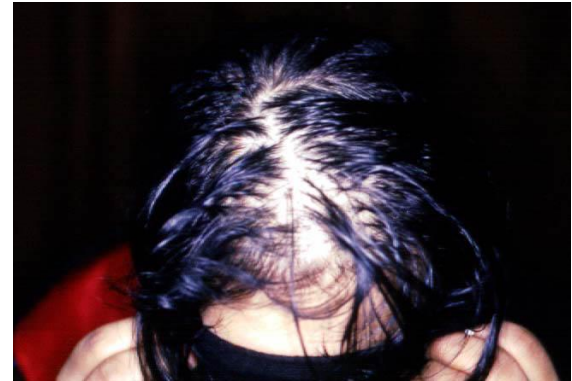Физиологические

- Новорожденных
- Послеродовые
- Постпубертатные
- Пресенильные
- После пересадки волос

Токсические

- Постинфекционные
- Медикаментозно-индуцированные
- Дефицитные
- При хронических заболеваниях
- Психосоматические
- Идиопатические

Диффузные телогеновые алопеции



Диагностика

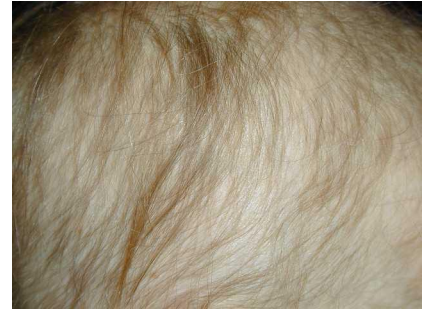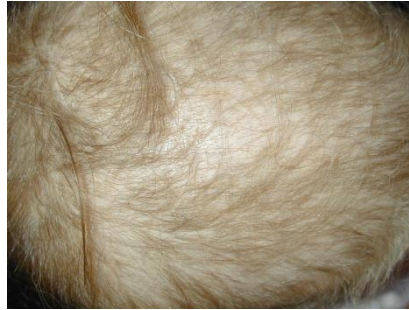- Трихограмма. Повышенное количество телогеновых волос (более 20%)
- Анамнез (возникает через 3 и более месяцев после воздействия, медленно развивается, возможно наличие других заболеваний, перенесенные травмы, роды, операции, тяжелые болезни, прием лекарств)
- Осмотр (нет облысевших очагов, поредение равномерное, нет зоны «расшатанных волос»). Клиент не может вспомнить точно «когда это началось»

Косметическая коррекция телогеновой алопеции.

- **Консультация дерматолога, трихолога, психоневролога и др.**
- **Системная коррекция:** комплексы для укрепления волос и ногтей, содержащие протеины, витамины, микроэлементы.
- **Домашний уход:** косметические средства (шампуни, лосьоны, бальзамы, маски), содержащие биостимуляторы, питательные и укрепляющие средства.
- **Мануальные методы коррекции:** массаж волосистой части головы, массаж по косметическим средствам (лосьоны, масла), аппликации профессиональных косметических средств, обертывания (в сочетании с тепловыми процедурами), криомассаж, СПА-лечение.
- **Аппаратные методы:** дарсонвализация, фотохромотерапия
- **Инъекционные методы:** мезотерапия

Анагеновая алопеция


- Волосы выпадают равномерно
- Через 1-3 недели после воздействия
- Волосы выпадают в большом количестве (поскольку большинство волос находится в стадии анагена)





Лекраствянные средства и химические вещества, вызывающие анагеновую алопецию

блеомицин, винбластин, винкристин,
гидроксимочевина, дакарбазин, дактиномицин,
даунорубицин, доксорубицин, ифосфамид,
мелфалан, метотрексат, митоксантрон,
митомицин, ломустин, кармустин, прокарбазин,
тиоТЭФ, фторурацил, хлорметин,
циклофосфамид, цитарабин, этопозид;
тяжелые металлы (ртуть, свинец), мышьяк, талий.

- 
-
- Коррекции анагеновой алопеции не требуется.
 - Выпадение волос, вызванное химиотерапией, полностью обратимое. Анагеновое выпадение волос при устранении причины остается необратимым лишь в редких случаях (при тотальном некрозе волосяных фолликулов).
 - Иногда вновь выросшие волосы оказываются крепче и здоровее предыдущих или происходит изменение их цвета и структуры (кудрявые сменяются прямыми и наоборот).



Ятрогенные алопеции

- Травматическая (тракционная) алопеция связана с насильственным выдергиванием волос вследствие физической травмы (маргинальная алопеция при травматичных прическах, очаговая тракционная алопеция при травматизации, постоперационная алопеция)
- Рубцовая алопеция (при ожоге, нерациональной дарсонвализации, использовании неисправной электроаппаратуры)

Тракционная маргинальная алопеция

